

گزارش یک مورد کیست مزوکولون عرضی نزد طفل ۲/۵ ساله

دکتر محمد حسین مردیان ، دکتر ابراهیم خوشنویس

فکری و حرکتی معمولی داشته ، واکسنهای آبله و سه گانه را دریافت کرده است ، مادر وی در زمان حاملگی بهیچ بیماری خاصی مبتلا نبوده ، طفل اولین فرزند خانواده است و پدر و مادر او از کمال سلامتی برخوردار هستند .

پدر و مادر از سن چهل روزگی متوجه بزرگی شکم طفل میشوند و چون زیاد گریه میکرده و گاهی استفراغ مینموده به پزشک مراجعه میکنند که اهمیت خاصی برای بزرگی شکم قائل نمیشود . در طی این ۲ سال و نیم بیمار گاهی به بیوست شدید دچار میشده و اجابت مزاج وی با درد شکم و سیانوز قسمت انتهایی اعضاء همراه بوده است .

در امتحان بالینی هنگام بستری شدن ، بیمار پسر بچه ای است با وضع عمومی خوب - بوزن ده (۱۰) کیلوگرم ، قد ۷۷ سانتیمتر ، دور شکم ۵۴ سانتیمتر ، فشار خون ۱۱/۱ ، نبض محیطی ۸۰-۱۰۰ در دقیقه و درجه حرارت رکتال ۳۷ . بیمار از نظر دستگاههای تنفسی ، قلب و عروق ، عصبی ، انفاوی ، ادرار و تناسلی نکته مرضی نشان نمیداد . در مناظره شکم بزرگ و نافع برجسته بود و گردش خون جانبی مختصری در قسمت فوقانی آن چشم میخورد . بیرقان و علائم خونریزی جلدی و مخاطی وجود نداشت . قوام شکم در لمس بطوریکه نواخت نرم و در دق مات بود . کبد و طحال لمسی نمیشدند . یافته های بالینی بنفع یک آسیت تنها بود .

کیست یکی از تومورهای کمیاب مزانتراست که بعلت نداشتن نشانه های بالینی ، پرتونگاری و آزمایشگاهی خاص همواره مسائل تشخیص پیچیده های را مطرح میکند و باعتراف اغلب مولفان تشخیص قطعی بیماری معمولاً هنگام عمل جراحی میسر است و تصمیم بعمل جراحی در مقابل یک توده شکمی نا مشخص ، زمانی در برابر علائم آپاندیسیت و گاهی بدلیل وجود علائم انسداد حاد روده گرفته میشود .

کیست مزوکولون بینهایت از کیست مزانتر نادرتر است و عده ای آنرا جزو کیستهای مزانتر قبول ندارند ولی اغلب مولفان معتقدند چون این کیست بوسیله دو صفحه مزوکولون عرضی پوشیده شده و با این ترتیب در داخل مزوی کولون عرضی قرار گرفته است یکی از جایگزینی های کیست های مزانتر میباشد .

علت گزارش شرح حال طفل ۲/۵ ساله با این بیماری مبتلا بوده ، نادر بودن این تومور ، شروع آن در دوران نوزادی و بخصوص تابلوی بالینی گمراه کننده آنست که مدت ها مسائل تشخیصی مربوط به یک آسیت تنها را مطرح ساخت .

شرح حال بیمار .

محمود م . ۲/۵ ساله ، پرونده شماره ۴۶۷۹ در تاریخ ۵۲/۱/۲۷ بعلت بزرگی شکم در بخش ۲ کودکان مرکز پزشکی پهلوی بستری شد . این طفل بطور طبیعی بدنیا آمده ، رشد

گروه کودکان دانشکده پزشکی پهلوی

گروه جراحی دانشکده پزشکی پهلوی

شکم و جایجا شدن کولون عرضی بطرف پائین و سکوم بطرف بالا و چپ شکم دیده میشود .

– ترانزیت روده باریک (۵۱/۲/۲۶) (عکس رادیوگرافی B) قوسهای روده باریک بسمت چپ رانده شده و در سمت چپ خط وسطی قرار دارند . آثار فشار خارجی بروی انحنای بزرگ معده نمایان است .

– در زمان سیستموگرام اورو گرافی داخل وریدی اثر فشار بر قسمت چپ مثانه بطور ثابت در تمام کلیشه‌ها بچشم میخورد (عکس رادیوگرافی C)

در تاریخ ۵۱/۱/۲۸ بیمار با تشخیص آسیت تحت درمان با لاریکس (۲ میلی بر حسب کیلوگرم وزن) و آلداکتون (۴ میلی گرم بر حسب کیلوگرم وزن) ورژیم بدون نمک قرار گرفت و سه هفته بعد علیرغم درمان تغییر در حجم شکم وی حاصل نشده بود و طفل یک کیلو و سیصد گرم اضافه وزن پیدا کرده بود . در این زمان بعلت مثبت بودن تست ب، ت، ژ داروهای

ضد سل و همچنین پرونیازولون بدرمان فوق اضافه شد . چهار هفته بعد از درمان تغییری در وضع شکم طفل نشد . عمل جراحی به والدین پیشنهاد شد که مورد قبول پدر و مادر واقع نگردید و طفل بارضایت والدین در تاریخ ۵۱/۳/۱۱ مرخص گردید .

در تاریخ ۵۱/۵/۲۲ طفل مجدداً بستری شد . در این مدت درمان ادامه داشته ، طفل گاهی از دردهای شکمی رنج می‌برد و همزمان با این دردها سیانوز لبها و انگشتها پیدا میکند است . بعقیده پدر و مادر حجم شکم طفل بیشتر شده و طفل گاهی تب میکرده است . یک روز قبل از بستری شدن شکم بیمار سفت شده و بیمار دچار تنگی نفس شده است . در موقع ورود به بخش وزن طفل ۱۰ کیلوگرم ، دور شکم ۶۰/۵ سانتیمتر نبض ۱۸۰ و فشار خون ۸/۶ بوده است . اضطراب ، رنگ – پریدگی ، تاکی پنه ، تیراز بالای استرنوم و فضا های بین دنده‌ای ، از جمله علائم ذهنی و شکم برجسته مات و تحت فشار بانقبض های محیطی ضعیف و سریع مهمترین یافته های عینی بیمار بوده اند . وریدهای قسمت فوقانی شکم برجسته بنظر میرسیدند در مقابل وضع وخیم بیمار فوراً یونکسیون شکم بعمل آمد و ۳۰۰ سی سی ماده قهوه‌ای رنگ با فشار خارج گردید . ۱۲ ساعت پس از بستری شدن استفراغهای قهوه‌ای رنگ مایل

در بین امتحانات آزمایشگاهی گروهی نتایج منفی داشتند .

آزمایش شیمیک و سیتولوژیک ادرار آزمون‌های کبدی (تیمول سفالین کلسترول – بیلی روبین خون – ترانس آمینازها – الکترولیتها و اوره خون – فسفاتاز قلیائی و عیار پروترومبین) آزمایشاتی که نتایج آنها غیرطبیعی بوده عبارت بوده اند از سرعت سدیمان تاسیون گابولی . (۵۱/۱/۲۸) . ۷۷-۴۰ (۵۱/۲/۹) . ۳۶-۱۷۰ (۵۱/۲/۲۳) . ۳۳-۱۵ .

فرمول شمارش خون محیطی . (۵۱/۱/۲۹) . هموگلوبین ۱۰/۲ گرم در صد – هماتوکریت ۳۶% – گابول سفید ۱۳۲۰۰۰ سگمانته ۸۲% لنفوسیت ۱۸%

۵۱/۲/۳ هموگابین ۱۰/۲ – هماتوکریت ۳۶% گابول سفید ۱۴۴۰۰۰ سگمانته ۶۸% انوزینوفیل ۱% لنفوسیت ۲۹% مونوسیت ۲% پروتئین تام خون ۸۰ گرم در لیتر – الکتروفورز پروتئین‌ها . آلبومین ۵۰% آلفا یک ۱% آلفا دو ۱۲% بتا یک ۱۷% گاما ۲۰% – مدفوع حاوی چربی‌های هضم نشده بود .

– تست های جلدی سلی . تست مانته با غلظت $\frac{1}{1000}$ و $\frac{1}{100}$ منفی B.C.G. تست (۵۱/۲/۹) بعد از ۷۲ ساعت ۶ میلی متر سفتی و قرمزی داشت .

– آزمایش مایع آسیت . (۵۱/۱/۲۹) . ۴۰ انفوسیت ۵۰ ، پلی نوکلئر ۳۰ هماسی در هر میلیمتر مکعب ۱۹۰ گرم پروتئین در ایتر ، کشت از نظر میکروب منفی بود .

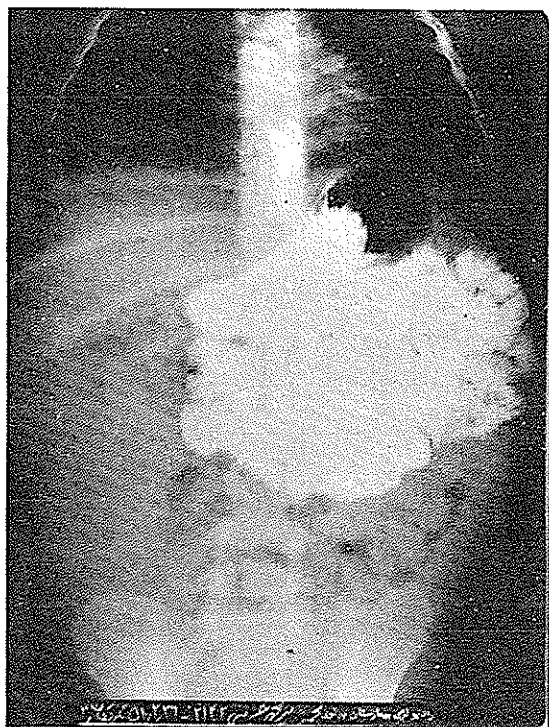
(۵۱/۲/۳۰) . مایع قهوه‌ای رنگ هماسی فراوان ، معدودی لنفوسیت و پلی نوکلئر ، تعدادی سلول از نوع هیستوسیت با سیتو پلاسم کف آلود و مقداری سلولهای مزوتلیال بدون سلول مشکوک به بدخیمی .

رادیوگرافی‌ها

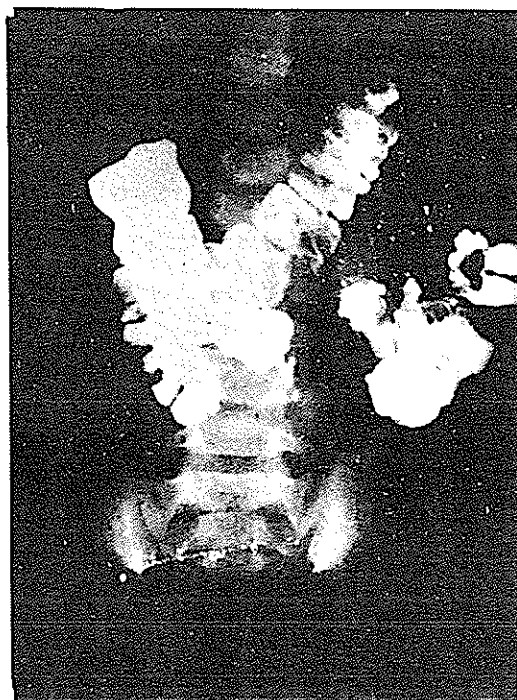
قفسه صدری طبیعی است

– رادیوگرافی ساده شکم (۵۱/۲/۱۶) . تیرگی یکنواختی وجود داشت که در وضعیت ایستاده در قسمت تحتانی شکم بیشتر بچشم میخورد .

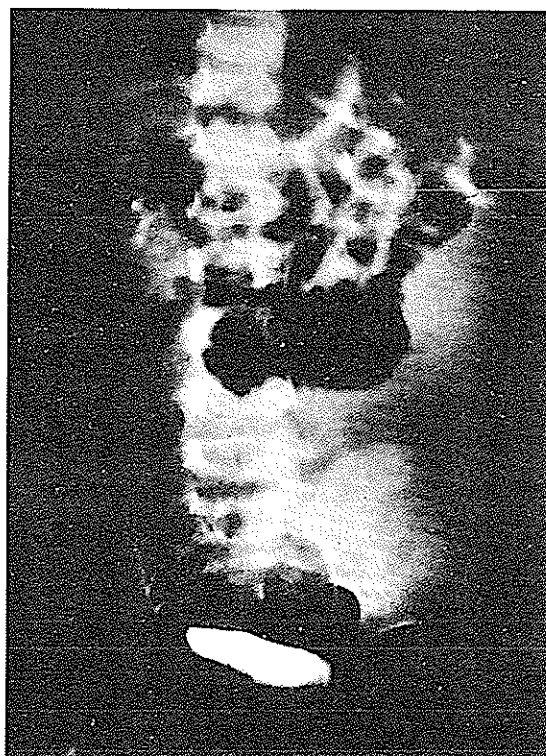
– کولون با ماده حاجب (۵۱/۱/۱۱) قبل از بستری شدن شکم بطور یکنواخت تیره و کولون عرضی بسمت چپ و پائین و سکوم بسمت بالا و چپ رانده شده است (رادیوگرافی A) – کولون با ماده حاجب (۵۱/۲/۲۶) . تیره‌گی یکنواخت



راد یوگرافی B



راد یوگرافی A



راد یوگرافی C-

میکروسکوپیک . در آزمایش ریزبینی برشهای تهیه شده از نمونه ارسالی ساختمان بافت مزانتسری دیده میشود که عروق لنفاوی و خونی آن افزایش یافته و علاوه متسع شده اند . افزایش عروق اعم از لنفاوی یا خونی در بعضی از مناطق برنش بیشتر دیده میشود . صرفنظر از تغییرات فوق ارتشاهی از سلولهای آماسی تک هستهای و هم چنین چند هسته ای توام با کانونهای یگروز نیز مشاهده میشود . در کانونهای یگروز مقاطع سلولهای چربی بچشم میخورد ، قسمت داخلی جدار کیست از یک ردیف سلولهای آندوتلیالی تشکیل میشود . رویهمرفته خصوصیات میکروسکوپی میتواند با کیستهای مزانتسری مطابقت داشته باشد که به آن عفونت اضافه شده باشد . تشخیص کیست مزانتسری
Diag: Kyste Mesenterique

دوره بعد از عمل . ۲۴ ساعت بعد از عمل ترانزیت روده طفل برقرار شد و تغذیه از راه دهان آغاز گردید . درمان آنتی-بیوتیک چند روز ادامه داشت و پس از ۱۰ روز مرخص گردید . تا یکسال بفواصل سه ماه در در مانگاه دیده شد و از هیچ عارضه ای رنج نمیرد .

بحث . کیست مزانتسری از جمله تومورهای است که بین دو صفحه مزانتسری وجود میآیند . تومورهای که از خلف صفاق سرچشمه گرفته و بداخل مزانتسری پیشروی میکنند جزو تومورهای مزانتسری محسوب نمیشوند (۵) تصور میرود که اولین مورد کیست مزانتسری در سال ۱۵۰۷ بوسیله آنتونیو میستایائی BENEVIENI حین کالبدشکافی دیده شده و در هر حال اولین توصیف نسبتا جامع در سال ۱۸۴۸ توسط ROKITANSKI انجام گرفت (۱۷) .

شیوع کیست مزانتسری یک درصد هزار (۱۸) تا یک در یک میلیون افراد تخمین میزنند (۱) و درباره کمیاب بودن کیست های مزوکولون عرضی همین بس که KLEINER و CANTOR (از منبع شماره ۹) در نزد بیش از ۱۳۰/۰۰۰ بیمار بستری فقط یک مورد پیدا کرده اند . اکثر مولفان قبول دارند (۶-۱۸) که شیوع کیستهای مزانتسری در جنس مؤنث تقریبا دو برابر جنس مذکر است ولی وضعیت معکوس هم گزارش شده است (۱۵) . سن شیوع بیماری بین ۵-۱۵ سالگی است (۱۳-۱۵) و قبل از سن یکسالگی بیماری کاملا نادر است چنانکه بیماران کمتر از یکسال در یک گروه ۸۲ نفری ۱۴ نفر (۲) و در یک آماره ۲۰۰

به سیاه ظاهر شد و در آسیراسیون معده ۱۵۰ سی سی مایع قهوه ای رنگ کشیده شد . درمان از راه داخل وریدی با خون مایعات و آنتی بیوتیک (سفالوسپورین) انجام گرفت ۴۸ ساعت بعد تغییر در وضع عمومی طفل حاصل نشد . بیمار اجابت مزاج نداشت و در توشه رکتال آمبول رکتوم خالی بوده . درجه حرارت رکتال طفل بین ۳۸-۳۸/۵ نوسان داشت سه روز بعد از بستری شدن علائم نارسائی تنفسی ، نارسائی گردش خون محیطی و دردهای شکم بیمار روبغزونی گذاشت و دوبار ۴۵۰ سی سی مایع قهوه ای رنگ با پونکسیون از شکم کشیده شد که تا حدی در بهبود وضع وخیم بیمار موثر واقع شد . در بین امتحانات آزمایشگاهی کم خونی هیپوکرم ، هیپرلوکوستیوز و پالی نوکلئوز خفیف و سرعت سدیمان تاسیون بالا (۳۷-۷۲) یافته های اصلی بودند . بیمار در تاریخ ۵/۵/۵۱ با تشخیص آسیت خونی و انسداد روده تحت عمل جراحی قرار گرفت .

شرح عمل جراحی

بعد از باز کردن شکم با شکاف میانی بالا و پائین ناف ، مایع قهوه ای رنگ با فشار از شکم خارج شد و پس از آسپیره کردن ۷۵۰ سی سی از این مایع ، جدار کیست که با برش اولیه شکافته شده بود نمایان گشت . جدار کیست که قسمت اعظم حفره شکمی را میپوشانید ، نازک پر عروق و دچار التهاب بود و چسبندگی های مختصری با اعضای مجاور (کولون عرضی معده و چند قوس روده باریک) داشت ولی به آسانی و بطور کامل جدا شده موقعیت کیست جایگزینی آنرا در بین کولون عرضی و معده نمایان کرد . پایه کیست در مزوکولون عرضی قرار داشت . بررسی کبد و طحال و روده های کوچک و بزرگ و مزوهای مربوطه نکته مرضی نشان نداد جز اینکه روده باریک در بعضی قسمتها محتوی خون بود . غدد لنفاوی مزانتسری مختصری بزرگ بودند که از آنها نمونه برداری بعمل آمد . کیست بطور کامل دیسکیسیون و برداشته شد . ظاهرا مجاری لنفاوی عمده ای با آن ارتباط نداشت . توالیت صفاق انجام شد و شکم بدون درناژ بسته شد . شرح ماکروسکوپیک و میکروسکوپیک بافت شماره ۸۱۵۳۸ تاج پهلوی - آقای دکتر شمس - نمونه ارسالی شامل لیستی بقطر ۲۵ سانتیمتر در برش داخل آن منظره رشته رشته دارد . ضخامت جدار در بعضی قسمتها ۵ میلیمتر و در بقیه نقاط ۲ میلیمتر میباشد .

نفری ۱۱ نفر (۵/۵%) بوده است (۶).

جدار ضخیم بوده و حاوی ساختمانهای لنفویید است. شکل کیست متغیر است و حجم آن نزد بالغین تا ده لیتر میرسد و ممکن است از یک حجره تا حجره های متعدد تشکیل شده باشد. مایع داخلی کیست از نوع CHYLEUX انفاتیکو و SEREUX است ولی گاهی در یک کیست بعضی از حجره ها مایع شیلوو برخی مایع سرو دارند. در بعضی مواقع ضایعات جداری دژترانس و یا تروماتسم سبب خون آلود شدن مایع کیست میگردد.

II - کیست آنتروئید. نزدیک لبه مزانتر یک روده قرار میگیرد و ساختمان جدار آن شبیه ساختمان روده است و با تومورهای خود روده این تفاوت را دارد که تومورهای اخیر در زیرمخاط و یا در داخل اعضاء جدار روده واقع میشوند.

III - دیزامبریوم کیستیک. کیستهای بسیار نادری میباشند که منشاء اکتودرمیک داشته و در حقیقت تراتومهای کیستیک هستند این کیستها نزدیک ریشه مزانتر و دور از روده قرار میگیرند. یک حجره و پدیدکوله بوده و در جدار ضخیم آنها که از بافت فیبرو، سلولهای سیلندریکو فیبرهای عضلانی صاف تشکیل شده، فولیکولهای موئی، غدد سیاسه و احتمالا نسوج دیگر یافت میشود (۱۱-۱۸) جایگزینی انتخابی برای این کیستها در خلف صفاق بوده و جایگزینی مزانتریک کاملاً استثنائی است.

(۲) - در طبقه بندی های مولفان انگلیسی زبان. طبقه بندی MACBETH فرق اساسی با رده بندی اول وجود دارد. بعقیده Baily (۳) کیستهای ناشی از بقایای مجاری ادراری و تناسلی جنین که اصولاً در پشت صفاق بوجود می-آیند و گاهی بداخل مزانتر پیش میروند جزو کیستهای مزانتر محسوب میشوند. گروهی از مولفان انگلیسی زبان تقسیم بندی HILL (۵) را قبول دارند که طبق آن کیستهای مزانتر بدو گروه SAMPL (باسه شکل سیرو - شیلو - مخلوط) و NEOPLASTIC که ممکنست از اکتودرم (درموئید) ، مزودرم (لنفاژیوم) و یا آندودرم (آنترسیتوم) منشعب شده باشند تقسیم مینماید.

چگونگی پیدایش کیستهای مزانتر علی رغم مطالعات جنین شناسی هنوز مجهول است. کیست شاید مربوط به بقایای دیور تیکولهای روده ای باشد که در دوران جنینی بداخل مزانتر رخته

از نظر جایگزینی در قریب بنصف موارد کیست در مزانتر روده کزچک قرار دارد و جایگزینی های دیگر بندرت دیده میشود چنانکه از ۲۰۰ بیماریکه BURNETT و همکاران (۶) از منابع پزشکی جمع آوری کرده اند، ۹۳ مورد در مزانتر روده کوچک ۳۰ در مزانتر سگموئید ۲۲ در مزوکولون عرضی، ۱۶ در مزانتر سکوم، ۵ در مزانتر کولون نزولی، ۳ در مزوی آپاندیس، ۴ در چادرینه بزرگ و یک کیست در لیگامان کاسترو-هیپاتیک قرار داشته اند. در آمارهای دیگر (۱۵) تقریباً همین تناسب چشم میخورد. عده ای از مولفان (۷) کیستهای چادرینه را جزو کیستهای مزانتر نمیدانند. کیستهای اکتسابی مزانتر از قبیل هیداتیک، همتوم آنکیسته و آبه سلی بنظر برخی (۳-۱۲-۱۸) جزو کیستهای مزانتر و با اعتقاد عده ای (۵-۱۴) خارج از چهارچوب رده بندی کیستهای مزانتر قرار دارند. کیستهای مزوکولون های صعودی و نزولی نادر بوده و بصورت تومورهای ثابتی تظاهر میکنند و عمل جراحی آنها با مسائل خاصی روبرو میشود و بهمین دلیل عده ای (۱۰) آنها را از کیستهای مزانتر جدا میکنند.

حجم کیست متفاوت است و از یک گردو تا سر یک انسان بالغ فرق میکند. اگر کیست بطرف ریشه مزانتر بسط پیدا کند احتمال ضایعات عروقی خود بخود و یا در موقع عمل جراحی بیشتر است و اگر به طرف لبه آزاد مزانتر (طرف روده) نزدیک باشد چسبندگی بروده و تولید ضایعات جداری احتمال بیشتری خواهد داشت بخصوص اگر عفونتی اضافه شده باشد. (۵) تالیفات زیادی درباره رده بندی آناتومیک کیستهای مزانتر وجود دارد که قدیمی ترین آنها متعلق به DOWD (ذکر از منبع شماره ۱۸) در سال ۱۹۰۰ میباشند که آنها را بدو گروه جنینی و انگلی تقسیم مینمود.

رده بندی های امروزی را بطور خلاصه ذکر میکنیم.

(۱) - طبقه بندی فرانسوی متعلق به CHATAIN

(۵) کیست مزانتر را به سه گروه تقسیم میکند.

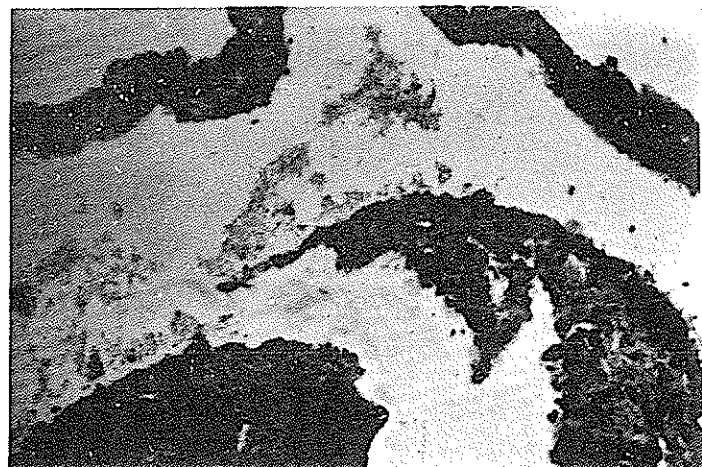
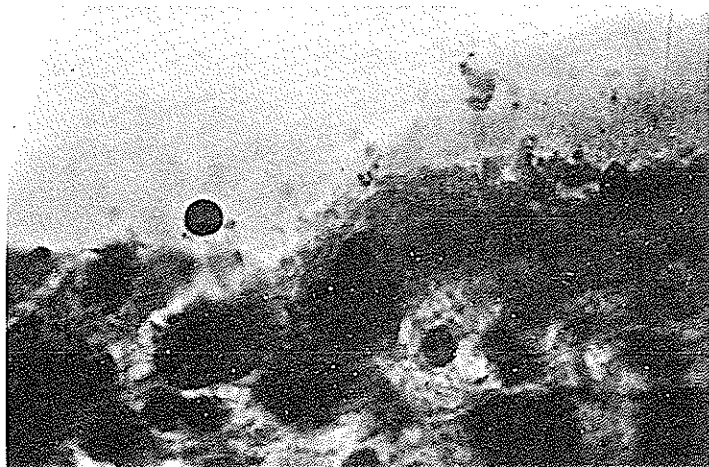
I - لنفانژیوم کیستیک که شایعترین نوع میباشد دارای جداری است نازک و متشکل از نسج هم بند متراکم که سطح داخلی آن بوسیله آندوتاوم مفروش است. در کیستهای قدیمی

کرده‌اند و وجود اپیتلیوم روده‌ای در جدار آن این فرضیه را قوت میبخشد (۱۸) و شاید بهم نجسیدن دو پرده صفاق و بوجود آمدن حفره‌ای مملو از سروزو پاره شدن مجاری لنفاوی در آن به تشکیل کیست منجر شود (۵) مسئله‌ایکه بیشتر از همه مورد بحث وجدل بوده احتمال ناهنجاریهای مجاری لنفاوی است. از نظر منطقی قابل قبول است که هرگونه مانع در سر راه برگشت جریان لنفاوی خواه بعلت افزایش فشار در کانال توراسیک (مثلا بعلت ترمبوزو رید تحت نرقوه) (۵) و خواه انسداد راههای برگشت لنف گوارشی در اثر یک عامل التهابی (۱۳-۱۷) یا دژنراسانس یک غده لنفاوی (۵) یا در اثر ضربه (۱۲) و یا بالاخره بدلیل آترزی اولیه این راهها (۱۵) بسبب اتساع عروق لنفاوی و مولد لنفانژیوم باشد. این فرضیه که اگر راه برگشت لنف عامل اصلی هم نباشد یکی از عوامل مهم تشکیل کیست محسوب میشود مورد پسند اغلب مولفان قرار گرفته است (۳) و لنفانژیومهای کیستی که اعدای نوعی همارتوم لنفاتیک معلول درنازنا کافی لنف فرض میکنند (۲-۱۳-۱۷) و بعقیده SINGH و همکاران (۱۵) نوع همارتوم معمولادر گردن و ناحیه زیرغل و ندرتادر مزانترا جایگزین شده و در ۵٪ موارد ناهنجاری در زمان تولد وجود دارد. در یک مورد لنفانژیوم کیستیک مزو-کولون عرضی، مجرای لنفاتیک بزرگی بجدار کیست راه داشته و بعقیده مولفان (۹) میتوان آن را دلیل بر ناهنجاری جنینی مجاری لنفاوی دانست. از نظر بالینی کیست مزانتر نشانه‌های خاصی ندارد و به همان دلیل بیماری بندرت قبل از جراحی تشخیص داده میشود (۲-۱۴-۱۸) توده شکمی بدون درد- شایعترین نشانه بیماری است. این توده که گاهی متموج است در نزدیکی ناف قرار داشته و در جهت عرضی کمی تغییر مکان میدهد و در وضعیتهای مختلف (ترندلنبورگ- دگوبیتوس- جانبی) متحرک بنظر میرسد. حجم، سطح، قوام، ماتیتیه و یا سونورپته آن ارزش تشخیص ندارد (۱-۳-۵-۶-۱۸) - کیستهای مزوکولونهای صعودی و نزولی این تحرک را دارا نیستند (۵) کیستهای کوچک ممکن است در لگن لمس شوند. ممکن است بزرگ شدن تدریجی شکم بدون هیچگونه توده قابل لمس تنها علامت بالینی مرضی باشد (۱-۲-۵-۱۳-۱۵) از تظاهرات شایع دیگر بیماری دردهای کششی و یا کوا یکی متناوب است که آنها را معلول کشش فیبرهای عصبی

مزانتر و یا پلکسوس سولر (شبکه خورشیدی) میدانند این دردها گاهی بصورت کرامپ بوده و ممکنست منتشر و یا محدود بیک ناحیه شکم باشند. باز ایستادن حرکات دودی و یا تشدید آنها (در صورت انسداد) و همچنین صلابت جدار شکم و درد در توشه رکتال از جمله یافته‌های بالینی هستند (۲-۳-۵-۶-۱۳-۱۶-۱۷) همزمان با دردهای شکمی، حالت تهوع و یا استفراغ (فکالوئید در صورت انسداد) و همچنین بیوست که متعاقب آن بیمار گاهی دچار اسهال میشود و بالاخره کاهش وزن در خلال سیر بیماری گزارش شده‌اند (۱-۲-۵-۶-۷-۱۳) اگر عفونتی در کیست بوجود آمده باشد بیمار دچار تب میشود (۱-۲-۱۵) بعید نیست که بیمار برای اولین بار یا تابلوی انسداد حاد روده دیده شود (۵-۱۶) در یک مورد (۱۲) بیمار مدتها بعنوان هیپوپروتئین امی وادم تحت مداوا بوده است.

آزمون‌های پاراکلینیکی به تشخیص بیماری کمک نمیکند. ائوزینوفیلی مختصری که در این بیماران گزارش شده علت مشخصی ندارد. هیپرلوکوسیتوز در صورت عفونت و آنمی در صورت خونریزی و یا بادی تغذیه دیده میشوند. اگر کیست بر روی مجاری ادراری فشار وارد کند آلبومینوری مختصری بوجود خواهد آمد (۲-۶-۱۸) در یک مورد (۱۲) آنتروپاتی با دفع پروتئین‌ها وجود داشته است. بونکسیون مایع کیست بعلت عفونت خالی از خطر نیست. در ترکیب مایع لنفانژیومای کیستیک مقدار زیادی چربی - کلسترول و فسفولیپید و پروتئین پیدا میشود (۲-۹).

کیست‌های مزانتر فاقد علائم پرتونگاری خاص میباشند. در رادیوگرافی ساده شکم بندرت کالسیفیکاسیون جدار کیست مشهود است (۶-۱۸). در کیستهای بزرگ تیرگی یکنواخت قسمتی از شکم (و گاهی اتساع معده و یا اثنی عشر بچشم می خورد. در رادیوگرافی با ماده حاجب اثر فشار بر روی جدار معده، جابجاشدن پیلور بطرف بالا، جابجا شدن روده باریک سمت بالا (در عکس روبرو) و بطرف جلو (در رادیوگرافی نیمرخ) (۲) و قرار گرفتن قوسهای روده باریک در یکطرف شکم نشانه‌هایی هستند که با حجم و موقعیت کیست ارتباط دارند. در کیستهای مزوکولون عرضی کولون عرضی باریک شده بطرف پائین رانده میشود و در پنوموپی قوتوان هوا تمام کیست را جز در قسمتی که بروده چسبندگی دارد احاطه میکند. (۸-۹) تیرگی یکنواخت در رادیوگرافی ساده و از بین رفتن تصاویر



میگردد (۱۸) .

در بین عوارض مربوط به کیست عفونت آن بدلیل خطر پارگی بداخل صفاق و مشکلات جراحی معلول چسبندگی ها عارضه و خیمی بشمار میآید (۲-۵) پارگی ممکنست خود بخود و یا در اثر ضربه نیز بوجود بیاید و پریتونیت (پارگی در حفره صفاق) و یا پارگی در روده گردد (۲-۹) انسداد در اثر لولوس، انواژیناسیون و یا فشار مستقیم تومور بر جدار روده خونریزی از روده باریک و یا از رکتوم و بالاخره چند مورد سندروم سوء جذب از عوارض مکانیک کیست هستند (۲-۵-۷-۹-۱۱-۱۶ - ۱۷) دژترانس بدخیم کاملاً نادر است ولی در بالغین امتحان کامل کیست از نظر ضایعات دژتراتیو ضروری میباشد (۵-۶) . اساس درمان کیست مزانتربراین اصل استوار است که نباید احشاء حیاتی را قربانی حذف این ضایعه خوش خیم کرد و از وارد کردن صدمه بر روی عروق در ضمن عمل جراحی دوری جست (۲-۳-۷-۹) . در چند مورد درمان طبی (آنتی بیوتیک + کورتیکوئید) سبب کاهش حجم کیست شده است ولی این نتایج درمانی قابل تردید است چون کیست خود بخود تغییر حجم میدهد (۷) نتایج درمانی اشعه و تزریق مواد اسکروزان در داخل کیست که در موارد معدودی انجام گرفته رضایت بخش نبوده است (۱۵) اگر برداشتن کیست بدلالی میسر نباشد، آسیراسیون مایع داخلی کیست جهت کاهش فشار داخل آن یک راه حل موقتی است (۱۸) مارسوپیلایزاسیون در پیش بیمار- انیکه وضع عمومی آنها اجازه عمی جراحی مهمی را نمیدهد

هوایی و احیاناً فشار روی کولون از علائم قابل توجه رادیو- لوزیک کیستهای مزوکولون عرضی میباشد (۱۰) . انفانژیوگرافی در موارد معدودی انجام گرفته است . در یک مورد کاملاً طبیعی بوده، در یک بیمار موفق بدیدن گره های لنفاوی جلوی آئورت و کانال توراسیک شده اند و ماده حاجب وارد کیست شده است . بالاخره در مورد آخر کانال توراسیک متسع بوده ، ماده حاجب وارد کیست شده ولی مانعی تشریحی در راه جریان لنف دیده نشده است و تزریق اتیودول در داخل کیست در چند مورد فقدان مادرزادی در نازلنفاتیک را رد کرده است (۱۲) فقدان علائم بالینی و یا رادیولوژیک اختصاصی اشکالات تشخیص بیماری را خوبی توجیه میکند . در صورت اضافه شدن عفونت ، تابلوی بالینی با آپاندیسیت قابل اشتباه است و جراح هنگام عمل بوجود کیست پی میبرد (۶-۷-۱۱-۱۳) . کیست بزرگ و حاوی مقدار زیادی مایع با آسیت (۷) و کیست کوچک داخل لگن با تومورهای نخمدان (۶-۷) از نظر بالینی قابل تفکیک نیستند . لنفاونیت های مزانتربیک غیر اختصاصی و سلی (۱۳) توده انواژیناسیون (۷) آنوریسم آئورت (کیست ضربان دار بعلت مجاورت آئورت) (۱۱) . کلیه بزرگطحال ABERRANT تومورهای خلف صفاق (۳) . کیست پایه دار پانکراس و کیست هیراتیک (۱۲-۱۵-۱۸) همگی از جمله تشخیص های افتراقی بشمار میروند و دپلیکاسیون روده گاهی بصورت تشخیص افتراقی مطرح است و گاهی همزمان با کیست وجود دارد (۲-۱۵) . اگر جدار کیست کالسیفیه بود تشخیص با هماتوم کالسیفیه مطرح

ولی بدون شک عفونت و چسبندگی ها نیز نقشی در ایجاد این کیفیت داشته‌اند. از نظر درمانی ذکر این نکته لازم است که کورتیکو تزایی بعلت عدم تشخیص صحیح تجویز شده بود، حجم کیست را تغییر نداد و سهولت عمل جراحی و امکان برداشتن کامل کیست بدین دلیل بود که چسبندگی‌های جدار خفیف بودند و ارتباط نزدیکی با عروق اصلی وجود نداشت. وجود خون در روده باریک نشان می‌دهد که استفراغ‌های قهوه‌ای رنگ روزهای قبل از عمل جراحی در حقیقت استفراغ‌های خونی بودند و خون ریزی دستگاه گوارش در این بیماری گزارش شده است. امکان برداشتن کامل کیست بدون تولید ضایعات در احشاء دیگر، نتیجه بسیار خوب درمان را توجیه میکند.

نتیجه

کیست مزانتراسولا عارضه نادر است که گاهی با علائم گمراه کننده و غیر اختصاصی نظیر نشانه‌های آپاندیسیت و انسداد روده و یا اختلالات گوارشی خفیف و متناوب نظیر بیبوست و استفراغ تظاهر میکند و گاهی فاقد هرگونه علامات عملی است و توده شکمی تنها مسئله تشخیص است. انفانژیومای مزوکولون عرضی یکی از اشکال نادر کیست مزانتراست که پیش بیماریکه در این مقاله معرفی شد از سن ۴۰ روزگی بصورت بزرگی شکم همراه با علائم گوارشی خفیف تظاهر نموده، ماهها مسئله تشخیصی اتیولوژیک یک آسیب تنها را مطرح نموده و بالاخره در سن ۲/۵ سالگی بعلت انسداد روده بعمل جراحی منتهی شده است زودرسی بودن علائم نشانه اینست که کیست در زمان تولد وجود داشته و بنابراین مربوط به یک ناهنجاری جنینی است، هرچند که عیب ماکروسکوپی قابل توجهی در راه‌های لنفاتیک دیده نشد. تظاهرات بالینی مرض بصورت استفراغ و بیبوستهای مکرر و تابلوی انسداد روده در مراحل آخر جزو علائم غیر اختصاصی و غیر کلاسیک کیستهای مزانتراست. در عوض تصاویر رادیولوژیک بصورت فشار روی قوس بزرگ معده جابجا شدن قوسهای روده باریک بسمت چپ و انحراف متخصر کولون عرضی بسمت پائین همراه با فشار در روی قسمت چپ ممانه در سیستو-گرام اوروگرافی و ریدی و تیرگی یکنواخت حفره شکم مجموعه علائمی را تشکیل میدهند که میباید در مقابل تابلوی آسیب بدون اتیولوژی توجه را بسوی کیست حجیم مزانتر معطوف نماید.

انجام گرفته است ولی خطرا ایجاد فیستول و عود بیماری موارد استعمال این روش را کاملاً محدود میکند (۳-۱۷). در ناز داخل صفاقی که در کیستهای مزوکولون سگموئید که امکان برداشتن آنها وجود نداشته انجام گرفته ولی بدلیل ایجاد پریتونیت نتایج خوبی نداشته است (۱۱). بدین ترتیب درمان اساسی کیست رزکسیون است اگر رزکسیون کامل بخاطر چسبندگی‌های کیست با احشاء مجاور و یا عروق مزانتر امکان پذیر نبود قسمتی از کیست را برداشته و سطح داخلی قسمت باقیمانده را با اسید کریولیک خالص از بین می‌برند تا خاصیت تراوشی خود را از دست بدهد و چنانکه ضایعات جدار روده و یا عروق مربوطه بآن وجود داشته و یا ضمن عمل جراحی تولید شود، رزکسیون آن قسمت از روده ضرورت پیدا میکند (۳-۵-۷-۱۷). در ۲۰۰ موردیکه بوسیله BURNETT و همکاران در ادبیات پزشکی بررسی شده رزکسیون کامل کیست در ۸۷ مورد و رزکسیون کیست و قسمتی از روده در ۴۴ مورد انجام گرفته است (۶) مرگ و میر در ۱۹۴۸ (۱۸) به ۳۵٪ تخمین زده میشد ولی پیشرفتهای جراحی و شیوه‌های نوین بیهوشی و مراقبت‌های پس از عمل مقدار آنرا به ۷٪ تقلیل داده است (۵-۷). نزد بیمار ماه بزرگی شکم از دوران نوزادی وجود داشته است و کودک گاهگاهی دچار بیبوست و استفراغ میشده و بنا بر این ضایعه بدون شک مبداء جنینی دارد. نوع کیست از نظر بافت شناسی لنفانژیوماست ولی لااقل از نظر ماکروسکوپی هنگام عمل جراحی ناهنجاری مجاری لنفاتیک دیده نشد. جایگزینی کیست در بین دو صفحه مزوکولون عرضی استفراغ‌های زودرس را (فشار بر روی معده که در رادیوگرافی مشهود بود) توجیه میکند و حجم آن که به ۱۵۰۰ سانتی متر مکعب میرسید (مجموع مایعی که قبل و هنگام عمل جراحی خارج شد) تمام شکم را فرا گرفته و قوسهای روده باریک را بیکطرف رانده بود و باعث شد که ماهها این عارضه با آسیب اشتباه شود. در یونکسیون مایع کیست برای بار اول شاید تنها وجود سلولهای غیر طبیعی میبایست تشخیص آسیب تنها را مشکوک کند در هر صورت این یونکسیونها در تواید عفونت در کیست بی تاثیر نبوده است. علائم انسداد روده که در روزهای قبل از عمل جراحی ظاهر شد همراه با تنگی نفس شدید بود و بنظر میرسید که افزایش فشار داخل کیست مهمترین عامل انسداد بوده است

References

- 1- AMOS A.S. Brit. Jour. Surg. Vol. 16, P. 588-592, 1952.
- 2- ARNHEIM E.E., SCHNECK H., NORMAN A. DREIZIN D.H., Pediatrics 14, 469-475, 1959.
- 3- BAILY H., LOVE Mc. N. Mesenteric Cysts, Baily's Textbook of Surgery, 377-379, 1969.
- 4- BERGER J., SAUVAGE P. Ann. Chir. Inf. 12. 253-260, 1971.
- 5- BLONDEAU Ph. Encyclopedie Medics Chirurgial Estomac Intestin 9049, A10, P. 104, 1956.
- 6- BURNETT W.E., ROSEMOND G.P., BUCHER R.M. Archives Surgery 60: 699-706, 1950.
- 7- CHAPPUIS J.P., MARION J., DAVDET M., DESGOUTTES J.L., Pediatrie (Lyon) 26: 195-202, 1971.
- 8- DELANNOY E., GUATIER P., GUIOT Y., Arch. Mal. App. Digest. 42: 1323-1325, 1953.
- 9- DORF G. RENOUX M., MARCELLI D., DUCHIER J., CLIVER CH., BOUR H. Arch. Fran. App. Digest. 59: 589-596, 1970.
- 10- JANSER J.C., VIVILLE CH., PHILIPPE E., FREY G. & SCHVINGT E., Arch. Mal. App. Dig. Nutr. 54, 245-252. 1965.
- 11- HARDIN W.J., HARDY J.D., Amer. J. Surgery 119: 640-650. 1970.
- 12- LEONIDAS J.C., KOPEL F.B. DANESE C.A. Amer. J. Roentegenology 112; 150-154. 1971.
- 13- MADBETH R.A., MACKENZIE W.C. Mesenteric Lymphadenitis, Christopher's textbook of surgery 556-557, 1969.
- 14- MARTIN E.D. Revue du Prat. 23, 2841-2852, 1973.
- 15- SINGH S., BABOO M.L., PATHAK I.C., Surgery 69: 947-951, 1971.
- 16- STANDEVEN A. Surgery: 41: 102-105, 1953.
- 17- STAHL W.M., JOY R.C. Jour. of Pediat. 58: 373-376, 1961.
- 18- VAUGHN A.M., LESS W.M., HENRY J.W., Surgery: 23: 306-317, 1948.