

## استفاده از عمل Colon Bypass در درمان جراحی

### سرطان مری

دکتر یزدگرد اکراهی \*

بارد در سال ۱۹۳۸ بوسیله Adams و Phemister با موفقیت بمورد اجرا درآمد. این عمل در تومورهای انتهایی تحتانی مری که بیشتر از نوع آدنوکارسینوما هستند درمانی انتخابی محسوب میشود و حال آنکه در درمان سرطانهای ثلث میانی و ثلث فوقانی مری بامرگ و هیرو عوارض بالنسبه فراوانی همراه است. امکان بالابردن معده تا ناحیه فارنکس تقریباً همیشه وجود دارد ولی هرچه آن استوموز بالاتر انجام گیرد عمل از نظر تکنیکی مشکل تر است و ضمناً خطرات بیشتری نیز در بردارد. Nakayama عارضه سخت باز شدن و نشت آن استوموز را ۲۰ درصد گزارش میدهد [۵].

Nabeya این رقم را ۱۱/۷ درصد ذکر میکند.

معایب این عمل عبارتند از:

- ۱- در بسیاری از موارد قطع مری با فاصله کافی در بالای تومور انجام نمیگیرد زیرا هرچه آن استوموز بالاتر باشد تکنیک عمل مشکل تر خواهد بود و همین اشکال جراح را از دست زدن به یک رزکسیون وسیع و کافی برحذر میدارد. Watson و همکاران نشان دادند که سلولهای بدخیم در زیر مخاط بظاهر سالم ممکن است تا ۸ سانتیمتری در بالا و پائین ضایعه اولیه وجود داشته باشند. مبین این حقیقت عود فراوان تومور در محل آن استوموز مری است که Scanlon رقم آنرا ۴۵/۶ درصد گزارش داده است.
- ۲- در بسیاری از موارد تشریح لنفاتیک ناکافی است زیرا هرچه این تشریح کاملتر باشد بهمان نسبت جریان خون معده بیشتر بخطر میافتد و بالتبقیچه طول کمتری از معده برای بالآوردن در سینه باقی میماند.

در سال ۱۹۱۱ Vulliet از سوئیس و Kelling از آلمان برای اولین بار از روده بزرگ بعنوان مجرائی انحرافی در مری مسدود استفاده کردند و این عمل امروز در ادبیات پزشکی انگلیسی زبان بنام Colon Bypass نامیده میشود. دو جراح نامبرده در عمل خود کولون را در زیر پوست جلوی استرنوم قرار داده بودند [۱۰] ولی امروز این عضو پشت استرنوم در مدیاستن قدامی جای داده میشود. عمل Colon Bypass امروز در موارد زیر مورد استفاده قرار میگیرد:

۱- درمان جراحی چند مرحله ای سرطان مری

۲- درمان پالیا تیبو سرطان مری

۳- درمان انسدادهای غیر سرطانی مری.

در مورد سرطان مری روشهای متداول عبارتند از: رادیوتراپی و کوبالت تراپی - برداشتن تومور و برقرار ساختن پیوستگی دستگاه هاضمه در یک و یا چند مرحله و بالاخره جراحی پالیا تیبو.

رادیوتراپی در تومورهای ثلث میانی و ثلث فوقانی مری در بسیاری از موارد دیسفاژی را بهبود می بخشد ولی متأسفانه این بهبودی چندماه بیشتر دوام نمی یابد. تله تراپی با کوبالت ۶۰ درمان مؤثرتری است و تومور را بظاهر منهدم میسازد. در سریهای گزارش شده کمتر از ۵ درصد بیماران بعد از اشعه درمانی بمدت ۵ سال زیسته اند. [۷]

برداشتن تومور انتهایی تحتانی مری و برقرار ساختن پیوستگی لوله گوارش با آن استوموز از وفاگو گاستریک برای اولین

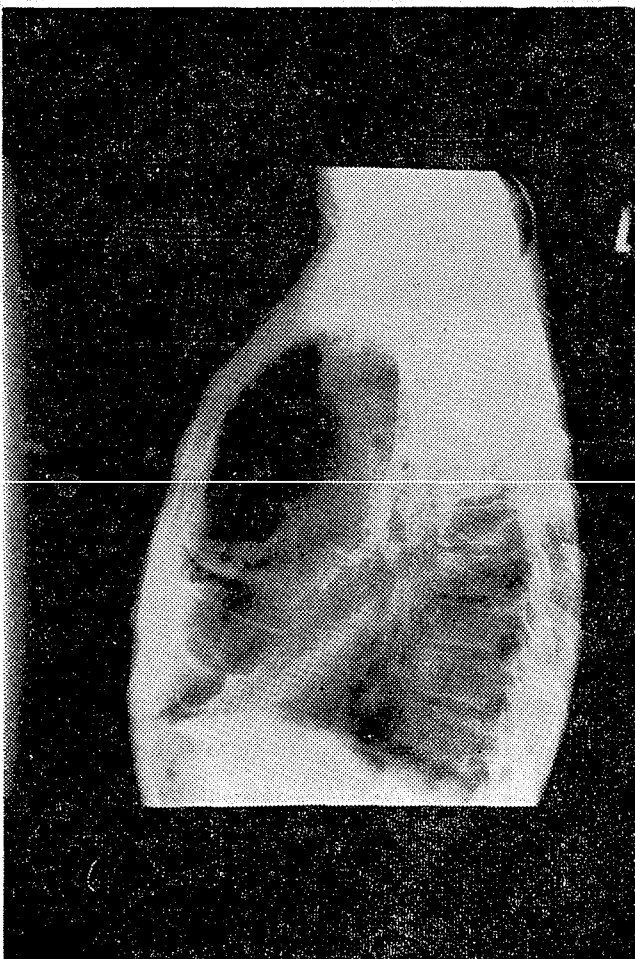
میشود که درباره عده‌ای از بیماران بدون برداشتن تومور قابل اجرا است. این عمل دیسفاژی را مرتفع می‌سازد و درعین حال پنومونی اسپیراسیون را مانع می‌شود. علاوه می‌توان برای عده‌ای از این بیماران در مرحله بعد، پس از بهبود وضع عمومی، از فوژاکتومی کرد. در اینجا به گزارش دو بیمار که زیر نظر نگارنده در بخش جراحی ۱ دانشکده پزشکی پهلوی درمان شده‌اند می‌پردازیم. بعد تکنیک عمل Colon Bypass و عوارض آنرا شرح خواهیم داد.

#### بیمار اول

طبیبه - اسد - ۵۰ ساله در تاریخ ۱۷/۷/۵۰ بعلت دیسفاژی بستری گردید.

شروع دیسفاژی را از یکماه قبل از بستری شدن ذکر می‌کند و اخیراً نسبت بمایعات نیز دیسفاژی پیدا کرده است. ابتلاء مشابیهی را در افراد فامیل ذکر نمی‌کند. اعتیاد به دخانیات و مشروبات الکلی نداشته است.

در امتحان فیزیکی تحلیل رفتن چربی زیر جلدی و عضلات بوضوح مشهود است. رادیوگرافی مری با ماده حاجب وجود نئویلازم را در ثلث میانی مری نشان می‌دهد که قطعه‌ای بطول ۱۰



رادیوگرافی شماره ۱

۳- مرگ و میر زیاد از حد و غیر قابل قبول در آنستوموزهای بالای قوس آئورت.

۴- رگورژیتاسیون محتویات معده که به ازوفازیت و تنگی محل آنستوموز منجر می‌شود. بیشتر این بیماران در مدتی کمتر از یکسال به دیسفاژی پیش‌رونده دچار می‌شوند.

۵- علائم فشار بر روی قلب و ریه که معده آنونیک را مسبب آن میدانند.

می‌توان بجای معده عضو دیگری را جانشین قطعه برداشته شده مری کرد و پیوستگی لوله گوارش را بازگردانید:

ژزونوم ( Roux-Hertzen ) و Merendino - پوست گردن ( Wookey ) و بالاخره کولون.

از فوژاکتومی و اتروپوزیسیون کولون دریک وهله بنا بر گزارش Gregorie نتایج درخشانی داشته است [۳] در ۲۹ بیمار عمل شده ارقام ۹/۱ درصد برای مورتالیتیه و ۳۸ درصد برای زیستن بطور متوسط ۶/۷ سال بعد از عمل برآستی باور نکردنی است و باید گفت که این آمار استثنائی است.

مرگ و میر و عوارض درمانهای جراحی رادیکال در تومورهای ثلث میانی و ثلث فوقانی مری سینه‌ای بکمک اعمال چند مرحله‌ای که در آنها از Colon Bypass استفاده می‌شود کاهش قابل ملاحظه‌ای یافته است - در عین حال استفاده از اشعه درمانی در بین مراحل و امکان رزکسیون وسیع مری نتایج درمانی را کاملاً بهبود بخشیده است [۹] در سرطان مری گردنی اغلب لارنژکتومی و دیسکسیون یک یاد و طرفه لنفا تیک گردنی بارز کسیون مری توأم می‌شود و عمل Colon Bypass می‌تواند بلافاصله پیوستگی لوله گوارش را برقرار سازد.

در بسیاری از موارد با در نظر گرفتن وضع عمومی بیمار و وجود عوارضی نظیر فیستول بین مری و نای، سرطان مری غیر قابل عمل تشخیص داده می‌شود درعین حال نوع و موقعیت تومور بنحوی است که اشعه درمانی نیز کمک چندانی در رفع دیسفاژی و جلوگیری از پنومونی اسپیراسیون نمی‌کند.

برای این بیماران چاره‌ای جز اعمال پالیاتیو وجود ندارد. عمل پالیاتیو لوله گذاری دمری عوارض فراوانی در بردارد که عبارتند از: مسدود شدن لوله، جا بجا شدن لوله، سوراخ شدن مری بهنگام ویا بعد از لوله گذاری. علاوه برای قرار دادن لوله در مری به یک لاپاروتومی احتیاج خواهد بود.

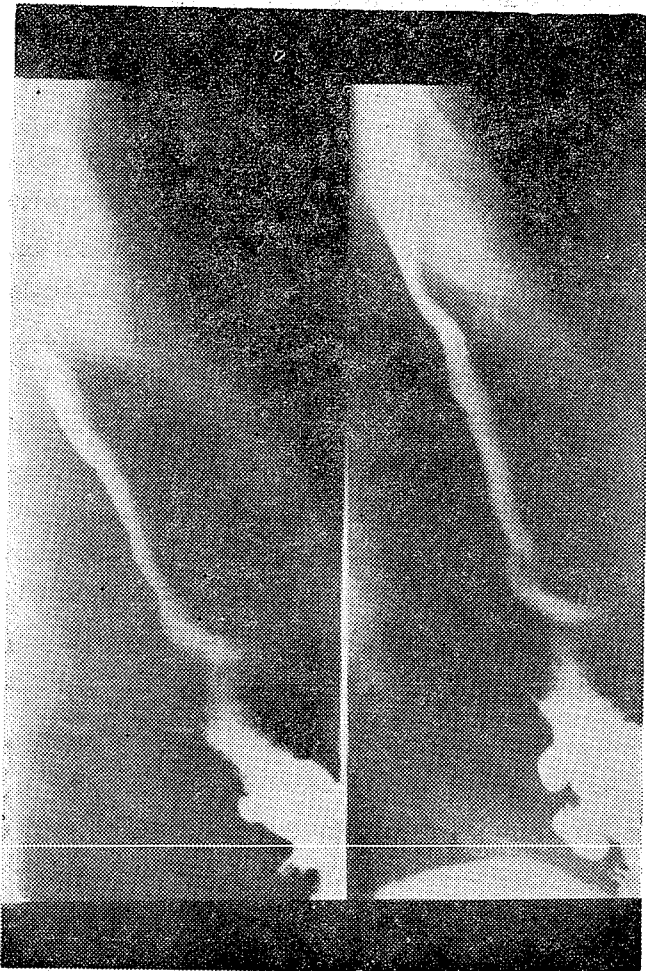
عمل پالیاتیو گاستروستومی بهبودی سمپتوماتیک بهمراه ندارد. و پنومونی اسپیراسیون را نیز مانع نمی‌شود و ضمناً بیمار را به مراقبت‌های پرستاری تا آخر عمر نیازمند می‌سازد.

عمل Colon Bypass از جمله اعمال پالیاتیو محسوب

شماره ۲) روز ۱۶ بعد از عمل بیمار جهت رادیوتراپی به بخش مربوطه معرفی شد.

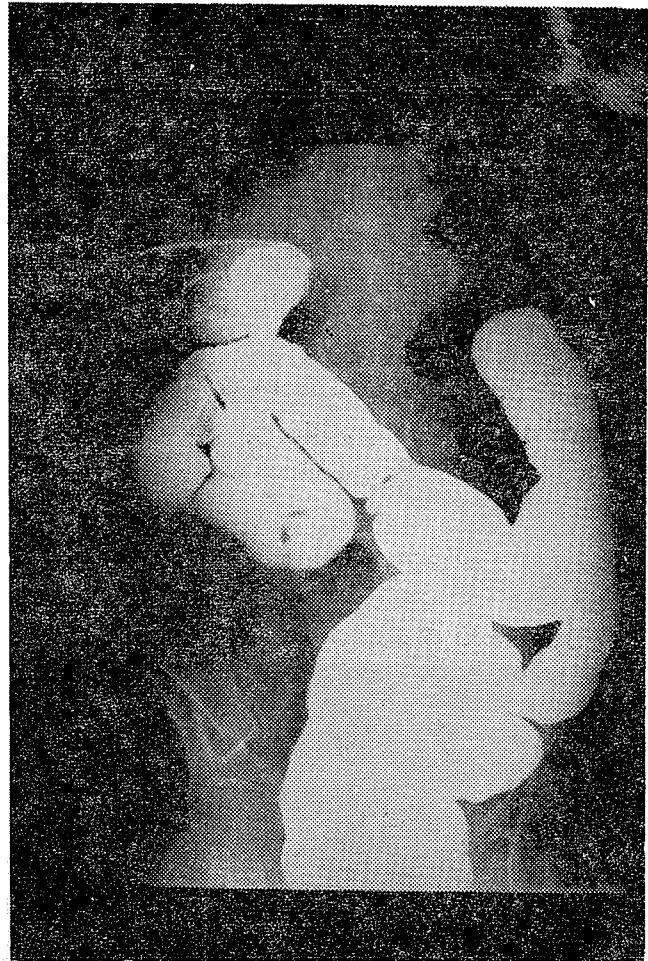
#### بیمار دوم

سیدرضا ق. - ۴۰ ساله در تاریخ ۵۲/۳/۱ بعلت دیسفاژی بستری گردید. شروع دیسفاژی را از سه ماه قبل ذکر میکند. اکنون نسبت به مایعات نیز دیسفاژی دارد. ابتلاء مشابهی را در افراد فامیل ذکر نمیکنند. بمدت ۱۰



رادیوگرافی شماره ۳

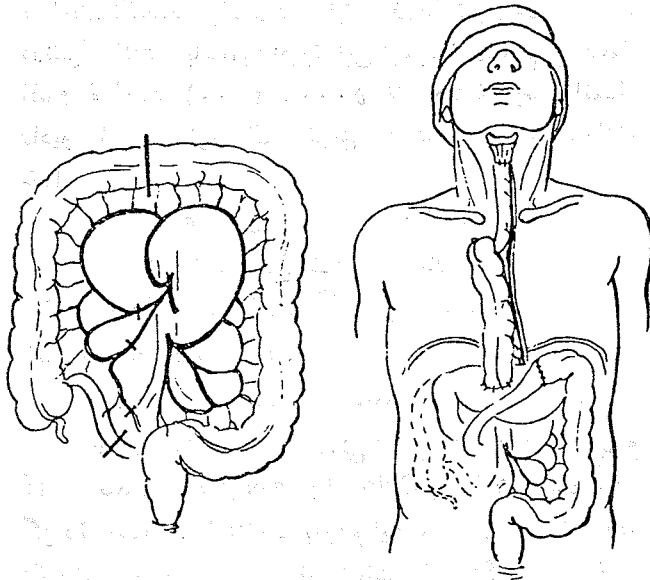
سال اعتیاد به سیگار داشته است (روزی یک پاکت) ولی در چند ماه گذشته ترک اعتیاد کرده است. چربی زیرجلدی تحلیل رفته است ولی عضلات وضعی طبیعی دارند. رادیوگرافی از مری توموری را بطول تقریبی ۸ سانتیمتر در ثبات میانی نشان میدهد. ازوفاگوسکوپی و بافت برداری ضایعه‌ای از نوع Squamous Cell را مسجل ساخت. بیمار در تاریخ ۵۲/۳/۶ مورد عمل جراحی قرار گرفت. کبد و لنفاتیک‌های زیر دیا فرآگم بظاهر عاری از متاستاز بودند.



رادیوگرافی شماره ۳

سانتیمتر را فرا گرفته است. ازوفاگوسکوپی و بافت برداری ضایعه‌ای از نوع Squamous Cell را نشان داد. بیمار در تاریخ ۵۰/۸/۱۸ مورد عمل جراحی قرار گرفت. کبد و لنفاتیک‌های زیر دیا فرآگم بظاهر عاری از متاستاز بودند.

عمل Colon Bypass بکمک کولون صعودی و ایلئوم انتهایی انجام گرفت دوره بعد از عمل بدون حادثه گذشت. روز پنجم بعد از عمل از محل درن گردن ترشحاتی شبیه بزاق خارج گردید که بمدت ۳ روز ادامه یافت و سپس متوقف گردید. تغذیه دهانی از روز ۱۱ بعد از عمل شروع شد. بلع بدون اشکال بود و بیمار شکایتی هم از رگورژیتاسیون نداشت. در امتحان رادیولوژیک عبور ماده حاجب از آناستوموزها بهسولت انجام گرفت. قوسهای کولون بخوبی در پشت استرنوم قابل رؤیت است (رادیوگرافی شماره ۱) و آناستوموز ایلئوترانوسورستومی دیده میشود (رادیوگرافی



(شکل ۲)

از گاستروستومی برای دکمپرسیون معده در روزهای اول بعد از عمل و سپس تغذیه بیمار تا هر وقت که لازم باشد استفاده خواهد شد و ضمناً بیمار را از لوله معده بی نیاز میسازد. پیلورو-پلاستی بخاطر امکان اجرای ازوفاژکتومی در آینده انجام میشود. حال از راه شکاف عرضی در گردن مری گردنی آزاد و قطع میشود اگر بتوان عروق تیر وئیدین تحتانی را حفظ کرد ازوفاژ در محل آناستوموز گردش خون بهتری خواهد داشت بدبختانه این عروق غالباً ضمن آزاد کردن مری قطع میشوند. پس از قطع مری انتهای دیستال بسته شده و درمدیاستن فوقانی رها میشود. انتهای پروگزیمال به کولون و یا ایلئوم انتهائی که از پشت استرنوم بیابا آورده شده است آناستوموز میشود. گاهی رزکسپون پارسیل استرنوم و کلاویکول ضرورت می یابد. زیرا بکمک آن فضای بیشتری در محل خروج کولون و یا ایلئوم از مدیاستن فوقانی تأمین میگردد. میتوان کولون را در جلو استرنوم و زیر پوست قرار داد. طول قطعه کولون که در عمل Colon Bypass مورد استفاده قرار میگیرد باید باندازه ای باشد که چین خوردگیهای زائد ایجاد نکند چه در غیر اینصورت عبور مواد غذایی که باید بکمک قوه ثقل انجام گیرد با مشکل مواجه خواهد شد. یک درن نزدیک محل آناستوموز مری و در صورت لزوم درن دیگری در مدیاستن فوقانی قرار داده میشود. این درن ها بین روز دوم تا پنجم برداشته میشوند. معمولاً در حدود روز پنجم بعد از عمل چنانچه امتحان رادیولوژیک بی نقص بودن آناستوموزها را نشان دهد تغذیه دهانی شروع خواهد شد. بهنگام تغذیه بیمار آرامی نشانیم و ضمناً سر تخت خواب را همواره اقلاً ۳۰ درجه بالا نگاه میداریم تا رگورژیتاسیون ایجاد

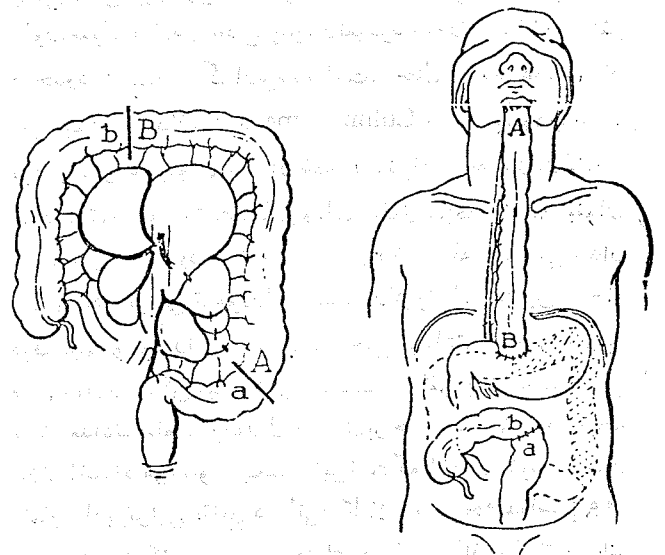
عمل Colon Bypass بکمک کولون نزولی انجام گرفت. پیروید بعد از عمل بدون حادثه گذشت تغذیه دهانی از روز دهم بعد از عمل شروع شد. بلع بدون اشکال بود ولی بیمار از رگورژیتاسیون شکایت میکرد. با نشان دادن بیمار در موقع غذا خوردن و یکی دو ساعت بعد از آن رگورژیتاسیون بطور مؤثری بهبود یافت. در امتحان رادیو-لوژیک عبور ماده حاجب از آناستوموزها بهسولت انجام گرفت. کولون که محتوی ماده حاجب است در پشت استرنوم بوضوح قابل رؤیت است (زادبوگرافی شماره ۳).

### تکنیک عمل Colon Bypass

مراقبت های مخصوص پیش از عمل عبارتند از تخلیه روده ها و سپس کاهش دادن تعداد میکروبهای کولون بکمک فتوماکسین و غیره.

بیمار به پشت بر روی تخت عمل قرار داده میشود و محیط عمل از گردن تا پائین شکم را شامل خواهد شد. شکم با شکاف میانی باز میشود و کبد و لنگاتیکهای زیر دیافراگم مورد بررسی قرار خواهد گرفت.

در عمل Colon Bypass میتوان از کولون چپ (شکل ۱) و یا کولون راست با اضافه قطعه ای از ایلئوم انتهائی بطول ۲۰ سانتیمتر (شکل ۲) استفاده کرد. در هر دو حالت شریان کولیک میانی قطعه روده آزاد شده را مشروب خواهد کرد. با قرار دادن پدیدکول عروقی در پشت معده آناستوموزها (مطابق اشکال ۲ و ۱) در شکم انجام خواهد شد. با انجام دادن گاستروستومی و پیلورو-پلاستی مرحله شکمی عمل خاتمه مییابد.



(شکل ۱)

بطوریکه معمولاً نارسائی گردش وریدی رامستول ایسکمی و نکروز این قطعه میدانند .

عامل مهم دیگری که در انتخاب کولون چپ و یا راست کمال اهمیت را دارد وجود ضایعات کولون است از قبیل دیورتیکول، پولیپ و غیره که بخصوص در کولون چپ بیشتر دیده میشود و بکمک تنقیه باریم میتوان از وجود آنها قبل از عمل اطلاع یافت .

اغلب صاحب نظران کولون نزولی را برای عمل Colon Bypass مناسب تر میدانند [۲-۴-۹] چه این قسمت گردش خون مطمئن تر، طول بیشتر و بالاخره از نظر قطر و ضخامت تشابه بیشتری به مری دارد برعکس رگورژیتاسیون که از عوارض بالنسبه شایع آنست با استفاده از کولون راست که بطور ایزوپریستالتیک قرار میگیرد خیلی کمتر دیده میشود . Petro در عمل Colon Bypass از کولون راست و ایلتوم انتهائی استفاده میکند و علت عدم بروز عارضه رگورژیتاسیون را در سری خود و الوایلتوسکال میدانند. با حفظ و نگهداری عروق کولیک چپ بعنوان پدییکول عروقی، میتوان کولون چپ را بصورت ایزوپریستالتیک به مری آناستوموز کرد (Chrysospathis). قراردادن کولون در زیر پوست از نظر زیبایی مورد پسند نیست در حالیکه از نظر فونکسیون با کولون رتر و استرنال فرقی ندارد و ضمناً بی خطر تر میباشد . [۸]

نظر به فراوانی عوارض در لوله گذاری مری و نیز مشکلات تغذیه و مراقبت بیمار بعد از گاستروستومی میتوان گفت که عمل Colon Bypass بر سایر اعمال پالیا تیبور جحان دارد چه با آن دیسفاژی بکلی از بین میرود و بیمار را میتوان بخانه و خانواده باز گردانید. بطور معمول عوارض سختی پدیدار نمیشود و مورتالیتیه آن حداکثر در حدود ۱۶-۱۹٪ گزارش شده است. حال عمومی عده ای از این بیماران بعد از عمل Colon Bypass سریعاً بهبود مییابد . نزد این گروه میتوان پس از اشنه درمانی اقدام به ازوفاز کتومی کرد. در تومورهای ثلث میانی و ثلث فوقانی مری سینه ای میتوان ابتدا عمل Colon Bypass کرد و در مرحله بعد یعنی بعد از اتمام رادیوتراپی تومور را برداشت. رادیوتراپی در بین مراحل فوق حجیم تومور را کوچک میکند و حتی برداشتن یک تومور غیر قابل عمل را ممکن میسازد ولی بدبختانه اکثرآ با اشنه درمانی تنها، تعدادی سلول تومورال در مری برجایماند [۸] و در نتیجه علائم انسداد مری عود میکند. این است که ازوفاز کتومی بعد از اتمام رادیوتراپی نتایج درمانی را کاملاً بهبود بخشیده است [۹]. ازوفاز کتومی چند مرحله ای در مقایسه با ازوفاز کتومی یک مرحله ای اولاً مورتالیتیه خیلی کمتری دارد و ثانیاً امکان برداشتن

نا را حتی نکنند. در مواردی که از ابتدا ازوفاز کتومی در مرحله بعد در نظر گرفته شده باشد، بعد از رادیوتراپی تومور از روز هفتم بعد از عمل اقدام خواهد شد (۳۰۰۰ - ۵۰۰۰ R) و ۳ هفته بعد از اتمام رادیوتراپی مری تومورال از طریق توراکتومی راست برداشته خواهد بود .

### عوارض Colon Bypass

۱- پنوموتوراکس که در جریان دستکاری در پشت استرنوم ایجاد میشود با رادیوگرافی از قفسه صدری میتوان آنرا شناخت و درمان کرد .

۲- صدمه دیدن اعصاب را جمعه در گردن.

۳- نکروز حاد تمام یا قسمتی از کولون - Petro شیوع آنرا درصد مورد عمل Colon Bypass با کولون راست ۱۰٪ گزارش میدهد . با شناخت بموقع این عارضه و برداشتن روده نکروزه ، ۹ تن از ۱۰ بیمار فوق نجات یافتند. اگر نارسائی خون تدریجاً پیشرفت کند قطعه کولون تبدیل به طنابی فیبروتیک و بی مصرف میشود .

۴- فیستول گردنی که شایع ترین عارضه Colon Bypass است در بعضی آمارها شیوع آن به ۵۰٪ میرسد [۹] خوشبختانه اغلب آنها بخودی خود طی چند روز بسته میشوند. علت آنرا معمولاً نارسائی گردش خون در محل آناستوموز مری گردنی میدانند .

۵- رگورژیتاسیون که بخصوص با کولون چپ بروز میکند. اگر بیمار بستری نباشد مزاحمتی ایجاد نخواهد کرد .

۶- تنگ شدن آناستوموز ازوفاز کولیک یا ازوفاز گویلتال که اکثرآ نزد آنها که بعد از عمل عارضه فیستول داشته اند بروز میکند. خوشبختانه در اغلب موارد با دیلاتاسیون بهبودی یابد [۸]

۷- اولسراسیون و استنوز آناستوموز کولوگاستریک که بندرت دیده میشود زیرا که مخاط کولون در مقابل ترشحات سمیه مقاوم است .

### بحث

عمل Colon Bypass را میتوان با کولون راست و یا چپ انجام داد و در هر دو صورت شریان کولیک میانی کولون ایزوله را مشروب میکند . این شریان در ۳/۶ درصد از موارد وجود ندارد . برعکس در ۸/۶ درصد از موارد چند تنه ایست [۷]. نکته مهم این است که در ۵٪ موارد شریانهای ایلتو کولیک و کولیک راست با هم آناستوموزی ندارند و بهمین میزان هم شریانهای کولیک چپ و کولیک میانی با هم آناستوموزی ندارند [۷]. بنابراین در انتخاب کولون راست یا چپ اولین شرط لازم طبیعی بودن این قوسهای شریانی است . کیفیت گردش خون وریدی در قطعه جدا شده کولون نیز حائز کمال اهمیت است .

- نسوج نئوپلازیک در آن خیلی بیشتر است و در نتیجه نتایج درمانی خیلی بهتری را تضمین میکند [۹]. بعضی از صاحب نظران مراحل درمانی را بترتیب زیر: اشعه درمانی عمل، Colon Bypass و ازوفاژکتومی انجام میدهند [۴].
- نتایج عمل Colon Bypass در تنگی های غیر سرطانی بسیار موفقیت آمیز بوده است [۸].

### References

- 1\_ Burdette W.J. Ann. Surg. 173: 714, 1971.
- 2\_ Dawson JH: Amer Surg. 35:574, 1969.
- 3\_ Gregorie HB. JR: Ann. Surg. 175:740, 1972.
- 4\_ May IA, Byrne WD, Yee J, Hardy KL, Amer. J. Surg. 108:204, 1964.
- 5\_ Nakayama, R. , et al. : Cancer, Operation (Japan) , 24 : 1481, 1970.
- 6\_ Petrov BA: Surgery 5b:520, 1964.
- 7\_ Staley CJ, Scanlon EF : S. Clin. North America 47: 215, 1967.
- 8\_ Stephens HB: Amer.J. Surg. 122: 217, 1971.
- 9\_ Vincent RG, Webster JH: Amer.J, Surg. 121: 527, 1971.
- 10\_ Wolff WI : Amer. J. Surg. 111:698, 1966.