

گزارش يك مورد ترميم انگشت شست در سوختگیهای عمیق

دکتر علاءالدین خطیر *

مقدمه:

سوختگی یکی از ضایعات بسیار شایع و خطرناکی است که سالانه تعداد بیشماری در اثر سوانح مر بوط به آن از بین میروند و یا بعلت سپکاتریس و محدودیت های عضوی تامدتها فردی بیکاره شده و سر بار جامعه خواهد بود [۱].

از بین رفتن تمام ضخامت پوست در سطح پشتی انگشتان دست عمومیت دارد و زمانیکه عمق ضایعات سوختگی تاروی استخوان و مفاصل پیشروی نموده است خواهی نخواهی قابلیت حرکت انگشت محدود گشته و شاید بکلی از بین برود.

بهین مناسب هر يك از انگشتان دست راست را بر حسب عمل فیزیولوژی که انجام می دهد باید بر انگشت دیگر مهمتر دانست [۴۳]. بنا بر این از بین رفتن و آسیب هر يك از انگشتان دست در قسمتی از اعمال فیزیولوژی محدودیت به وجود می آورد که در انتخاب و حق تقدم و اهمیت درمان آن نقش اساسی و مهمی را بازی میکند [۲]. بطوریکه هر گونه کوتاهی و ضایعه شدیدی در انگشت شست ممکن است يك عارضه شایان توجهی در اعمال فیزیولوژی دست بوجود آورد [۲۱].

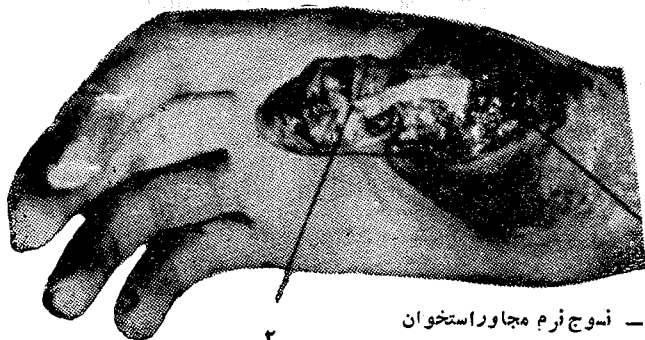
آنچه که در سوختگیهای عمیق انگشتان اغلب انجام میشود بویژه هنگامیکه آسیب قسمتی از استخوان و مفصل را فرا گرفته باشد قطع انگشت یا انگشتان است، چون بنظر آسانتر و عملی تر می آید در حالیکه با توجه به عمل فیزیولوژی هر يك از انگشتان دست آنهم در نزدیک کارگر آ یا صلاح است که بخاطر راحتی کار اقدام به قطع انگشت یا انگشتان نمود؟

شرح حال زیر یکی از موارد است که ما بفکر نگاهداری

چنین انگشتی که با احتمال قوی امکان قطع آن میرفت افتادیم و چنانکه ملاحظه میشود کارگر جوان پس از مدتی توانست بکار خود ادامه دهد.
شرح حال بیمار

آقای ح - الف - ۲۴ ساله کارگر الکتریکی در مهر ماه ۱۳۵۱ بعلت سوختگی دست بوسیله الکتریک تحت درمان قرار گرفت. ضایعات سوختگی بیشتر در انگشت شست دست راست بنظر می رسید. آسیب سوختگی از درجه سوم قسمتی از سطح پشتی انگشت شست را فرا گرفته بود که با آسیب سوختگی درجه دوم بطور پراکنده در پشت دست راست و سایر انگشتان دست همراه بود. بیمار پس از اقدامات درمانی اولیه سوختگی پانسمان گردید.

از آن بیعد يك روز در میان چندین دفته با پماد Elase و فوراسین پانسمان گردید و در روز دهم اقدام به عمل جراحی با بیهوشی عمومی شد (ش ۱).
برش دقیقی در اطراف اسکار محل سوخته داده شد و نسوج



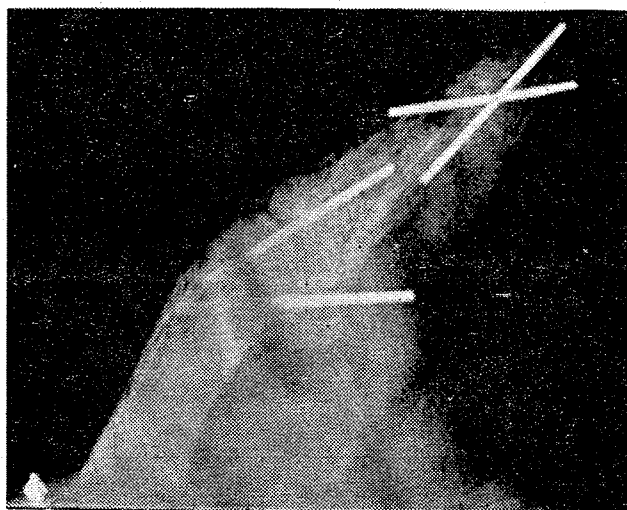
۱ - نسوج نرم مجاور استخوان
۲ - قسمتی از استخوان سوخته است
شکل ۱

شست را که بدین ترتیب تحت عمل جراحی قرار داده بودیم حمایت و بی حرکت کردیم.

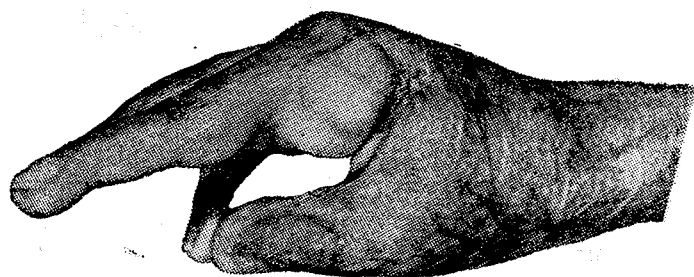پانسمان زخم را پنج روز بعد باز و کنترل نمودیم قسمت اعظمی از پوست پیوند شده به سبب هماتوم و عوامل دیگر نکر و زده شده بود. پانسمان هر دو روزی یکبار با پماد سولفامیلین ادامه داده شد و در حدود روز دهم نسج جوانه‌ای پر خون و تمیزی آشکار شد که در نتیجه تصمیم بعمل جراحی مجدد گرفته شد.

در عمل دوم فقط یک پیوند پوستی آزاد اوتوژن بر روی نسج جوانه‌ای مذکور قرار داده و با بخیه‌هایی از نایلون چهار صفر ثابت و پانسمان گردید.

در روز هفتم پانسمان باز گردید پیوند کاملاً گرفته بود و با یکی دوبار پانسمان ساده بخیه در روز دوازدهم برداشته شد. آتل حمایت کننده انگشت در هفته چهارم برداشته شد و در حدود هفته هفتم با کنترل رادیو گرافی و اطمینان از جوش خوردن مفصل میله‌های Kirschner برداشته شد (شکل ۳ و ۴).



شکل ۳

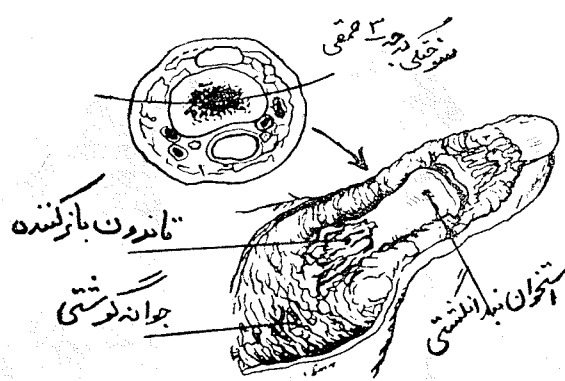


شکل ۴

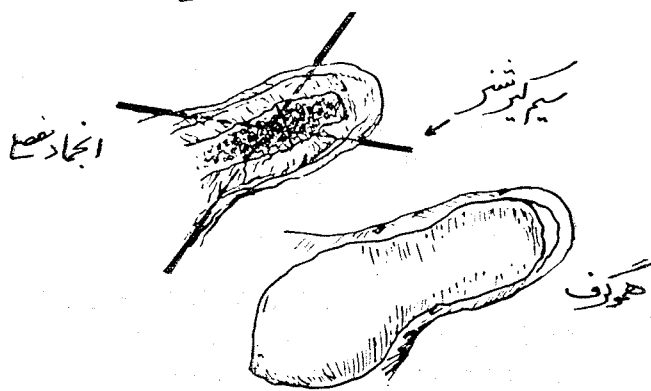
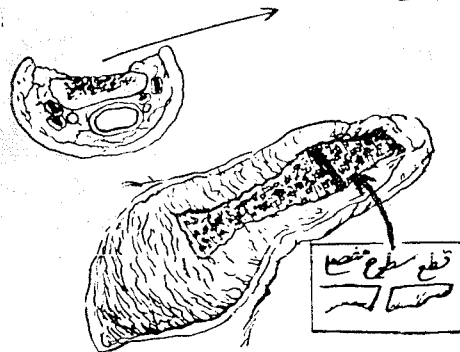
بحث

موفقیت این روش بستگی به استخوان سالم و دست نخورده دارد. وجود پوست زنده کف دستی حاکی از سلامتی نسوج زیرین و استخوان می باشد و خونریزی در مغز استخوان بند انگشت نیز مؤید این مطلب می باشد. قسمت سالم کف دستی بند انگشت شست خود

نرم سوخته و نکر و زده را کاملاً برداشتیم و بعداً ضریع استخوان را از کورتکس استخوانی کاملاً جدا کرده و استخوان را از نسج مرده استخوانی تا قسمت مغزی زنده و خون دهنده استخوان تمیز نمودیم. سپس آرترو دز مفصل باز را با برداشتن غضروف مفصلی انجام داده و با عبور میله‌های Kirschner بطور متقاطع که از داخل مفاصل عبور نموده و از سطح پوستی خارج میشدند قطعات استخوانی را در مقابل یکدیگر در وضع فونکسیونل، ثابت و محکم نمودیم. سر میله‌ها را در محاذات پوست کوتاه کرده و تمام سطح زخم را که شامل حفره، مغز استخوانی و مفصل ثابت شده نیز بودند با قرار دادن یک پیوند پوست هموزن پوشانده و پانسمان کردیم (ش ۲). پس از این اقدامات با قرار دادن یک آتل کف دستی انگشت



قسمتی از سطح سوخته و نکر و زده استخوانی برداشته میشود

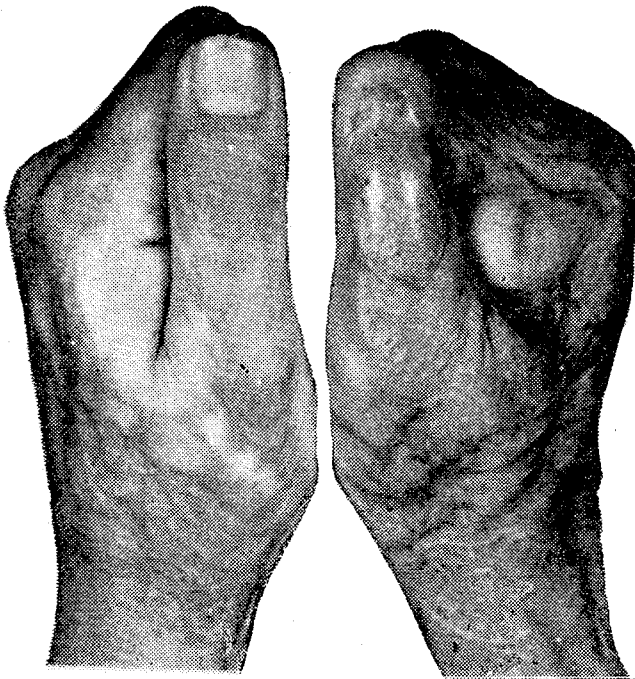

شکل ۲

هورف

طول آنرا هم نگاهداری کرد و این مطلب از نظر عمل فیزیولوژی در سایر انگشتان فقط در انگشت سبابه قابل اهمیت زیادتر میباشد. موقعیکه فقط مفاصل درستانال بین دو بند انگشت در اثر سوختگی مصدوم و باز بشود این تکنیک یک اقدام بسیار مؤثر نگاهدارنده خواهد بود.

در بیمارانی که از ۱۰ تا ۲۰ ماه بعد از عمل تحت نظر بوده اند عملیات جراحی ترمیمی در دو مورد آنها بمنظور اصلاح فونکسیون دست انجام داده شده است و هیچکدام از بیماران عمل شده انگشت شست پس از بهبودی ناراحتی نداشته اند فقط در یک مورد نموباقی مانده ناخن انگشت شست وقفه پیدا نموده است. (ش ۵) و در مورد بیمار ذکر شده ما تا این تاریخ عوارض و ناراحتی ظاهر نشده است.



شکل ۵

سرچشمه تشکیل استخوان جدید در اطراف مفاصلهای جوش خورده و نسج جوانه ای سالم از حفره مغز استخوانی که هر دو در نگهداری طول انگشت رل اساسی دارند تشکیل می دهند.

بکار بردن اولیه هموگراف برای پوشاندن استخوان و مفصل تمیز شده از هجوم و آلودگی میکروبی استخوان جلو گیری خواهد کرد. باید دانست که خاصیت ضد میکروبی و باکتریال هموگراف کاملاً شبیه اتوگراف میباشد از طرف دیگر بکار بردن هموگراف ایجاد و توسعه نسج جوانه ای را بدون حیف و میل کردن اتوگراف تسریع مینماید با این ترتیب هرگز عفو نئی در مفصل ثابت شده در طول درمان دیده نخواهد شد [۴ و ۱].

اگر چنانچه هموگراف در دسترس نباشد از متروگراف و یا اتوگراف تکراری استفاده بعمل آورده خواهد شد این روش بخصوص برای انگشت شست مناسب میباشد آرترو دزیک یاد و مفصل درستانال شست هنوز دارای یک فونکسیون انگشتی نسبتاً کامل خواهند بود.

تحریک کافی در مفصل Carpometacarpal برای انجام غالب وظایفی که یک انگشت شست لازم دارد وجود خواهد داشت. همچنین مکانیسم بازکنندگی شست خیلی کم پیچیده تر از سایر انگشتان بوده و اگر چنانچه در اثر سوختگی از بین برود با انجام آرترو دزی و از طرفی با استفاده از Long abductor و عضلات Intrinsic تا حدی جبران میشود.

بدبختانه این مطلب در مورد سایر انگشتان فوق نمی دهد موقعیکه مکانیسم بازکنندگی در مفصل از بین دو بند یا حدود آن در اثر سوختگی از بین برود ترمیم خوب جراحی امکان پذیر نمیشود.

اتصال و ترکیب مفاصل بین بندی پروگزیمال در بعضی اوقات که لازم بنظر میرسد بطور جدی در سایر انگشتان ایجاد محدودیت فونکسیونل خواهد کرد این تکنیک را در سایر انگشتها هم با آرترو دزی مفاصل پروگزیمال باز بین دو بند میتوان بکار برد

References

- 1, Eade ; GG ; The relationship between granulation tissue, bacteria, and Skin grafts in burned patients, plastic reconstructive surgery , 22,42,55 1958*
- 2, Guide to the Evaluation of permanent impairment of the, extremities and back , Journal of the american medical association , Special , Edition , Feb , 15 , 1958
- 3, Moncrief , J , A Switzer W. E, and Rose L. R , Primary , Excision and Grafting in the treatment of thiro degree burns of the dorsum of the hand ., Plast . Reconstr. Surg. 33 , 305 – 319 1964
- 4, Peacock E , E Management of the burned hand southern Med , J. 56 1064 – 1066, 1963