

تظاهرات دیررس توکسوپلاسموز مادرزادی

معرفی دو بیمار

دکتر محمد حسن مرندیان* - دکتر حسینعلی اسگری* - دکتر منیژه رئیس‌ی* - دکتر غلامرضا ولی‌زاده** - دکتر محمود کبیری* - دکتر ژاله‌شهود

قادر برای رفتن نبوده‌است. بعد از مدت یکسال و نیم که بدفعات در بیمارستان‌های مختلف شهر تبریز بستری بوده توانائی راه رفتن را باز می‌یابد ولی پای راستش را بهنگام حرکت می‌کشد. بیمار هیچیک از امراض عفونی دوران کودکی را نگرفته و هیچ نوع واکنشی با تلقیح نشده بود. وی فرزند چهارم خانواده ساکن اردبیل بود، پدر و مادر و سه فرزند دیگر همه سالم بودند.

در امتحان بالینی، کودک از نظر جسمی و بخصوص روانی عقب افتاده بنظر می‌رسید بطوریکه فقط قادر بادای چند کلمه ساده بود. وزن ۱۹ کیلو (متوسط طبیعی برای سن حدود ۲۵ کیلو)، قد ۱۱۰ سانتیمتر (متوسط طبیعی در حدود ۱۲۵ سانتیمتر) دور سر ۵۷ سانتیمتر (طبیعی در حدود ۵۳ سانتیمتر)، فشار خون ۱۰۰/۷۵ میلیمتر جیوه، نبض ۱۰۰ ضربان در دقیقه. قلب، ریه‌ها، پوست، غدد لنفاوی و شکم طبیعی بودند. در موقوع راه رفتن پای راست را در حالت چرخش بطرف خارج روی زمین میکشید. همی‌پلژی راست، واضح بود: در اندام تحتانی راست همی‌پلژی تونی عضلات بازکننده و کاهش قدرت عضلانی خم‌کننده‌های پارفلکسهای تری‌اگراقی و پولی‌سینتیک و علامت با بنسکی مثبت همراه بود. در اندام فوقانی راست انگشتان و مچ دست به علت همی‌پلژی تونی عضلات خم‌کننده و فلج عضله‌های بازکننده انگشتان حالت فلکسیون بخود گرفته بودند، رفلکسهای تری‌تند و علامت هوفمن وجود داشت، فلج عصب هفت طرف راست از نوع مرکزی بچشم می‌خورد و رفلکسهای پوستی شکمی در سمت راست از بین رفته بودند. حرکات هر دو چشم طبیعی بود و کدورتی در قرنیه وجود نداشت. در امتحان ته چشم که بفاصله یکماه و نیم دوبار تحت بیهوشی عمومی انجام گرفت عارضه‌ای دیده نشد. تعادل بسیار طبیعی بود.

توکسوپلاسموز مادرزادی همیشه بصورت تریاد کلاسیک هیدروسفالی، کوزیورتنیت و کالسیفیکاسیون داخل جمجمه در ماه‌های اول زندگی تظاهر نمی‌کند. اشکال خفیف و تک‌علامتی بیماری نسبت به انواع حاد و شدید آن شایع‌تر می‌باشند. بعلاوه علائم همیشه زودرس نیستند و مواردی از توکسوپلاسموز، مادرزادی با تظاهرات دیررس گزارش شده‌است. با در نظر گرفتن اینکه اشکال حاد و آنسفالومیلیتیک و سبتی سمیک بیماری در نوزادان همیشه جواب قطعی و مساعدی بدرمان نمی‌دهند اهمیت توجه باین اشکال و تشخیص موارد خفیف و نهفته بیماری در اطفال آشکار می‌باشد [۲] مبارزه اساسی‌تر با بیماری در حال حاضر منحصر بدرمان زنان مبتلا در دوران حاملگی [۴ - ۱۶] و شناختن اشکال خفیف و کم‌علامت در کودکان [۲۱] و درمان بموقع این موارد می‌باشد. شرح حال دو بیماری که در زیر معرفی میشوند نمونه‌ای از اشکال اخیر الذکر بیماری است که ضمن این مقاله مورد بحث قرار می‌گیرند:

بیمار اول. ناصر م... (شماره پرونده ۸۶۵۱) پسر بچه ۹ ساله‌ای بود که به علت عقب‌ماندگی روانی و همی‌پلژی راست در تاریخ ۵۱/۶/۱۵ در بخش ۲ کودکان مرکز پزشکی پهلوی بستری شد. در سابقه طفل دو نکته مهم جلب توجه می‌کرد: ۱) سر طفل از دوران شیرخوارگی بزرگتر از عادی بود و مراحل مختلف تکامل روانی و حرکتی در مقایسه با اطفال دیگر خانوادگی عقب افتادگی واضحی نشان میداد (۲) در سن ۶ سالگی خیلی کم حرف عیزده ولی بطور طبیعی راه می‌رفته‌است. در این سن برای نخستین بار بیمار بطور ناگهانی دچار تشنج، خواب‌آلودگی، بی‌توجهی با طرفی‌ان و بدنبال آن حالت اغماض می‌شود که بگفته والدین با تب همراه بوده است. این بیماری شش روز طول کشیده ولی بعد از بهبود یافتن کودک

* گروه کودکان - مرکز پزشکی پهلوی ** گروه بیماریهای چشم - بیمارستان فارابی

رادیوگرافی ساده جمجمه از روبرو (شکل ۱) و نیمرخ (شکل ۲) کالسیفیکاسیونهای خطی ودانه‌ای پراکنده و قرینه در

دوطرف نشان میداد. سوتورها باز نبودند و تصاویر انگشتی وجود نداشت.

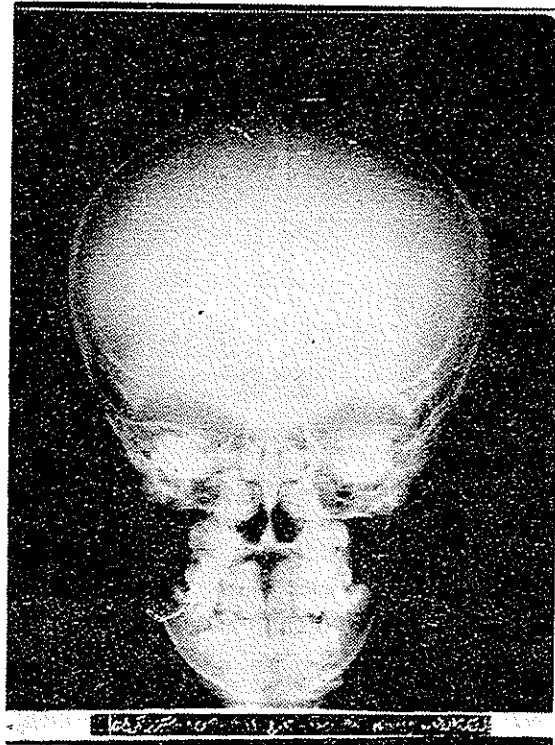
در آزمایش محیطی: تعداد گلبولهای سفید ۵۹۰۰ در میلی متر مکعب با ۵۹ درصد پولی نوکلئوتروفیل ۲ در صد منوسیت و ۴۲ درصد لنفوسیت بود. هموگلوبین ۱۴/۶ گرم درصد و هماتوکریت ۴۵ درصد بود.

رادیوگرافی ریتمین طبیعی بود و رادیوگرافی ساده شکم طبیعی و هیچ نوع کالسیفیکاسیون در ناحیه کبد نشان نمیداد. اوره خون و آزمایشهای مکرر ادرار طبیعی بود.

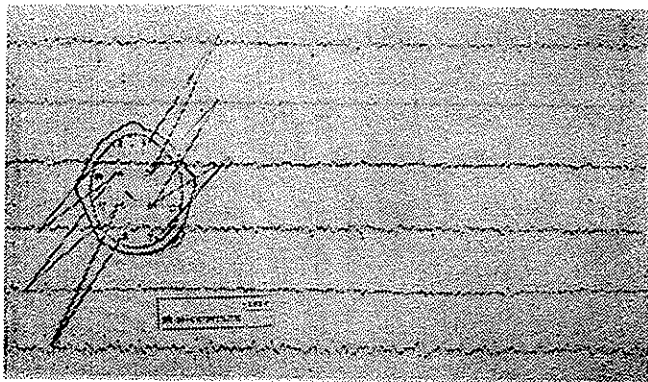
سرعت رسوب گلوبولهای سرخ خون ۴۰/۸۰ (۵۱/۸/۲۴) میلیمتر بود. پروتئینهای توتال خون ۹ گرم درصد و الکترولیتها و فوری پروتئین های سرم: آلبومین ۰/۴۲، آلفایک گلوبولین ۰/۳، آلفادو ۰/۱۰، بتایک ۰/۱۵، گاما گلوبولین ها ۰/۳۰ بودند.

مایع نخاع افزایش پروتئینها و لنفوسیتوز خفیف نشان میداد (جدول شماره یک).

الکتروانسفالوگرافی در ۵۱/۸/۱۰ با در نظر گرفتن سن کودک ریتمی کندتر از طبیعی داشت و وجود موجهای سوزنی متعدد در ناحیه اکسپیتال چپ مبین کانون صرع زا در این ناحیه بود (شکل ۳).



شکل ۱ - رادیوگرافی جمجمه از روبرو (ناصر-م...)



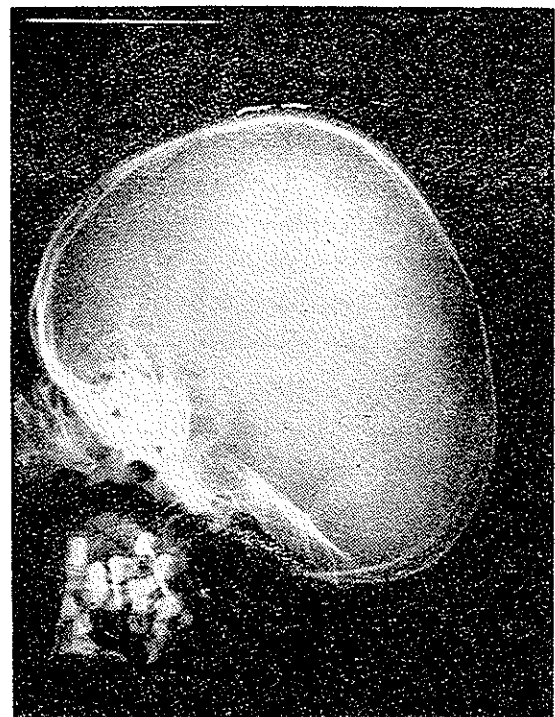
شکل ۲ - الکتروانسفالوگرافی در تاریخ ۵۱/۸/۱۰ (ناصر-م...)

پنوموآنسفالوگرافی (شکلهای ۵ و ۴) اتساع بطنهای جانبی را بطور قرینه نشان میداد و تجمع هوا در فضای زیر عنکبوتیه حاکی از آتروفی منز بود. کالسیفیکاسیونهای خطی و دانه‌ای منتشر در اطراف بطنها دیده میشدند.

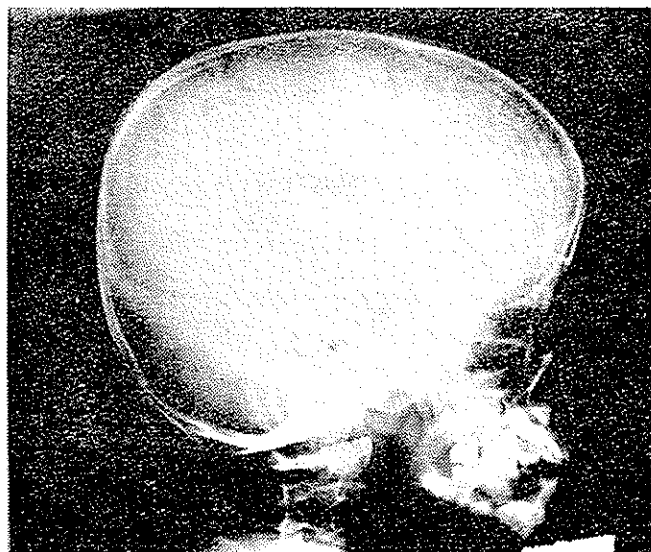
تیترا آنتی کورهای ضد توکسوپلاسمای سرم با روش ایمونو-فلورسانس $\frac{1}{3200}$ بود. آنتی کور مذکور در خون مادر بیمار

یافت نشد و تست منفی بود (*).

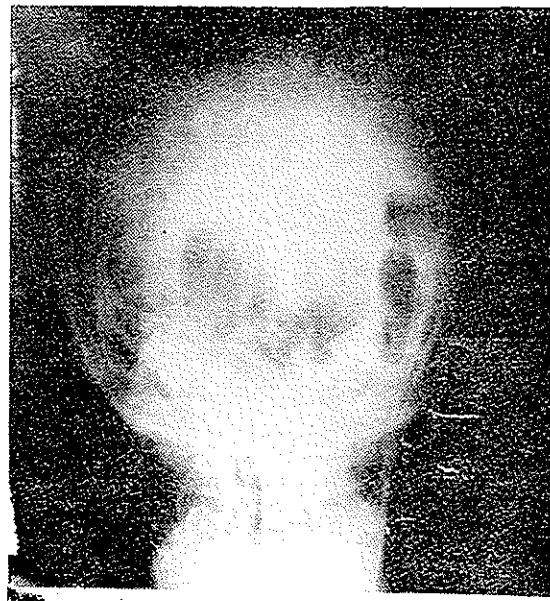جستجوی انگل با روش تلقیح مایع نخاع بموش که قبل از شروع درمان انجام گرفت نتیجه منفی داد.



شکل ۳ - رادیوگرافی جمجمه از نیمرخ (ناصر-م...)



شکل ۵ - پنوموآنسفالوگرافی از نیم رخ (ناصر-م...)




شکل ۴ - پنوموآنسفالوگرافی از روی برو (ناصر-م...)

جدول شماره ۱- تغییرات مایع نخاع ناصر م...

کشت	کلروز گرم در لیتر	قند گرم در لیتر	پروتئین گرم در لیتر	سلول در هر میلی متر مکعب	تاریخ
B . K منفی میکروب منفی	-	-	۱/۳۰	لنفوسیت ۳۰ پولی ۱۰	۵۱/۶/۲۶
-	۶/۸	۱/۱۵	۱	ندارد	۵۱/۶/۳۰
میکروب معمولی منفی	۷/۵	۰/۶۵	۱/۲	ندارد	۵۱/۷/۹
-	۶/۴	۰/۵۰	۱	لنفوسیت ۱۰ پولی ۱۰	۵۱/۷/۱۱
-	۵/۸	۰/۸۸	۱	ندارد	۵۱/۸/۸
-	۶	۰/۸۸	۰/۸۰	ندارد	۱/۸/۲۲
-	۵/۶	۱	۰/۷۵	لنفوسیت ۲۰	۵۱/۹/۵
-	۷	۰/۹۸	۰/۵۰	ندارد	۵۱/۹/۲۲
-	۵/۹	۰/۴۵	۰/۷۵	ندارد	۵۱/۱۱/۱۲
میکروب منفی	۶	۰/۳۸	۱	لنفوسیت ۱۰ پولی نوکلئر ۵	۵۱/۱۲/۵

(شکل ۷) عیار آنتی کورهای ضد توکسو پلاسمای سرم تا $\frac{1}{800}$ (۵۱/۱۱/۲۲) پائین آمده بود.



شکل ۷ - الکتروانفالوگرافی در تاریخ ۵۱/۱۱/۲۱ (ناصر-۳۰۰...)


بیمار بدرخواست والدین در تاریخ ۵۱/۱۲/۱۰ از بخش مرخص و توصیه شد که درمان با اسپیرامایسین را تا سه ماه ادامه دهد. در تمام مدت بستری بودن بیمار هیچگونه تغییری در وضع بالینی وی دیده نشد.

بیمار دوم: خاطرهم، (شماره پرونده ۱۰۸۴۶) دختر بچه ۱۵ ماهه ای بود که با تشخیص توکسو پلاسموز در تاریخ ۵۱/۹/۱۹ به بخش ۲ کودکان مرکز پزشکی بهلوی فرستاده شد و بستری گردید. پدر و مادر این طفل، جوان و سالم بودند و بیمار تنها فرزند آنان بود. در دوران حاملگی مادر ظاهراً هیچ بیماری مبتلا نشده بود. زایمان بطور طبیعی در بیمارستان انجام گرفته بود و نوزاد که ۳۵۰۰ گرم وزن داشت کاملاً طبیعی بنظر میرسید. او تا چهل روزگی از شیر مادر و سپس با شیر خشک تغذیه شده بود. تکامل حرکتی و دروانی طفل طبیعی بود؛ در یک ماهگی لبخند میزد، در چهل روزگی قادر بنگهداشتن سر بوده، در هفت ماهگی بنهائی نشسته و در یازده ماهگی راه افتاده است. واکسنهای سه گانه، فلج کودکان، آبله و سرخک بموقع تلقیح شده بود.

از ماه اول زندگی حرکات غیر طبیعی چشمهای طفل جلب توجه والدین را میکند و در سن پنج ماهگی، بعلت کدورتی که در قرنیه چشم راست او پدید میآید توسط چشم پزشک معاینه میشود و تشخیص ایریدوسیکلیمت در چشم راست همراه با چسبندگی بروی عدسی کاتاراکت و نیستاگموس افقی و دورانی در اثر عدم بینائی مرکزی و کوریوریتینیت در چشم چپ باتیرگی و وجود رنگدانه های سیاه ماکولای این چشم داده میشود. در این هنگام رادیوگرافی جمجمه طبیعی و کالسیفیکاسیون نشان نمیداد. سرعت رسوب گلبولهای سرخ خون در ساعت اول دووم بقرتیب ۶ و ۱۵ میلیمتر و امتحان ادرار طبیعی بود. شمارش و فرمول گلبولی خون $4/390/000$ اریتروسیت

درمان و سیر بیماری: بیمار با پیریمتامین (دارا پریم) بمقدار یک میلی گرم برای هر کیلوگرم وزن بدن و سولفادیازین ۲ گرم در روز بمدت ۴ هفته (از ۵۱/۷/۱۹ تا ۵۱/۸/۱۸) و پردنیزولون بمقدار یک میلیگرم برای هر کیلوگرم وزن بدن (از ۵۱/۸/۲۷ تا ۵۱/۹/۲۵) با کاهش تدریجی و قطع درمان در ۵۱/۱۰/۱) درمان شد.

تحت این مداوا سرعت رسوب گلبولهای سرخ خون به ۵۲ میلیمتر (در ۵۱/۹/۲۹) رسید. الکتروفورز پروتئینهای سرم (در ۵۱/۹/۲۹) کاهش و طبیعی شدن گاما گلوبولینها را نشان میداد (آلبومین ۰/۵۰، آلفایک ۰/۰۵، آلفا دو ۰/۰۱۷، بتایک ۰/۰۵، گاما ۰/۰۱۳). در مایع نخاع پروتئینها تقلیل یافتند (جدول شماره ۱). الکتروانسفالوگرام (۵۱/۱۰/۲) فعالیت نیمکره هارا کندتر از طبیعی و قرینه نشان میداد، امواج سوزنی ناحیه اکسیپیتال چپ ناپدید شده بودند (شکل ۶). عیار

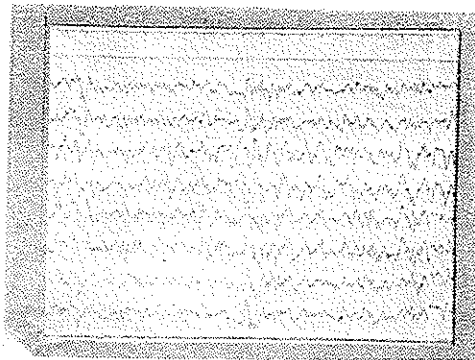


شکل ۶ - الکتروانفالوگرافی در تاریخ ۵۱/۱۰/۲۲ (ناصر-۳۰۰...)

آنتی کورهای ضد توکسو پلاسمای سرم به $\frac{1}{1600}$ رسیده بود. (*) از ۵۱/۱۰/۱۰ تا ۵۱/۱۱/۱۲ بیمار بدون درمان در آسایشگاه بستری شد و بعد از انتقال مجدد به بخش تحت درمان با اسپیرامایسین بمقدار روزانه ۵۰ میلیگرم برای هر کیلوگرم وزن بدن قرار گرفت.

این بار سرعت رسوب گلبولهای سرخ دوباره بالا رفته و به ۸۵۳۰ (۵۱/۱۲/۵) رسیده بود. الکتروفورز پروتئینهای سرم نسبت بقبل تغییر چشمگیری نشان نمیداد (آلبومین ۰/۰۵۶، آلفایک ۰/۰۴، آلفا دو ۰/۰۱۲، بتایک ۰/۰۱۱، گاما ۰/۰۱۷). در الکتروانسفالوگرام (۵۱/۱۱/۲۱) با امواج سوزنی در ناحیه اکسیپیتال چپ کمی خفیف تر از ترأسه اول دیده میشدند

الکتروکاردیوگرافی‌های مجموعه و ریتمین طبیعی بودند. آزمایش مایع نخاع دارای ۱۰ لنفوسیت در هر میلی‌متر مکعب، ۲۰ میلی گرم پروتئین درصد، ۹۰ میلی گرم قند درصد و ۶۸۰ میلی گرم کلرور در صد میلی لیتر و کشت آن از نظر باکتری منفی بود. در الکتروانسفالوگرافی (۵۱/۹/۲۹) امواج نامنظم باداعنه بلند و آهسته در حدود ۲-۴ سیکل در ثانیه بطور قرینه در هر دو نیمکره دیده میشد. بندرت امواجی از نوع سوزنی حوچی تقریباً بطور همزمان در روی تمام اشتقاقها وجود داشت کانون مشخصی دیده نمیشد. الکتروانسفالوگرام با تشخیص آنسفالیت مطابقت داشت. (شکل ۸)



شکل ۸ - الکتروانسفالوگرافی در تاریخ ۵۱/۹/۲۹ (خاطره - م ..)

تست ایمنو نو فلو رسانس توکسوپلاسموزما در $\frac{1}{400}$ مثبت بود (۵۱/۱۰/۹) *.

درمان و سیر بیماری: بیمار از ۵۱/۱۰/۱۸ با پیریمتامین (دارا پریم) بمقدار یک میلی‌گرم برای هر کیلو گرم وزن بدن همراه با سولفادiazین ۲۰۰ میلی‌گرم برای هر کیلو گرم بمدت سی روز تحت درمان قرار گرفت. همراه این درمان پردنیزولون (۱۰ میلی‌گرم در روز بمدت ۲۰ روز و سپس ۵ میلی‌گرم در روز بمدت ۱۰ روز) داده شد. کنترل خون محیطی در ۵۱/۱۱/۱۰ تغییر در جهت لکوپنی خفیف (۵۵۰۰ با ۰/۵۸ سگمانته) و طبیعی شدن تعداد ائوزینوفیلها (۰/۰۲) نشان میداد.

از ۵۱/۱۱/۱۸ آسیدفولیک (بخاطر مبارزه با لوکوپنی ایجاد شده بوسیله دارا پریم) بمقدار ۲۵ میلی‌گرم در روز بمدت ۱۰ روز تجویز شد و اسپرامایسین بادوز روزانه ۵۰ میلی‌گرم برای هر کیلو گرم وزن بدن شروع شد (درمان با این دارو هنوزم ادامه دارد) فنوباربیتال بمقدار ۴۵ میلی‌گرم در روز از ۵۱/۱۱/۱۸ تجویز شد در ۵۱/۱۲/۲۸ گلبولهای سفید ۶۵۰۰ در میلی‌متر مکعب با ۰/۲۹ سگمانته ۰/۰۲ ائوزینوفیل، ۰/۰۴ مونوسیت و ۰/۶۵ لنفوسیت بودند.

و ۱۰۸۰۰ گلبول سفید با ۰/۳۲ نوتروفیل، ۰/۵۸ لنفوسیت، ۰/۰۲ مونوسیت و ۰/۰۸ ائوزینوفیل را نشان میداد. تست ایمنو نو-فلورسانس توکسوپلاسموز (۵۰/۱۱/۹) $\frac{1}{400}$ مثبت بود. در این تاریخ بیمار تحت درمانی قرار نمی‌گیرد.

در ششماه دوم زندگی حرکات مداوم چشمها شدیدتر میشود و از یازده ماهگی یعنی همزمان باراه افتادن طفل اختلالات رفتاری بصورت بیقراری، تحریک پذیری شدید و کج خلقی بتدریج توجه پدر و مادر طفل را بخود جلب میکند. در سیزده ماهگی بیمار بملت بثورات جلدی که از نوع اریتماتو، پاپولو و وریکولو بودند تحت معاینه قرار میگردد. تب، استفراغ، تشنج در این موقع وجود نداشت و امتحان عصبی نکته مرضی چشمگیری بدست نمیده ولی با در نظر گرفتن سابقه طفل پزشک متخصص پوست معاینه مجدد چشم را توصیه میکند. این آزمایش در چهارده ماهگی انجام میگردد و وجود کوریور تینیت خاموش چشم چپ، اووئیت و کاتاراکت چشم راست تأیید می‌شود.

تست ایمنو نو فلو رسانس توکسوپلاسم این بار (۵۱/۸/۱۲) $\frac{1}{1000}$ مثبت بوده است ولی تحت هیچ نوع درمانی در این تاریخ قرار نمی‌گیرد برای درمان به پزشک مراجعه نمی‌نماید.

در امتحان بالینی هنگام بستری شدن بیمار دختر بچه‌ای بود که قد (۷۶ سانتیمتر) و دور سر (۴۶ سانتیمتر) وی نسبت به سنش (۱۵ ماهه) در حدود طبیعی بود. وزن او ۹۲۰۰ گرم و کمی کمتر از طبیعی بود. در معاینه قلب، ریتمین، کبد و طحال نکته مرضی وجود نداشت، چند غده لنفاوی کوچک در ناحیه گردن لمس میشد. کودک دچار اختلالات رفتاری شدید بصورت گریه زیاد، بیقراری، فریادهای پی‌درپی، ترس و وحشت از تماس با دیگران و تحریک پذیری شدید بود. در هر دو چشم نیستاگموس نسبتاً کند و باداعنه بلند بطور افقی و مداوم وجود داشت. قرنیه چشم راست کدر و شیرین رنگ بود و رفلکس بنور نداشت. قرنیه چشم چپ سالم و رفلکس بنور آن طبیعی بود. میکروفتالمی وجود نداشت. در امتحان چشم کوریور تینیت در چشم چپ اووئیت و کاتاراکت در چشم راست تأیید شد. در اندامهای تحتانی رفلکسهای وتری بطور قرینه تندتر از عادی بودند ولی تونوس و نیروی عضلانی در حد طبیعی و علامت بابنسکی منفی بود. در حرکات بیمار عدم هماهنگی دیده نمیشد. و راه رفتن او کاملاً طبیعی بود.

یافته‌های آزمایشگاهی: سرعت رسوب گلبولهای سرخ در ساعت اول ۵ و در ساعت دوم ۱۳ میلی‌متر بود، تعداد گلبولهای سفید (۵۱/۹/۲۰) ۱۱۰۰۰ با ۰/۳۰ سگمانته، ۰/۰۶ ائوزینوفیل، ۰/۰۸ مونوسیت و ۰/۵۶ لنفوسیت؛ هماتوکریت ۰/۴۰ و هموگلوبین ۱۲/۸ گرم بود.

هر چند ندرتاً مرگ و میرضمن گرفتاریهای احشائی و مغزی دیده شده است ولی بطور کلی با در نظر گرفتن شیوع زیاد، بیماری پیش آگهی خوش خمی دارد [۷-۱۶-۱۹].

تشخیص بیماری بر اساس پیدایش آنتی کورهای ضد توکسو-پلاسما در خون و سیر نزولی آنها در طول ماههای بعدی داده میشود. علائم بالینی و تغییرات خون محیطی مثل لوکوپنی خفیف، ائوزینوفیلی و افزایش مونونوکلئرها جهت تمیز این بیماری از امراضی با علائم مشابه کافی نمیباشند [۱-۱۵-۱۶]. توکسوپلاسموز اکتسابی در زنان حامله نیز اغلب علامت مهمی ایجاد نمیکند. به منظور کشف بیماری در زن آبتن Lelong [۱۷] پیشنهاد میکند که جستجوی آنتی کورهای ضد توکسوپلاسموز در آغاز بارداری انجام شود و در آنهائیکه تست منفی دارند و در نتیجه مستعد ابتلای به بیماری میباشند در طی دوران حاملگی تست تکرار شود تا در صورت ابتلاء اقدام درمانی لازم بموقع بعمل آید.

عوارض وخیم توکسوپلاسموز مادرزادی را با بیماری خوش-خیم اکتسابی نمیتوان مقایسه کرد [۲۱] دلایل و عوامل وخامت بیماری در جنین هنوز معلوم نیست. Feldman [۷] عبور انگل از جفت را با انتقال تجربی آن از یک حیوان به حیوان دیگر مشابه میداند و آنرا علت تشدید ویرولانس انگل میشناسد. ولی بنظر میرسد که باید عوامل این وخامت را در خود جنین جست. شاید شرایط آنتی کورسازی جنین از جمله این عوامل باشد. بخصوص که ممکن است از دو قلوهای یکی بشدت مبتلا و دیگری کاملاً سالم باشد. بهر حال توکسوپلاسموز موقعی شدیدترین عوارض را در جنین بوجود میآورد که عفونت مادری در ماههای دوم تا پنجم [۴-۵] حاملگی اتفاق بیفتد. بعضی شدت عوارض را مربوط به عفونت مادری در سه ماهه دوم [۷] بارداری دانسته اند.

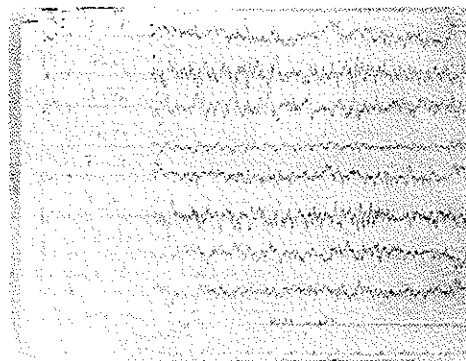
اثرات توکسوپلاسموز خاموش مادر (ابتلاء قبل از دوره آبتنی) بر روی جنین از دیرباز مورد گفتگوهای متناقض بوده است. اینکه کیستهای پارازیت میتوانند سالها بعد از ابتلاء در عضله رحم باقی بمانند اثبات رسیده است. [۷]. از این رو بعضی از محققین [۳۰] امکان ابتلای جنین را علیرغم خاموش بودن بیماری مادر (تیرضعیف و ثابت آنتی کورها) قابل قبول می دانند ولی اکثریت بر این عقیده اند که توکسوپلاسموز خاموش مادر میتواند باعث اختلال در عمل عضله رحم سبب پر ماتوریته جنین [۱۶]، زایمانهای ناهنجار و گاهی سقط [۴-۱۲] گردد ولی تا عفونت فعال مادر در زمان حاملگی اتفاق نیفتد جنین به توکسوپلاسموز مبتلا نمیشود [۳-۴].

[۷-۵] شاید بهمین دلیل است که با در نظر گرفتن شیوع بیماری در بالغین، توکسوپلاسموز مادرزادی بیماری نادری میباشد. از ۱۵۰۰۰ زن حامله ای که توسط Couvreur و Desmonts [۴] در پاریس تحت مراقبت سرو لوژیک قرار داشتند ۱۶ درصد در آغاز حاملگی فاقد آنتی کورهای ضد توکسوپلاسموز بودند و فقط ۰.۸٪ از این عده در عرض ۹ ماه حاملگی به توکسوپلاسموز مبتلا شدند.

تحت این درمان اختلالات خلق و رفتار برطرف شد، حرکات غیر طبیعی چشم کاهش یافت، رفلکسهای وتیری بحال عادی بازگشتند و طفل ۲ کیلو اضافه وزن پیدا کرد.

تست ایمونوفلورسانس در ۵۱/۱۲/۲۷ مثبت بود. معاینه مجدد چشم تحت بهوشی عمومی در تاریخ ۵۱/۱۲/۱۳ انجام گرفت: در چشم راست دارای اووئیت قدیمی همراه با سیکلوزیون و اکلوزیون مردمک و همچنین کاتاراکت کمپلیکه بود قسمت خلف چشم راست قابل رؤیت نبود فشار چشم در حد طبیعی بود.

در قسمت قدام چشم چپ عارضه پاتولوژیک مشاهده نشد ولی در قطب خلفی کوریوریتیت مشخص توکسوپلاسمیک وجود داشت. در الکتروانسفالوگرافی مجدد ۵۲/۱/۸ امواج کند یادمانه بلند و تصاویر سوزنی موحی بخصوص در اشتقاقهای خلفی دیده می شد (تصویر ۹). بطور کلی فعالیت الکتریکی تاحدی منظم تر شده بود.



شکل ۹ - الکتروانسفالوگرافی در تاریخ ۵۲/۱/۸ (خالصه م.م. ...)

بحث

تحقیقاتی که بر روی اندازه گیری آنتی کورهای ضد توکسو-پلاسما انجام گرفته است نشان می دهد که شیوع این بیماری در نقاط مختلف دنیا متفاوت است. در حالیکه دای تست مثبت در اسکیموها مطلقاً دیده نشده شیوع آن در ساکنین جزایر تاهیتی به ۶۷ درصد میرسد [۷]. توکسوپلاسموز اکتسابی در کودکان کم است و تدریجاً با ازدیاد سن بر شیوع آن افزوده میشود. مطالعه انجام شده در حومه پاریس نشان می دهد که در حالیکه دای تست در ۸۷ درصد بالغین سالخورده ترازی سال مثبت بود فقط دودر هزار از کودکان کمتر از یکساله تست مثبت داشتند [۱۶].

توکسوپلاسموز اکتسابی در اغلب موارد بدون علامت و گاهی با علائم غیر اختصاصی ظاهر میگردد. این علائم بترتیب شیوع عبارتند از آدنوپاتیهای سطحی و عمقی، بثورات جلدی و زیکولویا و زیکولوپاپولو، آنژین و تب، عوارض شدیدتر نظیر هیپاتیت، اسپلنو-مگالی، میوکاردیت، آنسفالومیلیت و عوارض اختصاصی چشمی در شکل اکتسابی بیماری کاملاً جنبه استثنائی دارند.

در این مطالعه توکسوپلاسموز مادرزادی بالینی با سرولوژیک در هیچیک از نوزادانی که عفونت مادران آنها قبل از دوران حاملگی اتفاق افتاده بود دیده نشد. از ۲۴ نوزادی که از مادران مبتلا در زمان حاملگی بدنیا آمدند ۱۲ نوزاد کاملاً سالم بودند که آنتی کورهای مادری را بین ۴ تا ۸ ماهگی بتدریج از دست دادند، ۱۰ نوزاد دیگر به توکسوپلاسموز مبتلا بودند و در یکی از این نوزادان معاینه مکرر چشم تشکیل ضایعات اختصاصی را بین ماههای سوم و هفتم زندگی نشان داد. ۹ طفل دیگر که در زمان انتشار گزارش مذکور ۷ ماهه تا ۳ ساله بودند هیچ علامتی از ابتلاء به توکسوپلاسموز نداشتند ولی بگفته خود مؤلفین اینان در معرض احتمال بروز عوارض دیررس بیماری قرار دارند.

از نظر بالینی توکسوپلاسموز مادرزادی به اشکال مختلفی تظاهر می کند:

الف: شکل زودرس و وخیم توکسوپلاسموز مادرزادی که بدو صورت ممکن است دیده شود:

۱ - انسفالومیلیت توکسوپلاسمیک که تقریباً در $\frac{1}{2}$ موارد در همان هفته اول زندگی [۳۱] با هیدروسفالی و با کمتر میکرو-سفالی، میکروفتالمی، خواب آلودگی، تشنج و اختلال در تنفس عضلانی تظاهر میکند [۵-۲۰]. کوریورتنیت اغلب چند هفته بعد مشخص میگردد و در ابتدا کانونهای ادمرتین ضایعات اطاق قدماهی چشم (اووئیت، کاتاراکت) علائم چشمی را تشکیل میدهند. افزایش پروتئین و گاهی لنفوسیتوز در مایع نخاع و کالسیفیکاسیونهای دانه ای جمجمه تابلوی بیماری را تکمیل میکنند.

از نظر آسیب شناسی [۳۱] ارتشاح سلسولههای تک هسته ای دور عروق، فولیکولهای ارزنی و گرانولومهای بزرگ و پولی مرف که در تنه مغز، هسته های خاکستری و ماده سفید قشر مغز پراکنده اند تصویری بوجود میاورند که به انسفالومیلیت گرانولوما توکسوف است. کانونهای نکروتیک کم و بیش وسیع که در مجاورت آنها رسوب کلسیم و کیستهای انگلی را میتوان یافت از ضایعات شاخص بیماری هستند. کیستهای انگلی از اجتماع تعداد زیادی توکسوپلاسم در سلولهای سیستم رتیکولوا-اندوتلیال تشکیل یافته اند و غشاء سلولی جدار کیست را، تشکیل میدهند، به این جهت آنرا پسودو کیست نیز می خوانند. این جدار مانع رسیدن آنتی کورها به انگل می شود. اشکال مزمن و همینطور عود بیماری معلول این کیستهاست که به مدت طولانی در نسج باقی می مانند.

۲ - توکسوپلاسموز مادرزادی منتشر [۵-۱۶] که شکل یک عفونت سپتی سمیک نوزاد را بخود میگیرد. یرقان، هپاتوسپلنو-مگالی، انمی، اریتروبلاستوز، سرومیوسیتوپنی و

خونریزی علائم جلدی بصورت اکراتم و پورپورا و تظاهرات انسفالومیلیتیک بدرجات دیده می شوند. تشخیص افتراقی با سپتی سمی؛ اریتروبلاستوز، هپاتیت و سیفلیس نوزاد تا حدی ساده است ولی تمیز آن از سپتی سمی های ویروسی بخصوص هرپس و آنکلوژیون و سیتومگالیک که تابلوی مشابهی به وجود می آورند می تواند دشکل باشد. عفونت اخیر و توکسوپلاسموز توأماً و همزمان نیز در نوزادان، دیده شده اند [۱۸]. جستجوی انگل با تزریق خون، مایع نخاع یا عصاره قطعه ای از نسج مغز، کبد یا میو کارد نوزاد به موش سفید انجام می گیرد. انگل از روز پنجم تا دهم بصورت تروفوزویت در صفاق و بعد از ۴۵ روز بصورت کیست در مغز موش دیده می شود. همزمان با این تغییرات تست لیز توکسوپلاسمادر سرم حیوان نیز مثبت میگردد. انگل در نوزاد بدو صورت تروفوزویت و کیست وجود دارد. تروفوزویت ها تک یا چند تائی، آزاد یا داخل سلولی بوده و همیشه در مناطق نکروتیک مغز یافت می شوند و با رنگ آمیزی گیمسا مشخص می گردند. کیست های توکسوپلاسمادر از مناطق نکروتیک مغز و در بافت های چشم، عضله، کبد، و میو کارد نیز می توان دید ولی در این بافتها هرگز تروفوزویت دیده نشده است. کیستهای انگلی را Miller و همکاران [۲۲] در گلو مریها و تو بولهای کلیه نوزاد نیز دیده اند و جستجوی آنها را در ادار به عنوان تست تشخیص پیشنهاد می کنند. Raga و همکاران [۱۴] وجود انگل را در یک مورد توکسوپلاسموز منتشر درهما توم زیر سخت شامه گزارش کرده اند. جستجوی انگل در این شکل از بیماری بدلیل اشکالاتی که در تشخیص سرولوژیک آن وجود دارد حائز اهمیت می باشد. پیش آگهی این نوع بیماری وخیم است و اغلب با وجود درمان منجر به مرگ می شود و در صورت بهبودی آنسفالوپاتی شدید و ندرتاً سیروز کبدی با کالسیفیکاسیون داخل آن ضایعات پایدار را تشکیل می دهند.

ب - اشکال خفیف بیماری که شیوع بیشتر و پیش آگهی بهتری دارند [۵-۷-۲۰-۲۲] گاهی علائم چشمی مثل میکروفتالمی، استرابیسم و کدورت قرنیه چند هفته بعد از تولد جلب نظر می کنند و کوریورتنیت در معاینه چشم کشف می شود، زمانی نیز نشانه های افزایش فشار داخل جمجمه نظیر بزرگی دورس، هیپوتونی و خواب آلودگی به مرور ظاهر می شود، و گاهی علائم خفیف چشمی و مغزی به تدریج باهم بظهور میرسند. سابقاً تصور میرفت که در توکسوپلاسموز مادرزادی شبیه توکسوپلاسموز اکتسابی بالغین اگر ضایعاتی به وجود آیند غیر قابل تغییر خواهند بود ولی اگر بیماری بدون تظاهرات بالینی باشد خطری متوجه آینده طفل نخواهد شد.

امروزه تو کسوپلاسموز مادرزادی را يك بیماری مزمن و فعال می دانند که خواه بعلمت عوارض دیررس و خواه بدلیل امکان فعالیت مجدد بیماری چه درمواردی که علائم بالینی از دوران نوزادی داشته و چه در آنهاییکه وجود مرض فقط بصورت تغییرات سرولوژیک و بدون تظاهرات بالینی باشد سلامتی طفل راحتی تا سنین بلوغ تهدید می کند [۳-۴-۵-۷-۲۰-۲۲].

ج- تظاهرات دیررس تو کسوپلاسموز مادرزادی شامل علائم چشمی و عوارض عصبی است. در ۵ بیمار Desmonts و Couvreur [۲] امتحان کامل چشم در ماههای اول زندگی کاملاً طبیعی بود و ضایعات کوریورتنیت ماهها بعد تشکیل شد. در معاینه چشم بیماران Girard و همکاران [۹] در سه سالگی کوریورتنیت چپ وجود داشت و چشم راست سالم بود. همین بیمار در سن ۹ سالگی بعلمت کاهش ناگهانی قدرت بینائی مراجعه می کند و مطالعه بیمار در این هنگام کالسیفیکاسیون داخل جمجمه، تست سرولوژیک تو کسوپلاسموز مثبت، تغییرات الکتروآنسفالو-گرافیک، ضایعات انیام یافته کوریورتنیت در چشم چپ و کوریورتنیت فعال در چشم راست نشان می دهد.

تظاهرات عصبی دیررس اغلب بین سه و شش ماهگی بصورت آنسفالیت حاد، تحت حاد یا بصورت نشانه های ازدیاد تدریجی فشار داخل جمجمه خودنمایی میکند. [۵] Rossier و همکاران [۲۹] بیماری را گزارش میکنند که در دوره نوزادی با تابلوی خونریزی پرده های مغز بستری بوده و با امتحان عصبی طبیعی مرخص میشود.

وی تا هفت ماهگی رشد فکری و حرکتی طبیعی داشت و در این سن دچار آنسفالیت پیش رونده بصورت فلج اعصاب جمجمه و سندرم پیرامیدال، افزایش پروتئین مایع نخاع، کوریورتنیت چشم راست و اغماء میشود. امتحان سرولوژیک تشخیص تو کسوپلاسموز را تأیید میکند و بیمار بدنبال درمان اختصاصی بهبودی نسبی می یابد.

بیماران Miller و همکاران [۲۱] دو قلو بودند. یکی از آنها در سه ماهگی با تشخیص هیدروسفالی بسبب انسداد مجرای سیلویوس و بدون کوریورتنیت تحت عمل شنت بطنی - دهلیزی قرار میگيرد و بیماری وی تشخیص داده نمیشود تا اینکه دومی نیز به هیدروسفالی انسدادی مبتلا میگردد و موقعی که او را درده ماهگی معاینه میکنند کوریورتنیت فعال هم کشف میشود. با مطرح شدن تو کسوپلاسموز در این بیمار، قلو ی اول را مجدداً تحت معاینه قرار می دهند و این بار تغییرات کوریورتنیت فعال را در او هم مشاهده میکنند. تستهای سرولوژیک مثبت وجود تو کسوپلاسموز را در هر دو بیمار تأیید میکند. بیمار Piussan و همکاران [۲۳] نمونه ای از تظاهرات عصبی در دوران دوم کودکی است.

کوریورتنیت و کالسیفیکاسیون جمجمه این بیمار در سن دوسالگی بسبب اختلال دید شناخته میشود ولی تست ثبوت مکمل تو کسوپلاسموز ظاهراً بعلمت اشکالات تکنیک در این هنگام منفی بوده است. وی تا هشت سالگی رشد روانی و جسمی کاملاً طبیعی داشته است و تشنجات تو نیک کلو نیک مقاوم بدرمان ضدصرع در این سن شروع میشود و تست لیز تو کسوپلاسموز بطور ضعیف در خون و بطور شدید در مایع نخاع مثبت میگردد و آزمایش سرولوژیک مکرر بدنبال در مسان اختصاصی سر نزولی آنها را نشان میدهد. بدین ترتیب تشخیص تظاهرات دیررس بیماری در مقابل علائم چشمی با عصبی جدید همراه با افزایش میزان آنتی کرها مطرح میگردد و بدیهی است که در چنین مواردی مسئله تو کسوپلاسموز اکتسابی نیز پیش می آید. از مطالعات Giraud و همکاران [۱۰] در ۶۹ بیمار مبتلا به بیماریهای عصبی و روانی که تست سرولوژیک تو کسوپلاسموز مثبت داشته اند چنین بر می آید که هر قدر سن بیمار کمتر باشد احتمال مادرزادی بودن بیماری بیشتر است.

از ۶ بیماری که عوارض عصبی آنها بطور مسلم تو کسوپلاسموز مادرزادی فعال مربوط بود، ۵ نفر کمتر از ۴ سال داشتند و یکی ۱۱ ساله بود و همه علاوه بر تست سرولوژیک مثبت شدید (عیار دای تست از $\frac{1}{۶۲۵}$ تا $\frac{1}{۳۳۵}$) حداقل بدو تا از مجموعه تظاهرات زیر مبتلا بودند:

۱) ضایعات چشمی (کاتاراکت، میکروفتالمی، کوریورتنیت) (۲- کالسیفیکاسیون داخل جمجمه، ۳) هیدروسفالی یا میکروسفالی، ۴) عقب افتادگی روانی، ۵) اتساع بطنها. در ۶۳ بیمار دیگر که متوسط سن آنها ۱۲ سال بود علائم عصبی با تو کسوپلاسموز مادرزادی فعال قابل توجه نبود. بعقیده مؤلفین گروهی از این بیماران که تست سرولوژیک مثبت شدید داشتند چار تو کسوپلاسموز اکتسابی در زمینه بیماری عصبی دیگر مثل عقب افتادگی روانی و صرع بعلمت ضربه زایمانی بودند و عوارض عصبی گروه دیگر را که تست سرولوژیک آنان بطور خفیف مثبت بود میتوان به ضایعات یادگاری نوعی از تو کسوپلاسموز مادرزادی که فاقد علائم کلاسیک بیماری بوده است مربوط دانست.

هیدروسفالی که در یک چهارم موارد تو کسوپلاسموز مادرزادی گزارش شده است گاهی از دوران نوزادی وجود دارد و زمانی دیررس است و در هر حال ممکن است فعالیت مجدد و پیشرفت تدریجی داشته باشد [۲۸]. یکی از سه بیماری که Ribierre و همکاران [۲۸] گزارش کرده اند کودکی است که تو کسوپلاسموز مادرزادی وی در ۲ سالگی بر پایه علائم بالینی (میکروفتالمی، کوریورتنیت و کالسیفیکاسیون داخل جمجمه) و تست سرولوژیک ثابت شده بود. رشد روانی و حرکتی این بیمار تا سن ۸/۵ سالگی در حدود طبیعی بود ولی در این سن علائم ازدیاد فشار داخل جمجمه همراه با افزایش

قابل توجه آنتی کورهای ضد توکسوپلازما در مایع نخاع ظاهر شده مسئله ایجاد انسداد بعلت فعال شدن بیماری و یا تشدید انسدادی را که قبلاً وجود داشت مطرح نمود. محل انسداد در هیدروسفالی توکسوپلاسموز مادرزادی در اکثر موارد قنات سیلویوس می باشد [۲۸].

توکسوپلاسموز دو بیماری که در این مقاله معرفی شده اند بدلائل بالینی و آزمایشگاهی مسلم مادرزادی و در حال فعالیت بوده است. در بیمار اول هیدروسفالی، کالسیفیکاسیونهای داخل جمجمه و تاخیر تمام مراحل رشد روانی و حرکتی طفل و علائمی که در ۶ سالگی بصورت آنسفالیت تظاهر کرده و بدنبال آن نیمه راست بدن فلج میگردم مربوط به پوسه حاد بیماری در روی ابتلا مادرزاد بنظر می رسد.

نتیجه منفی جستجوی پارازیت در مایع نخاع در ۶ سالگی را نمیتوان دلیلی علیه فعالیت بیماری شمرد چه در این سن هنوز نشانه های فعالیت بیماری بصورت علائم التهابی (افزایش سرعت سدیمان تاسیون گلوبولی، هیپرگاماگلوبولینمی و ازدیاد پروتئین و لنفوسیت های مایع نخاع) و بخصوص تست سرو لوژیک شدیداً مثبت وجود داشت [۵-۷] تاثیر مساعد درمان دلیل دیگری بر فعال بودن بیماری است. درمان اختصاصی سندرم التهابی را تغییر می نداد ولی عیار آنتی کورهارا بیک چهارم میزان اولیه پائین آورد. سندرم التهابی تحت کورتیکوتراپی بهبودی کامل پیدا کرد و با قطع آن دوباره عود نمود. اینکه تا چه حدی میتوان علائم بالینی سه سال اخیر بیمار را به آنفالومیلیت توکسوپلاسمیک مربوط دانست قابل توجه بیشتری میباشد.

در پنوموآنسفالوگرافی اتساع بطنی این بیمار تقریباً قرینه بود و احتمالاً همی پلژی راست بعلت آتروفی بیشتر نیمکره چپ نبود. با وجودی که علائم ته چشمی و رادیولوژیک افزایش فشار داخل جمجمه نیز وجود نداشت نمیتوان احتمال پوسه حاد هیدروسفالی را در ۶ سالگی رد کرد.

الکتروآنسفالوگرافی همین بیمار امواج آهسته منتشر و قرینه در دو نیمکره را نشان می دهد در الکتروآنسفالوگرامهای توکسوپلاسموز مادرزادی تصاویر بارو کسیتیک سوزنی موجی زیاد دیده میشود ولی کانونهای صرع زا بندرت گزارش شده است [۱۴] با وجود این که تصاویر الکتروآنسفالوگرافیک گاهی خود بخود تغییر پیدا میکنند [۱۴] معذک نا پدید شدن کانون صرع زادر ناحیه اکسپیتال چپ این بیمار زیر کورتیکوتراپی همزمان با بهبودی سایر علائم آزمایشگاهی و نمایان شدن مجدد آن در همین ناحیه بعد از کورتیکوئید دلیل بارزی بر ماهیت التهابی این کانون میباشد. میتوان قبول کرد که این بیمار علاوه بر هیدروسفالی به آنفالومیلیت توکسوپلاسمیک فعال نیز مبتلا بوده است.

اختلال خلق و رفته رفته بیمار دوم (خاطره - م) از یازده ماهگی شروع و بتدریج شدیدتر شده بود تا اینکه طفل مجدداً در سیزده ماهگی بعلت بثورات جلدی تحت معاینه قرار گرفت و مسئله توکسوپلاسموز اکتسابی مطرح شد. تظاهرات آنسفالیک توکسوپلاسموز اکتسابی کاملاً استثنائی است و گاهی چند هفته قبل از بروز علائم احشائی یا پوستی بیماری دیده میشود [۲۷]. این آنسفالیت اغلب ناگهانی شروع میشود و علائم بالینی واضح نظیر همی پلژی و اغماء دارد ولی گاهی هم علائم خفیف و بصورت تغییرات خلق و رفتار همراه با تغییرات الکتروآنسفالوگرافیک و احتمالاً لنفوسیتوز خفیف در مایع نخاع میباشد [۳۲].

تغییرات الکتروآنسفالوگرافی هیچ وجه تمایزی با تظاهرات الکتریکی سایر آنسفالیتها ندارد و از نوع دیستریتمی با امواج بلند آهسته و نوک تیزند که در طی بیماری تغییر شکل میدهند [۱۳]. بدیهی است که آنتی کورهای ضد توکسوپلاسموز سایر آنفالومیلیت توکسوپلاسموز اکتسابی منحنی صعودی و نزولی را طی میکنند ولی سابقه بیمار و یافته های دیگر بالینی و آزمایشگاهی بطور قطع وجود توکسوپلاسموز اکتسابی را در این بیمار رد میکنند.

حرکات غیر طبیعی چشم از یک ماهگی جلب توجه والدین را نموده و در ۵ ماهگی کوریوریتینیت چشم چپ و اووئیت چشم راست در معاینه چشم پزشکی ثابت شده بود. ترکیب علائم چشمی آنسفالیت در توکسوپلاسموز اکتسابی کاملاً استثنائی است [۳۲] و زودرس بودن این علائم مادرزادی بودن عارضه این بیماری را تأیید میکند. البته تست سرو لوژیک مثبت ضعیف در سن ۵ ماهگی نمیتواند به عنوان دلیلی علیه این تشخیص اقامه شود [۴-۵-۱۵] توکسوپلاسموز مادرزادی این بیمار دارای تظاهرات زودرس بصورت علائم چشمی و تظاهرات دیررس بصورت آنسفالیت بوده است. باین سؤال که آیا آنسفالیت وجود داشته و از یازده ماهگی تشدید پیدا کرده یا در این سن همزمان با سیر صعودی آنتی کورها بوجود آمده است نمیتوان جواب قطعی داد.

تظاهرات جلدی احتمالاً بیماری بثوراتی دیگری بوده که با وضع ضایعات شبیه آبله مرغان بنظر میرسد چنین بثوراتی در تظاهرات دیررس توکسوپلاسموز مادرزادی گزارش نشده است. قبل از تفسیر علائم آزمایشگاهی اختصاصی این دو بیمار یادآوری مختصری درباره سرو لوژی توکسوپلاسموز لازم بنظر میرسد.

اغلب تحقیقات درباره سرو لوژی توکسوپلاسموز با متدای تست که آنتی کورهای مخرب توکسوپلازما (آنتی کورهای لیتیک) را تعیین میکند انجام گرفته است. این تست که حساس تر و اختصاصی تر از تست های ثبوت مکمل و هماگلو تیناسیون میباشد [۸] قاعدتاً در عفونتهای جدید از $\frac{1}{1000}$ بیلا و در عفونتهای

ولی این آزمایشها که با روش ایمنو فلوئورسانس انجام میگیرد هنوز در مرحله تجربی است و در ۱۰ درصد موارد نتیجه مثبت کاذب داده است [۶-۲۶]. سایر تست‌های سرولوژیک منجمله جستجوی آنتی کورها با روش ثبوت مکمل و عما گلو تیناسیون [۵-۷] و تست جلدی باتو کسوپلاسمین [۲۷] در ماههای اولیه زندگی فاقد ارزش تشخیصی قاطع میباشند. در بیمار اول ما میزان قابل توجه آنتی کورهای فلورسان در بوط به عفونت فعال بوده که بدنبال درمان تدریجاً پائین آمده است. منفی بودن تست پیش مادر این بیمار شاید بعلت طول زمان بیماری بوده که حساسیت متد اجازه اندازه گیری تیترا بسیار ضعیف آنتی کورها را نداده است. در بیمار دوم صرف نظر از علائم بالینی عفونت مادری میتوانست تیترا ضعیف ماه پنجم را توجیه نماید و تعیین آنتی کورهای Igm تنه راه تشخیص سرولوژیک عفونت فعال در بیمار بود در حالیکه چند ماه بعد افزایش شدید آنتی کورها و سیر عفونی آنها در زیر درمان وجود تو کسوپلاسموز فعال را ثابت میکند.

پاتوژنی عوارض دیررس تو کسوپلاسموز مادرزادی کاملاً روشن نیست [۵-۷-۹-۲۰-۲۸-۲۹] با اینکه جنین قادر به تولید آنتی کورهای اختصاصی متعلق بگروه ما کرو گلوبولین هامیباشد قسمت اعظم آنتی کورهای نوزاد منشاء مادری دارند و اثر حفاظتی آنها زمانی ظاهر میشود که مکمل بوسیله جنین ساخته شود.

این عمل حفاظتی فقط روی انگلهای خارج سلولها تأثیر دارد و کانونهای موضعی بخصوص در نسوجی که مثل مغز جریان آنتی کورها در آن ناچیز است از این حفاظت برخوردار نیستند. ظاهراً وجود اشکال تحت حاد بیماری معلول این عامل میباشد. آنتی کورهای منتقل شده نوزاد بتدریج کاهش مییابد و خود نوزاد زمانی شروع بساختن آنتی کور میکند که ته دادی انگل بصورت تروفوزویت در نسوج وی در حال تکثیر باشند.

کیسههای انگلی آنتی کورسازی را تحریک نمیکنند و از تأثیر آنتی کورهای مربوط به تروفوزویتها نیز در امان بوده رشد میکنند. پاره شدن کیسهها را نمیتوان پیش بینی و جلوگیری کرد. چنانکه کیست پاره شده در مجاورت قنات سیلیویوس باشد انسداد ویروس این مجرا [۲۸] و اگر دور از آن قرار داشته باشد تظاهرات آنسفالیتیک را موجب میشود [۹-۲۰]. تظاهرات دیررس چشمی در اثر پاره شدن کیستهای رتین بوجود میآید. در این حال هم انگلهای آزاد شده و هم حساسیت نسبت به آنتی ژنهای محتوی کیست هر دو میتوانند عامل این تغییرات باشند.

داروهای ضد تو کسوپلاسموز فقط انگلهای آزاد را از بین میبرند و اثری در روی کیستهای انگلی ندارند (۵-۷-۲۰). در بین

غیر فعال در حدود $\frac{1}{100}$ یا کمتر مثبت است [۱-۳-۴-۵]. ولی این قاعده همیشه صدق نمیکنند چه از یک طرف تیتراهای ضعیف در عفونتهای فعال و عیارهای بالا در عفونتهای خاموش گزارش شده و تغییر نزولی (در عفونت خاموش) و صعودی (در عفونت فعال) آنهاست که بیشتر از مقدارشان ارزش تشخیص دارد و از طرف دیگر در تو کسوپلاسموز مادرزادی ضایعات فعال چشمی یا مغزی با تیتراهای ضعیف در سرم امکان دارد. و امکان دارد که میزان آنتی کورها فقط در مایعات قدامی چشم یا مایع نخاع افزایش یابد [۱۴-۲۳]. در روش ایمنو فلوئورسانس که جهت مطالعه سرولوژیک بیماران ما نیز بکار رفته است - آنتی کورهائی را که روی انگل میچسبند بوسیله آنتی گلوبولینهای که با فلورسئین نشان دار شده اند مشخص مینمایند.

Garin و همکاران [۸] در مقایسه این روش با متد کلاسیک «دای تست» در ۱۷۹ بیمار از ۱۸۹ بیمار مورد مطالعه تطابق کامل پیدا کرده اند و معتقدند که این دو روش نتایج متشابه دارند مطالعه دیگری در هزار بیمار نیز این نتیجه را تأیید می کند [۲۶ تکراری]

بعد از مرحله حاد عفونت اکتسابی میزان آنتی کورهای ضد تو کسوپلاسموز بتدریج کاهش می یابد ولی کاملاً از بین نمیرود. در مطالعاتیکه سیر آنتی کورها با روش دای تست پیگیری شده [۱-۴-۵] اغلب افرادی که به تو کسوپلاسموز مبتلا شده اند تیتراهای مثبت $\frac{1}{100}$

تا $\frac{1}{1000}$ داشته اند ولی تیتراهای بسیار ضعیف در حدود $\frac{1}{100}$ تا $\frac{1}{1000}$ و همچنین تیتراهای بیشتر از $\frac{1}{100}$ نیز دیده شده است. سیر صعودی آنتی کورها در زمان حاملگی مکرر گزارش شده [۱۴] ۰/۰۸۴ نوزادانی که مادر آنها در دوران آبستنی دچار تو کسوپلاسموز میشوند دارای آنتی کورهای منتقل شده از مادر هستند که بین ماههای دوم تا هشتم زندگی بکلی دفع و ناپدید میشوند [۱-۴-۵]. در نوزادان مبتلا به تو کسوپلاسموز عیار آنتی کورها بیشتر از $\frac{1}{1000}$ است و پس از یکسال بتدریج نزول میکند. در عده ای از نوزادان مبتلا بعلت دفع آنتی کورهای مادری و آنتی کورسازی ناچیز نوزاد، تیترا آنتی کورها بین ماههای سوم و هشتم بسیار ضعیف است و باین جهت گاهی در این مرحله تشخیص و درمان بموقع با اشکال مواجه میگردد [۲۱-۲۵] جستجوی آنتی کورهای Igm که بنظر میرسد بوسیله جنین در اواخر حاملگی ساخته میشوند و از مادر قابل انتقال نیستند در این موارد کمک ذیقیمی به تشخیص بیماری مینماید [۲۶].

این داروها (Pyrimethamin یا Daraprim یا Malocide) که داروی ضد مالاریا و آنتیباکتریال است آسیدفولیک میباشد اثر توکسوپلاسمیسیده سلم دارد و بمقدار ۱/۵ تا ۱ میلیگرم برای هر کیلوگرم وزن بدن یا ۲۵ تا ۵۰ میلیگرم برای هر متر مربع سطح بدن از طریق خوراکی و همراه با اسید فولیک برای جلوگیری از لکو- و ترومبوسیتوپنی ثانویه تجویز میشود. از سولفامیدها Sulfathiazine (روزانه ۱۰۰ تا ۲۰۰ میلیگرم برای هر کیلوگرم وزن بدن) و از آنتی بیوتیکها Spiramycine (روزانه ۵۰ تا ۱۰۰ میلیگرم برای هر کیلوگرم وزن بدن)، Demethylchlortetracycline و Penimepicycline (۵۰ میلیگرم برای هر کیلوگرم وزن بدن) از راه خوراکی بکار میروند. اثر سینرژیک سه داروی اول در مشاهدات تجربی ثابت شده است ولی روش درمانی واحدی وجود ندارد. در سالهای اخیر آشنائی بیشتر با عوارض دیررس و اشکال مزمن یا تحت حاد بیماری و همچنین فقدان ضوابط بهبودی گرایش بیشتری ب درمانهای درازمدت پدید آورده است. درمان حمله‌ای با ترکیب پیریمتامین و سولفامید تحت مراقبت خون محیطی ۳ چهار هفته طول میکشد. درمان نگهدارنده با اسپیرامیسین تنها در اشکال خفیف و با ترکیب سولفامید- اسپیرامیسین بین ۳ تا ۶ ماه توصیه شده است. در صورت بروز علائم جدید فعالیت بیمار و یا بالارفتن عیار آنتی کورها، مداوا با پیریمتامین تکرار میشود. جمعی از محققین تجدید دوره های ۲ تا ۳ هفته‌ای درمان با پیریمیتان را در مرحله درمان نگهدارنده بفواصل ۲ تا ۳ ماه توصیه میکنند [۵-۲۰]. در مشاهدات تجربی روی حیوانات کورتیکوسترئوئیدها اثر مساعدی در رشد و تکثیر توکسوپلاسم داشته‌اند و مصرف آنها در انسان مورد بحث است ولی در سه مورد تجویز آنها لازم بنظر میرسد [۵-۷-۲۸]:

۱ - ضایعات چشمی فعال .

۳ - هیدروسفالی در مرحله تشکیل .

۳ - افزایش پروتئین در مایع نخاع.

در بیماران ما، تغییر علائم التهابی و پائین آمدن تیتر آنتی-کورها در بیماران اول نتیجه درمان بود در حالیکه علائم بالینی که در بوط به ضایعات یادگاری بودند تغییری نشان ندادند. در بیمار دوم بهبود علائم آنسفالیتک و سرولوژیک نتیجه درمان بنظر می‌رسد و با وجود بجا ماندن ضایعات یادگاری چشمها، درمان مانع پیشرفت عوارض چشمی و عصبی شد.

خلاصه و نتیجه

دومورد توکسوپلاسموز مادرزادی با عوارض دیررس بصورت آنسفالومیلیت و آنسفالیت همراه با عود سرولوژیک بیماری معرفی می‌شوند. از بحث مسائل تشخیص بالینی و آزمایشگاهی می‌توان نتیجه گرفت که:

۱ - اغلب نوزادان مبتلا به توکسوپلاسموز مادرزادی فاقد تظاهرات بالینی هستند و فقط تغییرات سرولوژیک، بیمار بودن آنان را مشخص می‌کند. آینده این بیماران را عوارض دیررس توکسوپلاسموز تهدید می‌کند.

۲ - اشکال خفیف و تک علامتی بیماری برخلاف آنچه قبلاً تصور میشد نسبت به تظاهرات وخیم دوران نوزادی شیوع بیشتری دارند.

۳ - ضایعات چشمی و مغزی گاهی در ششماه دوم زندگی و بندرت در سالهای بعد تشکیل می‌شوند.

۴ - توکسوپلاسموز مادرزادی بیماری مزمنی است که تا سالها امکان عود و قدرت تولید ضایعات جدید را دارد.

۵ - هیچیک از ضوابط کلاسیک نظیر وقفه در پیشرفت ضایعات چشمی با علائم عصبی، از بین رفتن علائم التهابی، کاهش آئوزینوفیلی یا سپرنزولی آنتی کورها ضامن بهبودی قطعی و دائمی بیماری نیست و برنامه‌های درمانی چندماهه و تکرار آن در صورت عود علائم بیماری ضروری بنظر می‌رسد.

* آزمایشهای اندازه گیری آنتی کور ضد توکسوپلاسماکه در این مقاله ذکر شده تماماً در مرکز تحقیقات ایمونوفلورسانس بخش ایمونولوژی دانشکده پزشکی دانشگاه تهران انجام شده است.

References

- 1- Cohen-Solal J. Ann. Ped. 42, 380-381, 1966.
- 2- Couvreur J., Desmonts G., Cahier du Collège de Médecine, 5, 11-15, 1964.
- 3- Desmonts G., Couvreur J., Bull. Inst. Nat. D'hyg., 18, 209-218, 1963.
- 4- Desmonts G. & Col., Arch. Franç. Péd., 22, 1183-1200, 1965.
- 5- Desmonts G., Couvreur J. XXIe Congrès de L'Association des Pédiatres de Langue Française. L'Expansion éditeur Paris.
- 6- Dropsy G. & Col. Ann. Biol. Clin. 29, 67-73, 1971.
- 7- Feldman H. A. New Engl. Med. J., 279, 1431-1437, 1968

- 8_ Garin J. P. & Col., Press. Med. 71: 2485-2488, 1963.
- 9_ Giraud H. & Col. Arch. Franç. Péd., 15; 842-844, 1958.
- 10_ Giraud P. & Col., Pédiatrie (Lyon). 20, 95-106, 1965
- 11_ Hoppeler A., Bastard J. P. Arch. Franç. Péd. 22, 1252, 1965
- 12_ Jones M. H. and Col., Amer. J. Obstet. Gynec. 104, 919 - 920, 1969.
- 13_ Laget P., Salbreux R. Atlas d'électroencéphalographie Infantile, Masson Editeur 1967
- 14_ Lalisse A. & Col. Ann., Ped. (Semaine des Hôpitaux de Paris 11, 97-102, 1964.)
- 15_ Laugier M. & Col., Arch. Franç. Péd. 22, 1201-1214, 1965.
- 16_ Lelong M. & Col., Arch. Franç. Péd. 17, 281-324, 1960
- 17_ Lelong M. & Col., Arch. Franç. Péd. 16, 433-448, 1959
- 18_ Le Tan Vinh & Col., Arch. Franç. Péd. 27, 511-521 1970.
- 19_ Louchet E. & Col., Arch. Franç. Péd. (Lyon) 22, 319-326, 1967.
- 20_ Martin Cl. & Col., Ann. Péd. 45, 117-128, 1969.
- 21_ Miller M. J. & Col., J. Péd. 70, 714-723, 1967.
- 22_ Miller H. L. & Col., Clinical Pediatrics, 10, 78-81, 1972.
- 23_ Piussan C. & Col., Ann. Péd. 47, 224-227, 1971.
- 24_ Raga M. & Col. Arch., Venez. Puer. Pediat. 27, 171-184, 1964.
- 25_ Remington J. S. & Col., Pediatrics 71, 1082-1091, 1968.
- 26_ Remington J. S., J. Péd. 75, 116-124, 1969 .
- 26_ Bis Remington J. S., Annual Review of Medicine 21, 201, 1970
- 27_ Rhomer A. & Col., Arch. Franç. Péd. 22, 838-844, 1965.
- 28_ Ribierre M. & Col., Arch. Franç. Péd. 27, 501-510, 1970.
- 29_ Rossier A. & Col., Ann. Péd. 37, 202-204, 1961.
- 30_ Sturgill B. C., Brown A. K., Pediatrics, 37, 769-775, 1966.
- 31_ Toga M. & Col., Pédiatrie (Lyon) 21, 917-928, 1966
- 32_ Verger P. & Col., Pédiatrie (Lyon) 20, 525-532, 1965.