

گرانولوم اتوزینوفیلی

(شرح يك مورد منتشر و عمومي همراه باسل ریوی)

دکتر محمد مرشد*

دکتر محسن نفیسی*

بیماری گرانولوم اتوزینوفیلی از لحاظ بالینی و آسیب شناسی شباهتی به Lettersiwe, Hand-schuller-Christian دارد ولی چون هنوز مشخص نیست که سه بیماری مذکور از تظاهرات بیماری واحدی در مراحل گوناگون باشند، لذا بهتر است گرانولوم اتوزینوفیلی را جزء بیماریهای هیستوسیتی ایکس قرار داد [۶].

این عارضه برخلاف دو عارضه مشابه نسبتاً خوش خیم میباشد. مقصود از این گزارش توجه به تشابه آزردهگی و ضایعات استخوانی واحشائی این بیماری با عارضه سلی است که ممکنست مدتها سبب گمراهی پزشك در تشخیص و درمان بیماری گردد.

شرح بیماری - آقای ن - ن ۲۲ ساله، اهل کرمانشاه و جوشکار. از بیمارستان مسلولین (بوعلی) بعلت دردهای شدید کمر و ران چپ به بخش طبی يك مرکز پزشکی پهلوی منتقل میگردد (۱۳۵۰/۴/۲۶).

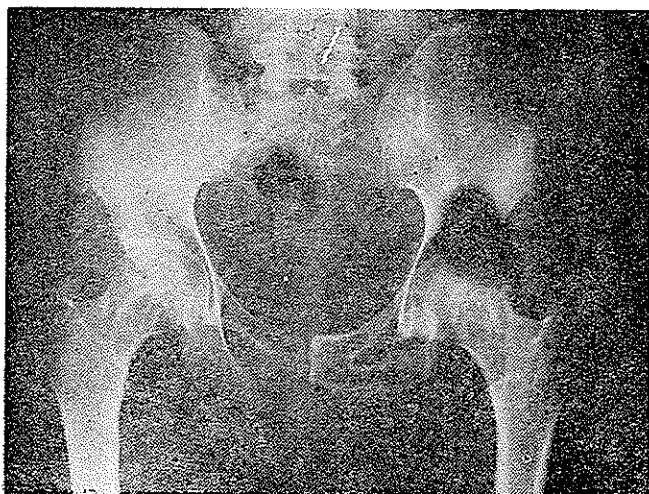
در سابقه فامیلی و شخصی وی علامت واضح و مثبتی وجود ندارد. از ۵ سال قبل از مراجعه درد ناحیه کمر و استخوان ران طرف چپ داشته است که نحوه شروع آن را کاملاً بخاطر ندارد. این درد در هنگام شب زیادتر و بعد از استراحت تخفیف مییافته است. گاهیگاهی از درد شدیدشکایت دارد بطوریکه مانع از فعالیت و حرکت وی میگردد. از یکسال قبل متعاقب سرفه های طولانی و دفع خلط خونی پزشك جهت وی تشخیص سل ریوی رامطرح میکند. وجود باسیل کخ در خلط ریوی و کدورت های پراکنده در سرتا سر ریتین در

رادیوگرافی تشخیص را قطعی میسازد و تحت درمان داروهای سه گانه اصلی ضد سلی قرار میگیرد. درابتدا تصور میشود که دردهای بیمار نیز ارتباط مستقیمی با عارضه سلی وی دارد ولی پس از یکسال درمان بیماری سل هیچگونه بهبود در درد های استخوانی وی حاصل نمیشود و باین بخش منتقل میگردد.

بیمار جوانی است لاغر اندام رنگ پریده وشکایت از درد کمر و ران چپ دارد. از لحاظ دستگاه تنفسی هیچگونه نشانه مثبت بالینی ندارد. دستگاه قلب و عروق، گوارش، ادراری و اعصاب کاملاً طبیعی میباشد. حرارت بدن همیشه در حدود طبیعی بوده است و فشار خون ۸۰/۱۳۰ میلیمتر جیوه بود. در هنگام لمس ناحیه لگن در طرف چپ درد شدیدی بیمار احساس میکند و حرکت ران چپ گاهیگاهی با محدودیت همراه میباشد. ضربه به تمام مهره های ستون فقرات پشتی کمری برای بیمار درد ایجاد مینماید.

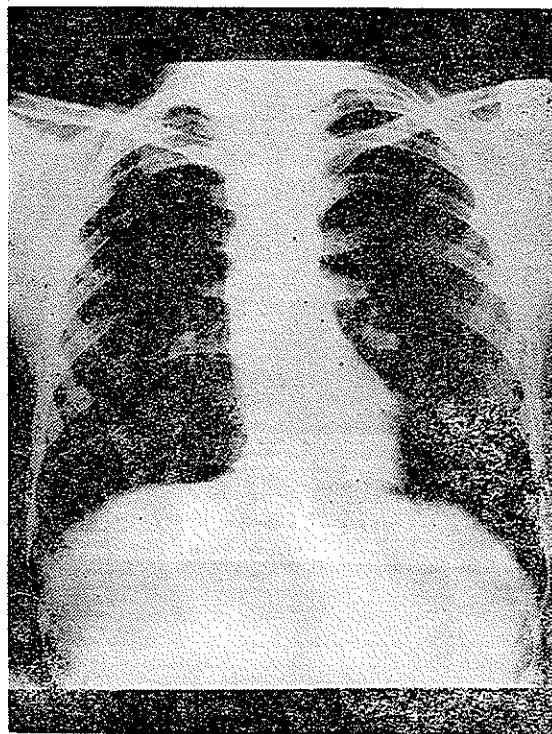
بررسی آزمایشگاهی: هموگلوبین ۱۴/۵ گرم در ۱۰۰ سی سی، هماتوکریت ۴۷٪، گلبول سفید ۷۱۰۰ با فرمول لکوسیتز طبیعی، تعداد پلاکت طبیعی، آزمایش خلط (دوبار) از نظر باسیل کخ منفی، قند و اوره خون طبیعی و همچنین آزمایش ادرار پروتئین بلس جونس در ادرار وجود نداشت. کلسیم خون ۴/۹ و فسفر ۳ mEq/L فسفاتاز الکالن ۸/۸ واحد کینک-آرمسترانک. کلسیم ادرار ۱۵۰ میلیگرام و فسفر ۶۸۰ میلیگرام در لیتر. الکتروفورز پروتئین های خون، آلبومین ۵۴٪، آلفایک ۳٪، آلفادو ۱۳٪ بتایک ۱۱٪ و گاما گلبولین ۱۹٪. در رادیوگرافی ریتین دانه های گرد کوچک و پراکنده در سرتا سر

انبساط استخوانی و در شاخه ایسکیون و پوبیس طرف چپ گردن استخوان ران در هر دو طرف خصوصاً طرف چپ (ش ۳) و مهره اول و چهارم کمری (ش ۴) و مهره ششم پشنی (ش ۵) همراه با کلاپس مهره

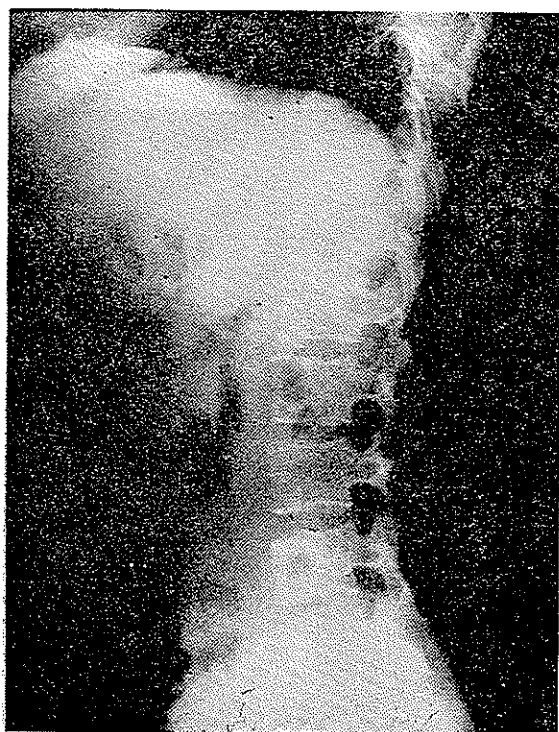


شکل-۳- رادیوگرافی استخوان پوبیس

ریتین توأم با ضایعات کیستیک لاند زنبوری شکل دیده میشود (ش ۱). در رادیوگرافی از استخوانهای لگن، تغییرات کیستیک در اولین مهره ساکره در طرف راست (ش ۲) توأم با مختصر

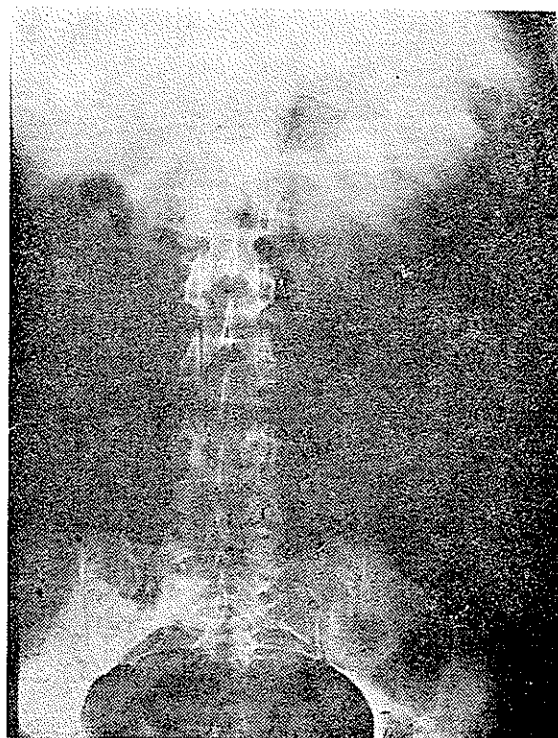


شکل یکم - رادیوگرافی ریتین

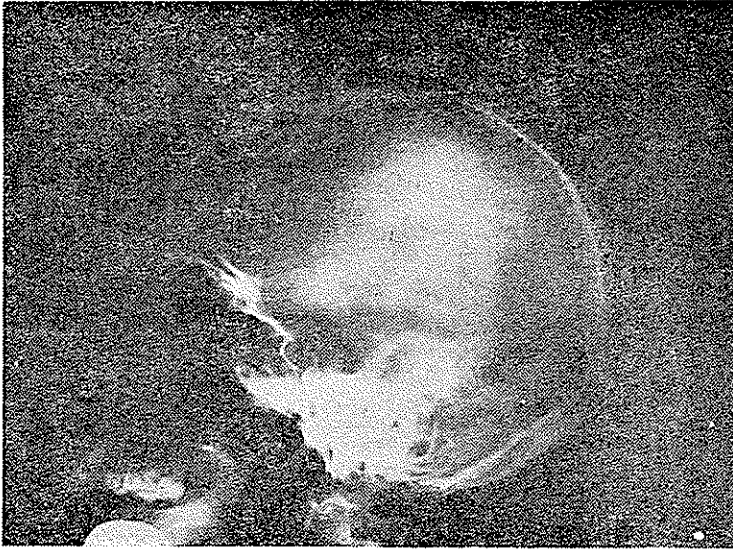


شکل چهارم- رادیوگرافی مهره کمری اول و چهارم

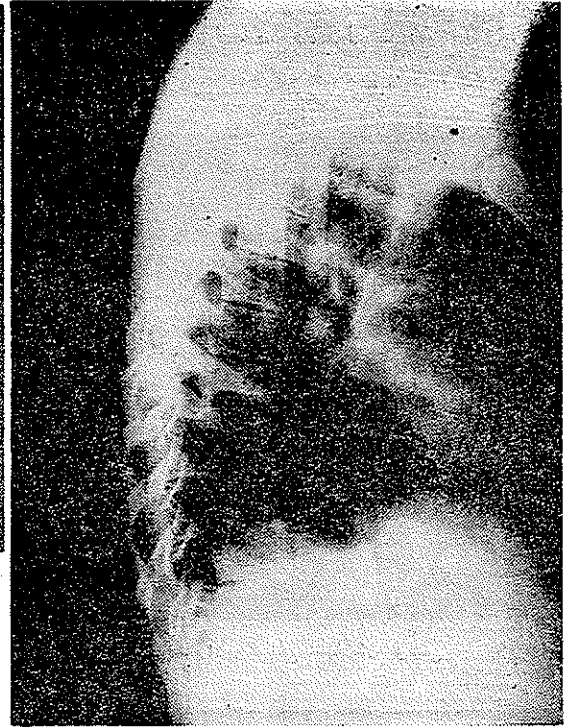
چهارم گردنی و فک تحتانی (ش ۶) و استخوانهای جمجمه (ش ۷) را نشان میداد (بخش رادیولوژی مرکز پزشکی پهلوی). از بیمار بیوپسی استخوان از ناحیه پوبیس بعمل آمد در ریزینی تهیه شده




شکل دوم - رادیوگرافی اولین مهره ساکره



شکل پنجم- رادیوگرافی ججمه

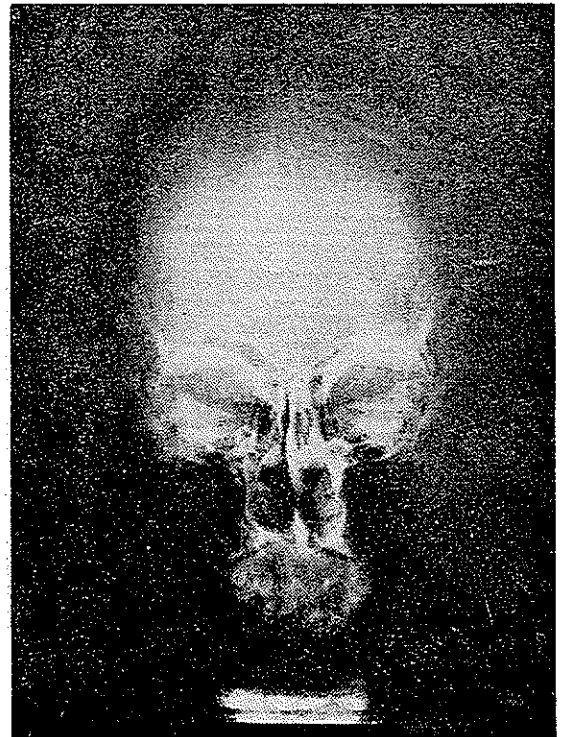


شکل پنجم رادیوگرافی میره ششم پشتی



شکل هشتم- (درشت نمائی ضعیف) - برای نشان دادن باقی مانده نسج استخوانی . همانطور که در شکل ملاحظه میشود قسمت اعظم بافت استخوان بوسیله نسج گرانولاسیون اشغال شده است که در بعضی نقاط عناصر سلولسی متر اکتر است.

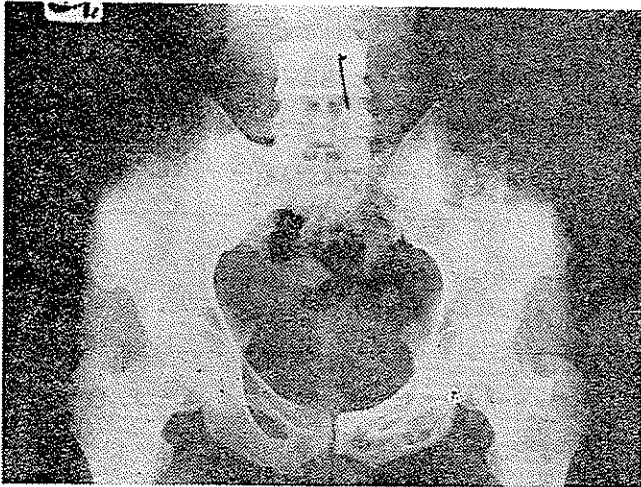
واکنشی باقی مانده است . در زمینه بافت واکنش ارتشاحی از عناصر سلولهای آماسی، لنفوسیت و پلاسموسیت، ماکروفاژ و سلولهای غول آسای چند هسته (نوع لانگهانس) مشاهده میشود و لی عناصر ائوزینوفیلی در بعضی از نقاط تا ۰/۵٪ افزایش یافته است (گرانولوماتوز ائوزینوفیلی) (ش ۸، ۹، ۱۰، ۱۱) . بدین ترتیب تصور شد که احتمالاً بسایستی در ضایعات ریوی بیمار آزدگی از نوع گرانولوم ائوزینوفیلی نیز وجود داشته



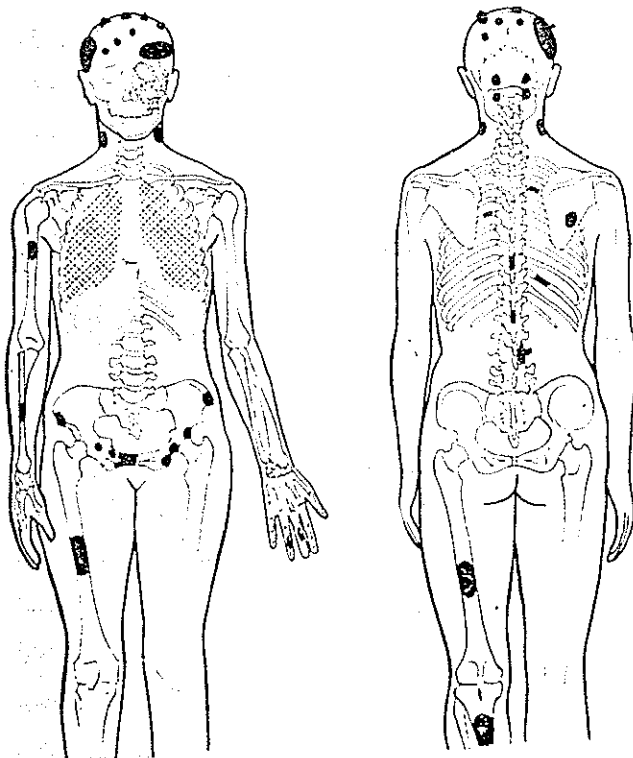
شکل هشتم- رادیوگرافی فك تحتانی وججمه

بافت استخوانی را شان میدهد که بعلمت واکنش نوع گرانولوماتو قسمتهائی از استخوان از بین رفته و بقایای استخوانی در نسج

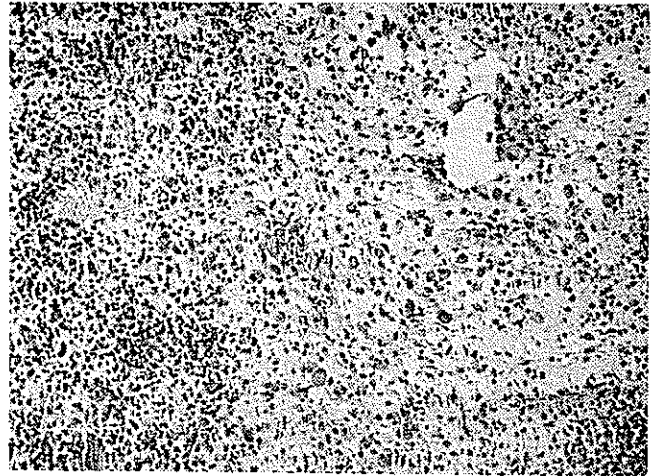
باشد. در بیوپسی باز انجام شده از ریتین مشخص گردید که ضایعات از نوع سلی و بشکل کازنوز میباشند و ضایعه گرانولوم اتوزینوفیلی مشاهده نشد. (بخش آسیب شناسی مرکز پزشکی پهلوی) بیمار تحت رادیوتراپی ۲۲۶۰۰ قرار گرفت و به بیمارستان بوعلی عودت داده شد که دنباله درمان ضد سل ادامه یابد. بعد از یکسال کاملاً علائم سلی ریه بهبود یافته و درد های استخوانی نیز تخفیف واضحی داشتند. در رادیوگرافی ضایعات استخوانی بسیار محدودتر شده بود (ش ۱۲).



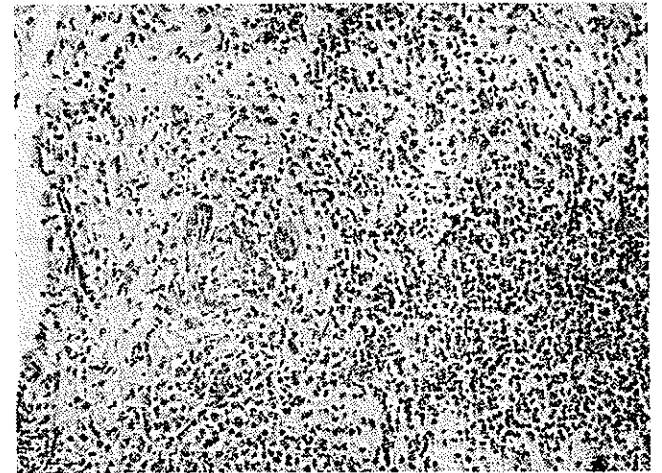
شکل دوازدهم - رادیوگرافی استخوان بویس پس از درمان



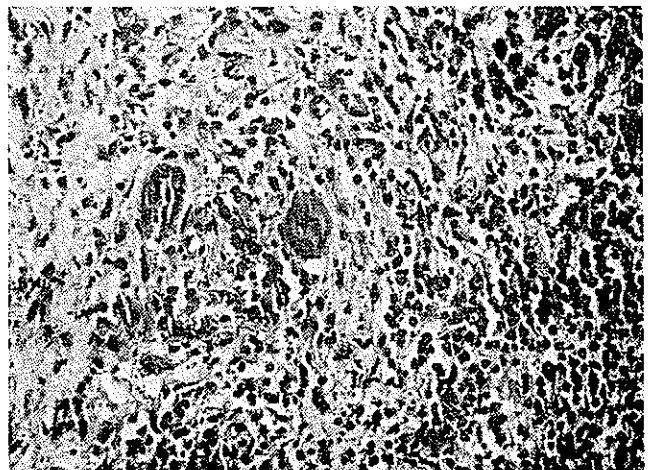
شکل - سیزدهم محل ضایعات استخوانی



شکل نهم - (درشت نمایی متوسط) - رگنهای غشاد را با ارتشاح عناصر واکنشی آماسی نشان میدهد. طرف راست و بالا عناصر سلولی بیشتر نوع ماکروفاژ با پروتوبلاسم روشن و برعکس در طرف چپ عناصر آماسی نوع سگمانترو اتوزینوفیل میباشد.



شکل دهم - (درشت نمایی متوسط) ارتشاح اتوزینوفیلها را نشان میدهد و از مرکز طرف چپ ماکروفاژ چند هسته قابل رؤیت است. همچنین کاپیلری که تورم سلولهای اندوتلیال را نشان میدهد مشخص میباشد.



شکل یازدهم - (درشت نمایی قوی) - از شکل شماره دهم که تراکم عنصر سلولی نوع اتوزینوفیل همراه با ماکروفاژ و سلول ژانتوتورم اندوتلیال رگها را نشان میدهد.

استخوانهای کرب و تارس دیده میشود [۳]. چون محل این آزردهی در دستگاه رتیکولواندوتلیال است شروع عارضه از مغز استخوان و در متافیز و دیافیز میباید. اصولاً اپی فیز در این بیماری گرفتار نمیشود [۳]. معمولاً واکنش سطح خارجی استخوان دیده نمیشود ولی چون قسمت قشر استخوانی را هم فرا میگیرد در نتیجه تظاهرات واکنشی باعث برجستگی استخوان و توجه بیمار خواهد شد. در مهره‌ها اولین نشانه بشکل خوردگی مهره هویدا میگردد که در دنباله آن مهره در هم فرو رفته و مسطح میشود و یا اینکه باعث فشار بر روی نخاع میگردد [۳]. آزردهی در جمجمه بصورت نواحی خورده شده در رادیوگرافی دیده میشود که ممکن است این نواحی مجتمع گردند. خیلی بندرت ممکن است وقتی عارضه در قاعده جمجمه متمرکز شده باشد باعث آشفتگی در اعمال هیپوتالاموس و هیپوفیز شده و در نتیجه نشانه‌های مختل شده مانند دیابت بیمزه و اختلال رشد خصوصاً در نزد کودکان ایجاد نماید. در لگن و در شاخه ایسکیون و پوبیس ممکن است بصورت حفراتی دیده شود. در پچاهام ممکن است در اوائل بشکل استئوپروز ملاحظه گردد. بطور نادر ممکن است استخوانی در اثر گرفتاری شکسته شود [۵]. گرفتاری در استخوانهای متعدد دلیل بروخامت بیماری نیست هر چند اگر عارضه در یک استخوان باشد بیماری با نشانه‌های خفیف‌تری هویدا میگردد.

۵-۵ - غدد لنفاوی ممکن است گرفتار و بزرگ شوند در این هنگام اگر نشانه‌های استخوانی تظاهر نکنند ایجاد اشکال در تشخیص و باعث سرگردانی میشود. گاهی ممکن است همراه با بزرگی کبد و طحال باشد [۳]. ممکن است عارضه بشکل گرا-نولوم منتشر ریتین باشد که بتدریج منجر به فیبروز ریوی و ارتشاح گره‌شکل و نارسائی تنفسی گردد. در ابتدا ممکن است هیچگونه نشانه بالینی ریوی وجود نداشته باشد و در رادیوگرافی ریتین فیبروز ریوی و نواحی مشابه لانه زنبوری مشاهده شود [۱]. بالاخره ضایعات پوستی و گرفتاری معده و روده بزرگ و کوچک نیز گزارش شده است [۶]. اگر گرفتاری استخوانی خیلی منتشر و پیشرفته باشد ممکن است توأم با کمخونی باشد. با احتساب بیمار فوق الذکر تاکنون سیزده مورد گرانولوم اتوزینوفیلی در مرکز پزشکی پهلوی بوسیله آسیب‌شناسی مسلم و محقق گردیده است. سن بیماران (جدول شماره یک) چهارمورد بین ۹-۲/۵ سال، سه‌مورد بین ۲۰-۱۱ ساله،

بحث - بررسی و مرور بر نوشته‌ها - گرانولوم اتوزینوفیلی بیماری نادری است و هرطبیعی در زندگی پزشکی خود موارد بسیار کمی از آنرا ملاحظه خواهد نمود. در سال ۱۹۵۳ Lichtenstein پس از مطالعه گزارشات سایر محققین و عدم موافقت با عقیده آنها این عارضه را جزء دسته هیستوسیت‌های ایکس قرارداد [۲]. ولی متأسفانه این تقسیم‌بندی هم کمکی به تشخیص بیماری نمود. بنظر میرسد سبب اساسی این نابسامانی‌ها مربوط به عدم شناسائی علت این عارضه است. هر چند که بعضی عفونتها و حساسیت‌ها را در تولید آن بی‌دخالته نمیدانند. بهر صورت برای سهولت امر لازم است که توجه به دسته‌بندی نکردن بیماری را با سم جداگانه تحت بررسی قرارداد.

آسیب‌شناسی - از لحاظ آسیب‌شناسی در آزارهای استخوانی هیچگونه تفاوتی بین عارضه یک کانونی و یا چند کانونی وجود ندارد. البته در مراحل پیشرفته آن تغییرات جزئی ممکن است بروز نماید. بطور کلی ارتشاح سلولهای هیستوسیت بهمراهی سلولهای اتوزینوفیل مشاهده میگردد. سلولهای لنفوسیت و پلی‌نوکلر و پلاسموسیت ممکن است بندرت یافت شود. استثنائاً امکان دارد تک سلول کف‌آلود (Foam)، سلول گزانتومی و سلولهای غول‌آسائی نیز دیده شود. ممکن است این آزار در موقع مرمت و بهبودی به نسج فیبروزی تبدیل گردد [۴]. این آشفتگی‌های سلولی ممکن است در نسوج نرم مانند غدد لنفاوی و پوست نیز مشاهده گردد. در هر صورت همیشه بایستی نشانه‌های بالینی را با نشانه‌های آسیب‌شناسی تطبیق داد زیرا ممکن است یک واکنش ساده هیستوسیتی با بیماری خطرناک و یا مزمن این دسته اشتباه گردد.

تظاهرات بالینی - معمولاً بیماری در جنس مرد و در دهه اول زندگی بیشتر دیده میشود و در سنین بالاتر شایع نیست [۲]. آزردهی غالباً در استخوانها و کمتر در نسوج نرم بدن دیده میشود و معمولاً در صورت گرفتاری نسوج نرم آزردهی‌های استخوانی نیز وجود دارد.

اول - نشانه‌های استخوانی - آزردهی استخوانها ممکن است فقط در یک استخوان بروز نماید که در نزد کودکان در استخوان ران و در بالغین بیشتر در دنده دیده میشود. و یا اینکه ممکن است این تظاهرات در چند استخوان جلوه گر شود. بیماران اکثر آبه‌علت دردمراجعه مینمایند. معمولاً در جمجمه، ران و مهره‌ها شایعتر از نواحی دیگر است و خیلی بندرت در

در بیمار معرفی شده چون تصاویری در استخوانهایش ملاحظه شد در وهله اول بنظر رسید که این آزارها ممکنست مربوط به بیماری سل باشد ولی چون درمان ضد سل بمدت یکسال انجام شده بود هنوز هم ادامه داشت و از طرف دیگر نقاط دردناک هم قبل از بروز علائم سلی آشکار گردیده بود و بعلاوه ضایعات متعدد در مهرها ، استخوان ران ، لگن و فک نیز وجود داشت و تا بحال ضایعات بدین اندازه منتشر در عارضه سلی ذکر نشده است . بدین جهت تصور گردید که بیماری دیگری غیر از سل باعث گرفتاری استخوانی است .

دوبار از آزارهای استخوانی بیوپسی بعمل آمد که در نوبت دوم تشخیص گرانولوم ائوزینوفیلی مسجل گردید . نشانه های بالینی و تغییرات رادیولوژی بیمار هم مؤید این تشخیص بود . علائم رادیولوژی در چندین استخوان مشهود بود و آزار در استخوانهای دیده شد که معمولاً این بیماری بآنها آسیب میرساند . بعلاوه آزرده گی فقط در تنه مهرها و بدون کوچکترین آزرده گی به قسمتهای دیگر ستون فقرات بود . بالاخره با وجود ضایعات متعدد ستون فقرات (گردنی - پشتی - کمری و ساکره) خوشبختانه هیچگونه ضایعه عصبی ایجاد نشده بود . در دو سوم بیماران مبتلابه گرانولوم ائوزینوفیلی فقط یک یا دو استخوان گرفتار میشود و تنها در یک سوم موارد گرفتاری چندین استخوان مثل بیمار مذکور دیده میشود [۳]. چون بیوپسی استخوان بوسیله آسیب شناسی مشخص گردید تصاویر لانه زنبوری ریتین بیمار نیز مجدداً مورد بررسی بیشتری قرار گرفت (چون در دو ورود با سابقه بیماری سل و منفی شدن خلط بیمار از لحاظ باسیل کخ در جریان درمان) که شاید قسمتی از ضایعات ریوی بیمار مربوط به گرانولوم ائوزینوفیلی باشد ، چون گاهی همانطور که متذکر شدیم هیستوسیتوز X این چنین تصاویری در ریتین ایجاد مینماید . ولی بطوریکه در آمار بخش آسیب شناسی مرکز پزشکی پهلوی نشان داده شد گرفتاری نسوج نرم در گرانولوم ائوزینوفیلی خیلی نادر میباشد . برای اولین بار در سال ۱۹۵۱ بوسیله Farinacci و همکارانش دو مورد گرفتاری ریوی را توسط گرانولوم ائوزینوفیلی ذکر نمودند .

و در ۱۹۶۴ لوئیس یازده مورد دیگر به ۷۵ موردیکه تا بدان وقت گزارش شده بود افزود . نکته مهم آنکه در دو مورد اولیه و هفت مورد از بیماران لوئیس ، ضایعه فقط در ریتین وجود

دو مورد بین ۲۱-۳۰ ساله ، سه مورد بین ۴۰-۳۱ و یک مورد در سن ۵۵ سالگی بوده است .

از نظر جنس در نزد مردان زیادتر (جدول شماره ۲) تظاهر نموده است . در یازده مورد آزار در استخوانها بوده است فقط دو مورد در دستگاه گوارش (روده بزرگ و کوچک) گزارش شده است . میباید توجه داشت ضایعات مزبور (روده) هر چند که گرانولوم ائوزینوفیلی بوده است ولی جزء دسته هیستوسیتوز X محسوب نمیگردد (جدول شماره ۳) . محل آزرده گی استخوانی بیشتر در جناغ ، جمجمه ، دنده و استخوان ران [۱۳] میباشد .

جدول شماره ۱ - سن بیماران

سن (سال)	تعداد (نفر)
۲/۵-۱۰	۴
۱۱-۲۰	۳
۲۱-۳۰	۲
۳۱-۴۰	۳
تا ۵۵	۱
عده کل	۱۳

جدول شماره ۲ - جنس بیماران

جنس	تعداد (نفر)
مرد	۸
زن	۵

جدول شماره ۳ - جایگزینی عارضه

محل عارضه	تعداد (نفر)
استخوان	۱۱
دستگاه گوارش	۲
عده کل	۱۳

هایونیکا (Venica) [۸] و کورتیکواستروئیدها [۶]. در موارد حیاتی و یابدرد شدید از پرتو درمانی نتایج خوبی بدست میآید. در مواردیکه بیماری توأم با دیابت بیمزه باشد بایستی درمان مخصوص دیابت بیمزه را نیز اضافه نمود.

در بیمار مذکور پس از پرتو درمانی دردها خفیفتر گردیده و چون ضایعات استخوانی چند کانونی گاهی بدون درمان مشخص التیام مییابند [۳]. لهذا برای این بیمار نیز درمان خاص دیگری انجام نشد.

نتیجه - در مقابل نشانه‌هایی دال بر گرفتاری نسوج نرم در بیماری گرنولوم ائوزینوفیلی بایستی دقت زیادتری نمود و آنرا فقط بوسیله مدرک آسیب‌شناسی محقق نمود، همانطور که در بیمار مذکور انجام شد. هرچند که آزارهای ریوی آن همانند گرفتاری ریتین در بیماری گرنولوم ائوزینوفیلی بود و خوشبختانه این آزمایش نشان داد که بیماری قابل درمانی چون سل در کار است و نتایج درمانی نیز کاملاً از لحاظ سل رضایت بخش بود.

داشت. ضایعات ریتین هم مانند بیمارما گاهی بصورت لانه زنبوری شکل منتشر در ریتین وجود داشت [۷]. و بدین ترتیب برای تمایز و تشخیص علت این آزردها ریوی و نحوه درمان بیوسی با از ریتین انجام گرفت که در آسیب‌شناسی فقط آزردها مربوطه بیماری سل بدون هیچگونه علائمی از گرانولوم ائوزینوفیلی بود.

د؛ مان: اول - در صورتیکه آزردها استخوان فقط در یک استخوان باشد کورتاژ آن کافی است در صورتیکه آزار در استخوانی باشد که دسترسی بدان مشکل و یا در مناطق حساس بدن مانند ستون مهره‌ها، لگن، فک و کاسه چشم باشد بهتر است پرتو درمانی انجام گیرد. در نزد کودکان فقط درمان علامتی کافی است. گاهی از شیمی درمانی و کورتیکواستروئیدها هم استفاده میشود.

دوم - آزردها در چند کانون استخوانی، چون نمیتوان همه جا را کورتاژ نمود لازمست این بیماران تحت شیمی درمانی عمومی قرار گیرند مانند: گاز خردل، متوترکساید، الکلوئید.

Summary

On eosinophylic granuloma, Report of a case associated with Pulmonary Tuberculosis

Eleven cases of Eosinophylic granuloma of bone were observed in Pathology Department of Pahlavi Medical center. The case reported here had multiple bone involvement with honey-comb picture in the chest-X ray and a history of pulmonary T.B.

Biopsy of involved pubis showed Eosinophylic granuloma but open biopsy of the lung revealed pulmonary T.B.

He was treated with radiotherapy over his left pubis and received the classical antituberculous treatment. His pulmonary T.B. cleared up and the X-ray of left pubis showed sclerosis due to healing.

REFERENCES

- 1- Brostoff J. *Brit. J. Sur.* 57:653, Sept, 1970.
- 2- Cecil & Loeb, Text Book of Medicine 159; Saunders, 1967.
- 3- Cheyne C., Histiocytosis X, *J. Bone & Joint Surg.*, 53: 366, 1971.
- 4- Delarue R. Laumonier; Anatomie Pathologique; 2746, Editions Medical, Flammarion, Paris 1969.
- 5- Harrison, Principal of int. Medicine: 682; McGraw-Hill, U.S.A. 1958.
- 6- Lieberman Philip H., *Medicine*, 48:375, 1969.
- 7- Terry P. Curuthird *J.A.M.A.* 196: 295, 1966.
- 8- Kennet A. Starling, M.H Donaldson, *Amer. J. Dis. Child.*, 123:105, 1972.