

تومورهای مزانشیمال مری و معده: بررسی ۲۴ بیمار

تاریخ دریافت مقاله: ۱۳۸۹/۱۱/۱۱ تاریخ پذیرش: ۱۳۹۰/۰۴/۰۶

چکیده

رضا باقری^{۱*}

قدرت الله مداح^۲

علیرضا توسلی^۲

فاطمه نقوی ریابی^۳

۱- گروه جراحی توراکس، بیمارستان قائم

۲- گروه جراحی عمومی، بیمارستان قائم

۳- گروه جراحی عمومی

دانشکده پزشکی، دانشگاه علوم پزشکی مشهد،
مشهد، ایران.

* نویسنده مسئول: مشهد، بیمارستان قائم (عج)، مرکز
تحقیقات جراحی آندوسکوپی و روش‌های کم‌تهاجمی
دانشگاه علوم پزشکی مشهد. تلفن: ۰۵۱۱-۸۰۱۲۸۰۶
E-mail: Bagherir@mums.ac.ir

مقدمه

تا حدود ۲۰ سال قبل اکثر موارد تومورهای مزانشیمال گوارشی جزء تومورهای با منشا عضلات صاف طبقه‌بندی می‌شدند. در سال ۱۹۸۴، Mazur و Clark گزارش کردند که تعداد زیادی از تومورهایی که جز تومورهای عضلات صاف محسوب می‌شوند، دارای شواهد ایمونوهیستوشیمیایی و میکروسکوپ الکترونی عضلات صاف و غلاف عصبی نیستند و اصطلاح تومورهای استرومایی معده Gastrointestinal Stromal Tumor (GIST) را پیشنهاد کردند.^{۱،۲} GIST شایع‌ترین نوع تومورهای مزانشیمال گوارشی هستند که از مری تا آنوس دیده می‌شوند.^۳ در حال حاضر روشن شده است که سلول‌های

زمینه و هدف: تومورهای مزانشیمال گوارشی جزو تومورهای با منشاء عضلات صاف طبقه‌بندی می‌شدند. Gastrointestinal Stromal Tumors (GIST) شایع‌ترین نوع تومورهای مزانشیمال گوارشی هستند که در سرتاسر لوله گوارش از مری تا آنوس دیده می‌شود و اکثر موارد آن در معده اتفاق می‌افتد. بیشتر بیماران مبتلا به GIST بدون علامت هستند و درمان آن در اکثر موارد جراحی است. هدف ما در این مطالعه بررسی GIST تومورهای مری و معده بوده است. روش بررسی: در یک مطالعه گذشته‌نگر بیمارانی که بین سال‌های ۱۳۷۰ تا ۱۳۸۸ با تشخیص تومور مزانشیمال مری و معده در بیمارستان قائم (عج) و امید مشهد بستری و تحت درمان قرار گرفته بودند مورد بررسی قرار گرفتند. یافته‌ها: ۲۴ بیمار وارد مطالعه شدند (۱۶ نفر مرد و هشت نفر زن) میانگین سنی ۵۰ سال بود، شایع‌ترین محل تومور در فوندوس معده بود. تمام بیماران در حین تشخیص علامت‌دار بوده و شایع‌ترین علامت در بیماران احساس پری بود که در ۵۰٪ از بیماران وجود داشت. شایع‌ترین عمل جراحی انجام‌شده در این بیماران گاسترکتومی ساب‌توتال بود. مرگ و میر بیمارستانی ثبت نشده بود. عوارض در پنج بیمار (۲۰/۵٪) بعد از عمل دیده شد که شایع‌ترین آن ایلئوس بعد از عمل بوده است، درمان کمکی بعد از عمل که در هشت بیمار (۳۳/۱٪) استفاده گردید، در پی‌گیری سه ساله تنها سه بیمار فوت نمودند (۱۲/۴۵٪). نتیجه‌گیری: با توجه به نتایج مناسب جراحی در این بیماران با عوارض مرگ و میر اندک، جراحی به‌عنوان درمان انتخابی در بیمارانی که توانایی جراحی را دارند توصیه می‌گردد.

کلمات کلیدی: تومور مزانشیمال مری و معده، تشخیص، درمان، عوارض، مرگ و میر.

این تومورها، وابستگی نزدیکی با یکی از سلول‌های بافت بینابینی به نام Cajal دارند. این سلول‌ها حاوی C-Kit و CD₁₁₇ و CD₃₄ هستند و از نظر ایمونوهیستوشیمی از نظر دسمین و S100 منفی هستند.^۴ شیوع GIST زیاد نیست و حدود ۳-۱۰٪ کل نئوپلاسم‌های گوارشی و پنج درصد از تمام موارد سارکوم‌های گزارش شده را شامل می‌شود.^۵ و اکثر موارد آن در محدوده سنی ۶۰-۴۰ سال اتفاق می‌افتد، اما تفاوت جنسی واضحی در آن مشاهده نمی‌شود.^۱ البته در بعضی مطالعات بیشترین شیوع سنی را در بازه زمانی ۶۵-۵۵ سال ذکر کرده‌اند.^۴ به‌نظر می‌رسد که اکثر موارد آن در معده (۷۰-۴۰٪) اتفاق می‌افتد اما بروز آن در روده باریک و مزاتر نیز شایع است (۴۰-۲۰٪).^۶ ۵٪ موارد آن در مری و ۱۵-۵٪ آن در کولون و رکتوم

یافته‌ها

به‌طور کلی ۲۴ بیمار در فاصله زمانی ۸۸-۱۳۷۰ در این بیمارستان با تشخیص تومور مزانشیمال مری و معده بستری شده بودند که از بین این بیماران ۱۶ نفر مرد (۶۶٪) و هشت نفر زن (۳۴٪) بودند. میانگین سنی بیماران ۵۰ سال بود (جوان‌ترین بیمار ۱۴ ساله و مسن‌ترین آن‌ها ۷۶ ساله بوده است). شایع‌ترین محل تومور در فوندوس معده بود که شامل هشت بیمار (۳۴٪) می‌شد. سایر مناطق درگیر به‌ترتیب شیوع عبارت بودند از: جسم معده (پنج بیمار) ۲۰/۵٪، ثلث میانی مری (چهار بیمار) ۱۶/۶٪، انتروم (دو بیمار) ۸/۳٪، جسم معده و انتروم (دو بیمار) ۸/۳٪، یک‌سوم تحتانی و یک‌سوم میانی مری (دو بیمار) ۸/۳٪ و یک‌سوم پروگزیمال مری (یک بیمار) ۴/۱۵٪. شایع‌ترین علائم بیماران هنگام مراجعه احساس پری بود که در ۵۰٪ از بیماران وجود داشت. سایر علائم به‌ترتیب شیوع در جدول ۱ آورده شده است. برای تشخیص قبل از عمل در بیماران روش‌های مختلفی از جمله آندوسکوپی، بلع باریوم و CT Scan و سونوگرافی انجام شده بود. در ۱۸ مورد از بیماران (۷۵٪) آندوسکوپی به‌تشخیص کمک کرده بود و در هشت مورد (۳۳٪) نیز بلع باریوم نشان‌دهنده ضایعه بود. CT Scan در تمامی بیماران قبل از عمل انجام شد. شکل ۱ نمای بلع باریوم بیمار با لیومیومای مری را نشان می‌دهد و شکل ۲ سی‌تی‌اسکن بیمار مبتلا به GIST معده را نشان می‌دهد. از بین این ۲۴ بیمار در زمان مراجعه سه مورد ضایعه وسیع با درگیری احشای مجاور (طحال) و دو مورد متاستاز کبدی هم‌زمان مشاهده

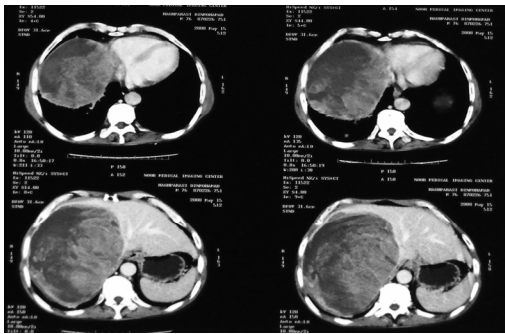
جدول ۱- علائم بیماران مبتلا به تومورهای مزانشیمال مری و معده هنگام مراجعه (در بعضی از بیماران بیش از یک علامت وجود داشته است)

| علائم | فراوانی | درصد |
|----------------|---------|------|
| احساس پری | ۱۲ | ۵۰٪ |
| بی‌اشتهایی | ۱۰ | ۴۲٪ |
| کاهش وزن | ۸ | ۳۳٪ |
| دیسفاژی | ۷ | ۲۹٪ |
| توده شکمی | ۵ | ۲۱٪ |
| درد شکم | ۴ | ۱۷٪ |
| تهوع و استفراغ | ۱ | ۴٪ |
| هماتمز | ۱ | ۴٪ |

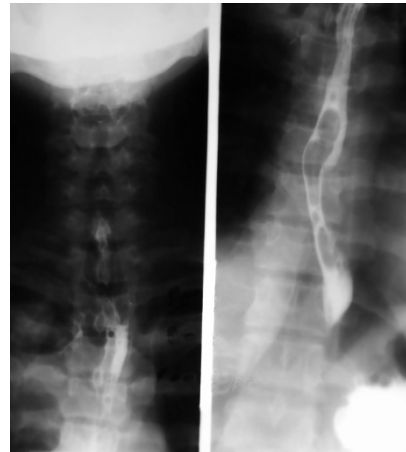گزارش شده است.^{۸،۹} بیش‌تر بیماران مبتلا به GIST بدون علامت هستند اما در موارد پیش‌رفته علائم توده شکمی، درد شکم یا خونریزی دیده می‌شود.^{۱۰} حداقل ۳۰-۱۰٪ موارد به‌صورت اتفاقی در حین لاپاروتومی یا آندوسکوپی یا بررسی‌های تصویربرداری کشف می‌شوند و حدود ۵۰-۱۵٪ موارد GIST خود را با متاستاز نشان می‌دهند.^{۱۱} اصلی‌ترین درمان GIST حذف جراحی است. باید تلاش شود که در حد امکان تمام تومور به‌صورت کامل خارج شود و همراه با آن قسمتی از بافت سالم و نیز ارگان‌های مجاور در صورت درگیری خارج شوند.^{۱۲} برخلاف آدنوکارسینوم‌های گوارشی، GIST به‌ندرت به گره‌های لنفاوی متاستاز می‌دهد و به‌همین جهت لنفادنکتومی در مورد این تومورها معمول نیست.^۱ برداشت گوه‌ای در معده یا حذف یک قسمت از روده باریک برای درمان جراحی کفایت می‌کند و جراحی‌های بزرگ‌تر نتایج و پیش‌آگهی بهتری در بر نخواهد کرد.^۱ رادیوتراپی در این بیماران اثر زیادی ندارد. قبل از این‌که مهارکننده‌های KIT به‌نام Imatinib تولید شوند به‌نظر می‌رسید که تومورهای GIST به شیمی‌درمانی پاسخ قابل قبولی نمی‌دادند،^{۱۱،۱۲} ولی امروزه Imatinib درمان انتخابی انواع غیرقابل برداشت یا متاستاتیک GIST شده است.^{۱۳} حذف کامل جراحی در بیماران مبتلا به GIST بقای پنج ساله ۶۵-۴۸٪ ایجاد خواهد کرد.^۱ ما در این مطالعه به بررسی موارد تومورهای GIST مری معده در بیماران مراجعه‌کننده به دو مرکز قائم و امید مشهد طی سال‌های ۸۸-۱۳۷۰ پرداختیم.

روش بررسی

در این مطالعه گذشته‌نگر و Case-series بیماران بستری شده در بیمارستان‌های قائم و امید مشهد طی سال‌های ۸۸-۱۳۷۰ که با تشخیص نهایی تومورهای مزانشیمال مری و معده بود تحت درمان قرار گرفته بودند، بررسی شدند. در این بیماران درمان جراحی و کمورادیوتراپی براساس شرایط بیمار انجام شده است. اطلاعات بیماران شامل سن و جنس و علائم بالینی هنگام مراجعه، روش تشخیصی، نوع بافت‌شناسی تومور، نوع درمان انجام‌شده و عوارض مربوط به درمان مرگ و میر بیمارستانی و طول عمر سه سال بعد از درمان قرار گرفته و اطلاعات از پرونده‌های موجود گردآوری شدند. پس از جمع‌آوری اطلاعات و رسم جداول فراوانی و نمودارها، آنالیز توسط نرم‌افزار SPSS ویراست ۱۱/۵ انجام شد.



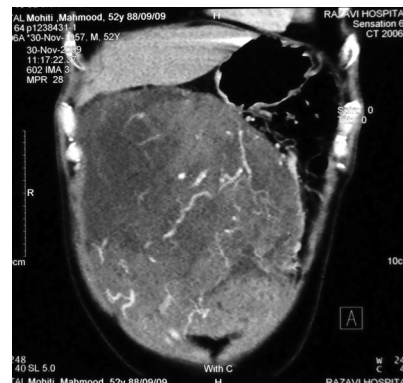
شکل-۳: متاستاز کبدی GIST تومور معده



شکل-۱: بلع باریم ضایعه لیومیوم مری

جدول ۲: اعمال جراحی در بیماران مبتلا به تومورهای مزانشیمال مری و معده

| درصد | فراوانی | نوع عمل |
|------|---------|---------------------------|
| ۲۹٪ | ۷ | گاسترکتومی ساب توتال |
| ۲۵٪ | ۶ | گاسترکتومی توتال |
| ۱۶٪ | ۴ | انوکلتاسیون تومور از مری |
| ۲۰٪ | ۵ | رزیسیون گوه ای معده |
| ۵٪ | ۱ | ازوفاژکتومی ترانس توراسیک |
| ۵٪ | ۱ | ازوفاژکتومی ترانس هیاتال |
| ۱۰۰٪ | ۲۴ | مجموع |

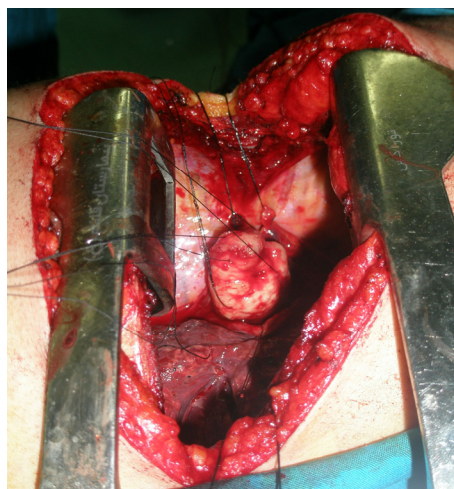


شکل-۲: در سی تی اسکن گسترش GIST تومور از جدار معده

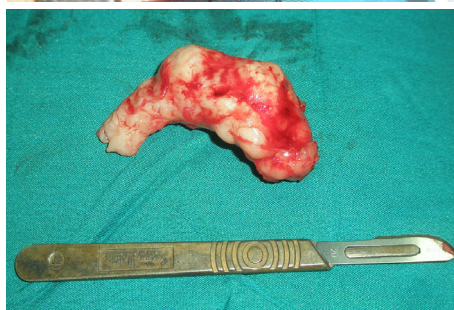لیومیوسارکوم و یک بیمار (۴/۱٪) لیومیوبلاستوما گزارش شده بود. عوارض بعد از عمل نیز در پنج بیمار (۲۰/۵٪) بیماران مشاهده شده بود که به ترتیب شامل ایلئوس سه بیمار (۱۳/۳٪) عفونت زخم، یک بیمار (۴/۱٪) و آتلکتازی یک بیمار (۴/۱٪) بودند که همه بهبود کامل پیدا کردند، فیستول بعد از عمل دیده نشد. در مطالعه ما هشت بیمار بعد از جراحی نیاز به درمان کمکی داشتند (۳۳/۱٪)، که در پنج بیمار (۲۰/۵٪) از Imatinib سود برده که از این بیماران دو بیمار با متاستاز کبدی در زمان تشخیص با دوز ۶۰۰mg تحت درمان قرار گرفته و تا زمان حیات (۱/۵) و دو سال بعد از جراحی اولیه) این دارو را با کنترل آنزیم‌های کبدی دریافت کردند و سه بیمار دیگر به عنوان درمان کمکی در فرم‌های گسترش موضعی و بدون متاستاز دوردست به میزان ۴۰۰mg تا یک سال بعد از عمل دارو را دریافت نمودند. دو بیمار به علت لیومیوسارکومای مری تحت کموتراپی و رادیوتراپی بعد از عمل و یک بیمار نیز به علت لیومیوبلاستومای مری تحت کموتراپی بعد از عمل قرار گرفتند. در پی گیری سه سال بعد از درمان در دو

شده بود. شکل ۳ متاستاز کبدی در بیمار مبتلا به GIST معده را نشان می‌دهد. جهت این بیماران روش‌های جراحی مختلفی به کار رفته بود که شایع‌ترین آن‌ها گاسترکتومی ساب‌توتال در ۲۹٪ از بیماران بود. روش‌های درمانی دیگر به ترتیب شیوع در جدول ۲ نشان داده شده‌اند. در سه مورد (۱۱/۵٪) از بیماران ضمن انجام گاسترکتومی به علت درگیری مجاورتی اسپلنکتومی نیز انجام شده است و در دو بیمار که متاستاز کبدی داشتند نیز تومور با توتال گاسترکتومی به صورت کامل قابل انجام بود و تنها نمونه‌برداری از کبد انجام شد. شکل ۴ نمای انوکلتاسیون را حین جراحی لیومیومای مری دیستال نشان می‌دهد. نتیجه پاتولوژی در این بیماران ۱۲ بیمار (۵۰٪) موارد GIST، هشت بیمار (۳۳/۱٪) موارد لیومیوم، سه بیمار (۱۲/۵٪)

الف



ب



شکل-۴: الف) نمای انوکلتاسیون حین جراحی لیومیومای مری، ب) نمونه رزکسیون تومور لیومیوم مری

بیمار که متاستاز کبدی با GIST معده در هنگام مراجعه داشته‌اند فوت نموده و یک بیمار مبتلا به لیومیوبلاستومای مری دو سال بعد از جراحی به علت متاستاز دوردست فوت نمودند و بقیه بیماران زنده ماندند. ۸۷/۵۵٪ بیماران ظرف سه سال بعد از درمان زنده ماندند.

بحث

تومورهای مزانشیمال دستگاه گوارش از بیماری‌های ناشایع هستند که بروز آن‌ها در نقاط مختلف دنیا اختلاف چندانی ندارد^{۱۳} و به گروه‌های مختلفی تقسیم می‌شوند که شامل لیومیوم، لیومیوسارکوم، لیومیوبلاستوما و شوانوما می‌باشند ولی شایع‌ترین نوع آن‌ها به‌عنوان گروه GIST طبقه‌بندی می‌شوند. تومورهای گروه GIST براساس مارکرهای ایمونوهیستوشیمیایی تشخیص داده می‌شوند C-Kit و CD₁₁₇ و CD₃₄ در این تومورها مثبت است. این بیماران به رژیم‌های معمولی کموتراپی مقاوم هستند ولی پاسخ مناسب به Imatinib در

این بیماران ثبت شده است.^{۱۴} میانگین سنی بیماران بین ۵۳ تا ۴۹ سال گزارش گردیده بود. با توجه به این که تفاوت زیادی بین میانگین سنی در مطالعات وجود ندارد به‌نظر می‌رسد که پراکندگی سنی آن تحت تأثیر عوامل محیطی نیست.^{۱۵} در برخی مطالعات ذکر شده که برتری واضح جنسی در این بیماران وجود ندارد.^۱ در مطالعه Rabin که به مدت ۱۹ سال این گروه بیماران را مورد بررسی قرار داده بود، نسبت جنسی مرد به زن ۱/۳ به یک به‌دست آمده بود.^{۱۶} در مطالعه Hiki در سال ۲۰۰۸، تمام بیماران مونث بودند که با هیچ‌یک از مطالعات قبلی و اعداد و ارقام ثبت شده در رفرنس‌های قبلی تشابه و هم‌خوانی ندارد.^{۱۵} در مطالعه ما متوسط سنی بیماران ۵۰ سال بوده و بیماری در مردان شایع‌تر بوده است. بررسی‌ها نشان داده است که بروز تومورهای مزانشیمال گوارشی به‌خصوص GIST در سرتاسر طول لوله گوارش یکسان نیست و در بعضی قسمت‌ها این تومورها شایع‌ترند. به‌نظر می‌رسد که شایع‌ترین محل برای ایجاد و بروز این تومورها معده باشد^{۱۸} که در مورد بیماران ما نیز این مسأله صدق می‌کرد به‌طوری که در ۷۱/۵٪ بیماران تومور در معده ایجاد شده بود و فقط در ۲۸/۵٪ باقی‌مانده تومور در مری مشاهده می‌شد. این افزایش بروز تومور در معده در سایر مطالعات نیز ذکر شده بود از جمله در مطالعه Rabin نیز در ۶۶/۲٪ از بیماران تومور در معده داشتند^{۱۶} و یا در مطالعه‌ای که Aydia A در ترکیه انجام داد نیز ۶۸٪ تومورها در معده گزارش شده بود.^۲ در مطالعه El-zohairy ذکر شده که ۳۹/۴٪ از بیماران مبتلا به تومور معده بودند اما باز هم معده شایع‌ترین محل ابتلا بوده است.^۱ تومورهای مزانشیمال گوارشی معمولاً بدون علامت هستند یا علائم غیراختصاصی ایجاد می‌کنند. هرچند که در برخی موارد به‌خصوص در موارد پیشرفته بیماری ممکن است علائمی چون توده شکمی، درد شکمی یا خون‌ریزی بروز کند،^۱ تمام بیماران در زمان تشخیص علامت‌دار بوده، اما شکایات دیگری چون کاهش وزن، دیسفاژی، توده شکمی، درد شکم و تهوع و استفراغ نیز در بیماران گزارش شده بود. در بین بیماران مصری خون‌ریزی گوارشی شایع‌ترین علامت بود و نیز فقط ۳۳/۳٪ از بیماران از توده شکمی شکایت داشتند.^{۱۶} در گزارش Berindoague R از کشور اسپانیا، شایع‌ترین علائم آنمی (۷۷٪) و خون‌ریزی گوارشی (۶۸٪) بوده است.^{۱۷} در مطالعه ما تمام بیماران در زمان تشخیص علامت‌دار بوده و شایع‌ترین علامت نیز احساس پری و بی‌اشتهایی بوده و هم‌اکنون تنها

نداشت و عوارض در پنج بیمار (۲۰/۵٪) بعد از عمل دیده شد که شایع‌ترین آن ایلئوس بعد از عمل بوده است. در مورد نقش رادیوتراپی در این تومورها نتایج موثقی وجود نداشته و اغلب به رادیوتراپی مقاوم هستند. بعد از کشف مهارکننده KIT به نام Imatinib نتایج مناسبی از درمان شیمی‌درمانی در فرم‌های متاستاتیک GIST و فرم‌های غیرقابل برداشت آن گزارش شده است، با این حال در سایر فرم‌های تومورهای مزانشیمال مثل لیومیوسارکوما و لیومیوبلاستوما انجام شیمی‌درمانی با رژیم مناسب با یا بدون رادیوتراپی توصیه می‌شود.^{۲۰} به نظر می‌رسد که به دلیل شیوع کم تومورهای مزانشیمال گوارشی نسبت به سایر تومورهای گوارشی نیاز به مطالعات بیشتر در این زمینه وجود داشته باشد. همچنین با توجه به این‌که در سال‌های اخیر تأکید روی پاسخ درمانی به Imatinib شده است. بررسی مارکرهای ایمونوهیستوشیمیایی جهت افتراق GIST از سایر انواع این تومورها ضروری به نظر می‌رسد. با توجه به این‌که اکثر این بیماران بدون علامت هستند و یا علائم غیراختصاصی بروز می‌دهند و همچنین با توجه به امکان انجام انواع مختلف جراحی‌ها و درمان‌های تکمیلی توصیه می‌شود که در موارد مشکوک بررسی‌های تشخیصی دقیق‌تر انجام شود. با توجه به این‌که جراحی در این بیماران با حداقل مورییدیتی و مورتالیتی همراه است به‌عنوان اصلی‌ترین بخش درمان این بیماران توصیه می‌گردد.

سپاسگزاری: این مقاله از پایان‌نامه آقای محمد صادق فتونی با موضوع بررسی تومورهای مزانشیمال مری و معده در بیماران مراجعه‌کننده به بیمارستان قائم (عج) و امید مشهد در فاصله سال‌های ۸۶-۱۳۷۰ استخراج گردیده است. بدین‌وسیله از معاونت پژوهشی دانشگاه علوم پزشکی مشهد که در این پژوهش نویسندگان مقاله را یاری نموده‌اند، صمیمانه تشکر می‌شود.

در یک بیمار ما به‌عنوان علامت مهم وجود داشته است. با توجه به محل آناتومیک ضایعه و نیز وسعت ضایعه اعمال جراحی مختلفی در بیماران انجام شده است. با توجه به جایگاه اصلی این تومورها در معده است، معمولاً شایع‌ترین اعمال گاسترکتومی توتال یا ساب‌توتال است که نتایج متغیری در مطالعات متعدد بین ۳۰ تا ۳۵٪ کل بیماران داشته‌اند.^{۱۸، ۱۹} در مطالعه ما نیز شایع‌ترین عمل جراحی نیز ساب‌توتال گاسترکتومی بوده که در ۲۹٪ بیماران انجام شده است. از نظر شیوع انواع پاتولوژیک این تومورها نیز مطالعات متعددی انجام شده است در مطالعه‌ای که Yafa Wu گزارش کرد، شایع‌تر نوع پاتولوژیک این تومورها را در معده GIST دانسته که اکثراً فرم خوش‌خیم بودند (۵۷٪) و در فرم‌های خوش‌خیم معمولاً عود و بروز متاستاز بعد از درمان وجود نداشت ولی در فرم‌های بدخیم (۳۶٪) میزان عود و متاستاز دوردست است بالاتر بوده و علت مرگ بیماران نیز متاستاز دوردست بوده است. در آن مطالعه نتایج پیش‌آگهی تومور را به حجم تومور و میزان بدخیمی آن در بررسی پاتولوژی مرتبط دانستند.^{۱۸} نتایج مشابهی نیز در مطالعه El-Zohairy گزارش شده و وی عوامل مساعد پیش‌آگهی را رزکسیون ناکامل و درجه‌بندی (Grading) پاتولوژی تومور ذکر کرده است.^۱ میزان عود موضعی یا متاستاز دوردست بعد از جراحی و مرگ در مطالعه ما نیز در سه بیمار وجود داشت که دو بیمار مبتلا به فرم تهاجمی GIST و متاستاز کبدی هم‌زمان بوده و دیگری مبتلا به لیومیوبلاستوما مری بود. در مورد عوارض و مرگ و میر بعد از جراحی نتایج متغیری اشاره شده است، Braghetto گزارش نمود که هیچ مورد عارضه و مرگ و میر بعد از عمل نداشت.^{۱۹} در مطالعه Eisenberg، مرگ و میر بیمارستانی گزارش نشد، ولی عوارضی مثل عفونت زخم و خون‌ریزی گوارشی بعد از عمل را ذکر نمود.^{۲۰} در مطالعه ما مرگ و میر بعد از عمل وجود

References

1. El-Zohairy M, Khalil el-SA, Fakhr I, El-Shahawy M, Gouda I. Gastrointestinal stromal tumor (GIST)'s surgical treatment, NCI experience. *J Egypt Natl Canc Inst* 2005;17(2):56-66.
2. Aydin A, Tekin F, Günşar F, Güler A, Tunçyürek M, Ilter T. Value of endoscopic ultrasonography for upper gastrointestinal stromal tumors: a single center experience. *Turk J Gastroenterol* 2004;15(4):233-7.
3. Divis P, Veverkova L, Capov I, Wechsler J, Zak J, Rovn I. Gastrointestinal stromal tumors- clinical experience. *Scripta Med* 2006;2:99-104.
4. Hasegawa T, Matsuno Y, Shimoda T, Hirohashi S. Gastrointestinal stromal tumor: consistent CD117 immunostaining for diagnosis, and prognostic classification based on tumor size and MIB-1 grade. *Hum Pathol* 2002;33(6):669-76.
5. Staiger WI, Ronellenfitch U, Kaehler G, Schildhaus HU, Dimitrakopoulou-Strauss A, Schwarzbach MH, et al. The Merendino procedure following preoperative imatinib mesylate for locally advanced gastrointestinal stromal tumor of the esophagogastric junction. *World J Surg Oncol* 2008;6:37.
6. Huang H, Liu YX, Zhan ZL, Liang H, Wang P, Ren XB. Different sites and prognoses of gastrointestinal stromal tumors of the stomach: report of 187 cases. *World J Surg* 2010;34(7):1523-33.
7. Burkill GJ, Badran M, Al-Muderis O, Meirion Thomas J, Judson IR, Fisher C, et al. Malignant gastrointestinal stromal tumor:

- distribution, imaging features, and pattern of metastatic spread. *Radiology* 2003;226(2):527-32.
8. Reichardt P, Pink D, Mrozek A, Lindner T, Hohenberger P. Gastrointestinal stromal tumors (GIST). *Z Gastroenterol* 2004;42(4):327-31.
 9. Bauer S, Corless CL, Heinrich MC, Dirsch O, Antoch G, Kanja J, et al. Response to imatinib mesylate of a gastrointestinal stromal tumor with very low expression of KIT. *Cancer Chemother Pharmacol* 2003;51(3):261-5.
 10. Joensuu H, Fletcher C, Dimitrijevic S, Silberman S, Roberts P, Demetri G. Management of malignant gastrointestinal stromal tumours. *Lancet Oncol* 2002;3(11):655-64.
 11. Savage DG, Antman KH. Imatinib mesylate: a new oral targeted therapy. *N Engl J Med* 2002;346(9):683-93.
 12. Demetri GD, von Mehren M, Blanke CD, Van den Abbeele AD, Eisenberg B, Roberts PJ, et al. Efficacy and safety of imatinib mesylate in advanced gastrointestinal stromal tumors. *N Engl J Med* 2002;347(7):472-80.
 13. Gupta M, Sheppard BC, Corless CL, MacDonell KR, Blanke CD, Billingsley KG. Outcome following surgical therapy for gastrointestinal stromal tumors. *J Gastrointest Surg* 2006;10(8):1099-105.
 14. Dagher R, Cohen M, Williams G, Rothmann M, Gobburu J, Robbie G, et al. Approval summary: imatinib mesylate in the treatment of metastatic and/or unresectable malignant gastrointestinal stromal tumors. *Clin Cancer Res* 2002;8(10):3034-8.
 15. Hiki N, Yamamoto Y, Fukunaga T, Yamaguchi T, Nunobe S, Tokunaga M, et al. Laparoscopic and endoscopic cooperative surgery for gastrointestinal stromal tumor dissection. *Surg Endosc* 2008;22(7):1729-35.
 16. Rabin I, Chikman B, Lavy R, Sandbank J, Maklakovsky M, Gold-Deutch R, et al. Gastrointestinal stromal tumors: a 19 year experience. *Isr Med Assoc J* 2009;11(2):98-102.
 17. Berindoague R, Targarona EM, Feliu X, Artigas V, Balagué C, Aldeano A, et al. Laparoscopic resection of clinically suspected gastric stromal tumors. *Surg Innov* 2006;13(4):231-7.
 18. Wu Y, Zhu X, Ding Y. Diagnosis and treatment of gastrointestinal stromal tumors of the stomach: report of 28 cases. *Ann Clin Lab Sci* 2007;37(1):15-21.
 19. Braghetto I, Parada FJ, Cardemil G, Csendes A, Fernández E, Korn O, et al. Gastrointestinal stromal tumors. Review of 15 patients. *Rev Med Chil* 2007;135(5):551-7.
 20. Eisenberg BL, Harris J, Blanke CD, Demetri GD, Heinrich MC, Watson JC, et al. Phase II trial of neoadjuvant/adjuvant imatinib mesylate (IM) for advanced primary and metastatic/recurrent operable gastrointestinal stromal tumor (GIST): early results of RTOG 0132/ACRIN 6665. *J Surg Oncol* 2009;99(1):42-7.

Esophagogastric mesenchymal tumors: analysis of 24 patients

Received: January 31, 2011 Accepted: June 27, 2011

Abstract

Reza Bagheri M.D.^{1*}
Ghodratolah Maddah M.D.²
Alireza Tavasoli M.D.²
Fateme Naghavi Riyabi M.D.³

1- Department of Thoracic Surgery, Endoscopic & Minimally Invasive Surgery Research Center, Ghaem Hospital, Faculty of Medicine, Mashhad University of Medical Sciences, Mashhad, Iran.

2- Department of General Surgery, Endoscopic & Minimally Invasive Surgery Research Center, Ghaem Hospital, Faculty of Medicine, Mashhad University of Medical Sciences, Mashhad, Iran.

3- Department of General Surgery, Mashhad University of Medical Sciences, Mashhad, Iran.

* Corresponding author: Endoscopic & Minimally Invasive Research Center, Ghaem Hospital, Faculty of Medicine, Mashhad University of Medical Sciences, Mashhad, Iran.
Tel: +98-511-8012806
E-mail: Bagherir@mums.ac.ir

Background: Gastrointestinal mesenchymal tumors are classified as tumors that originate from smooth muscles. Gastrointestinal stromal tumors (GIST) are the most common types of the proposed tumors and can be seen in the GI tract from the esophagus to the anus, but they are mostly seen in the stomach. Mostly from the stomach and asymptomatic, the majority of patients would benefit from surgery as the best method of treatment.

Methods: In this retrospective study we evaluated the data of patients with the diagnosis of esophageal or gastric mesenchymal tumors admitted in Ghaem and Omid Hospitals affiliated to Mashhad University of Medical Sciences in Iran, from 1992 to 2010. We analyzed factors such as age, sex, presenting symptoms and signs, diagnostic methods, types of pathology, types of treatment, morbidity, mortality and 3-year survival rates.

Results: Twenty four patients (16 male, 8 female) with a mean age of 50 were included in the study. The common site of tumor was gastric fundus. The most common symptom at the time of diagnosis was epigastric fullness which was observed in almost 50% of the patients. The most common type of surgery in the patients was subtotal gastrectomy and no hospital mortality was recorded. Paralytic ileus was the commonest complication seen in five patients (20.5%). Adjuvant therapy had been performed in eight patients (33.1%). Following the patients three years postoperatively, there were only three deaths (12.45%).

Conclusion: Regarding to the low mortality and morbidity of the surgeries, surgical treatment, if tolerated, is recommended for all Esophagogastric mesenchymal tumors patients.

Keywords: Complication, diagnosis, gastroesophageal, mesenchymal tumor, mortality, treatment.