

لنفانژ کتازی اکتسابی در اثر رادیوتراپی

معرفی يك مورد و بررسی گزارشهای مربوط به آن

دکتر حسین نمئی*

غیر قابل عمل جراحی تشخیص داده شده بود) با ۳۰۰۰ راد در ۲۴ جلسه رادیوتراپی شده است. بعد از آن بیمار هر چند ماه یکبار در درمانگاه زنان بیمارستان عمومی دترویت از نظر عود بیماری یا متاستاز بمدت ۱۰ سال معاینه میگردد. شش ماه پیش بعلمت بروز ضایعات متعدد وزیکولر خارش دار در ناحیه لب بزرگ فرج وعانه به درمانگاه زنان مراجعه می کند. بیمار از درمانگاه زنان با تشخیص بالینی Herpes progenitalis جهت تأیید تشخیص و درمان به درمانگاه پوست معرفی گردید.

معاینه بالینی: در قسمت تحتانی جدار شکم و ناحیه خاجی کمری پلاکهای بزرگ بابعاد ۸×۱۰ و ۶×۱۰ سانتیمتر وجود داشت که مناطق آتروفی رتیکولر-هیپرپیگمانتاسیون و تلائز کتازی مشخص رادیودرمیت را نشان می داد (شکل ۱) در امتحان زنانگی: در ناحیه لبهای بزرگ وزهار چندین ضایعه کوچک وزیکولر نسبتاً شفاف وجود داشت که در امتحان دیاسکوپیی از بین می رفتند (شکل ۲). حالت التهابی یا قرمزی در اطراف وزیکولرها وجود نداشت. در ناحیه فرج و گردن رحم نکته جالب توجهی دیده نشد. سایر دستگاهها بنظر طبیعی بودند.

یافته های آزمایشگاهی: فرمول و شمارش عناصر خونی - قند خون - اوره خون و تست های کبدی (S.G.O.T., S.G.P.T., L.D.H) الکتروفورز پاپ اسمیر و آزمایش ادرار - طبیعی بودند. رادیوگرافی سینه و استخوانها از نظر متاستاز منفی بودند. تست ترانک جهت تشخیص Herpes progenitalis منفی بود.

تعریف: لنفانژیوم ساده تومور نسبتاً نادری است که اغلب بعد از تولد ظاهر میگردد. این ضایعات از نظر بالینی بصورت وزیکولهای کوچک وزگیلی شکل باقوام الاستیکی میباشند که در داخل آنها مایع لنف جریان دارد (Allen, E.V.) [۱]. همولنفانژیومها نسبتاً شایعتر از نوع ساده است و بیشتر موارد همراه با خیز مزمن لنفاوی است.

لنفانژ کتازی: عبارتست از گشاد شدن اکتسابی مجاری لنفاوی که ممکن است بصورت وزیکولهای با جدار ضخیم یا لوله های گشاد و پیچیده شفاف، آبی رنگ یا صورتی کم رنگ تظاهر نماید. [۲]

کلمات لنفانژیوم و لنفانژ کتازی بعلمت شباهت نزدیک تعریفی بیشتر موارد در نوشته های پزشکی بجای همدیگر بکار برده شده است در حالیکه لنفانژیوم عارضه مادرزادی بوده ولیکن لنفانژ کتازی عارضه اکتسابی است ولی از احاطه بالینی و یافته های میکروسکوپی شباهت فراوان بهم دارند.

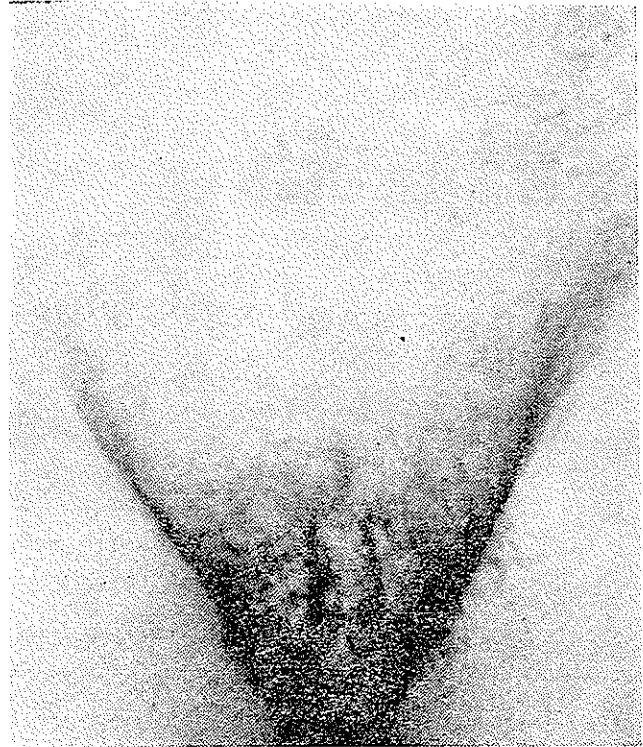
موارد لنفانژ کتازی سطحی دستگاه تناسلی زنانه در نتیجه ورم مجاری لنفاوی یا بسته شدن مجاری لنفاوی عمقی (چقدر اثر عوامل مکانیکی و چه آماسی) بعد از عمل جراحی گزارش شده است ولی لنفانژ کتازی ثانوی در اثر رادیوتراپی خیلی نادر بوده و تنها يك مورد توسط Isadore Fisher [۱۶] گزارش شده و ذیلا مورد دیگری از این بیماری شرح داده میشود:

شرح حال: بیمار زن ۵۰ ساله ایست که در ۳۵ سالگی با تشخیص سرطان گردن رحم (که به اطراف واژن تهاجم کرده و

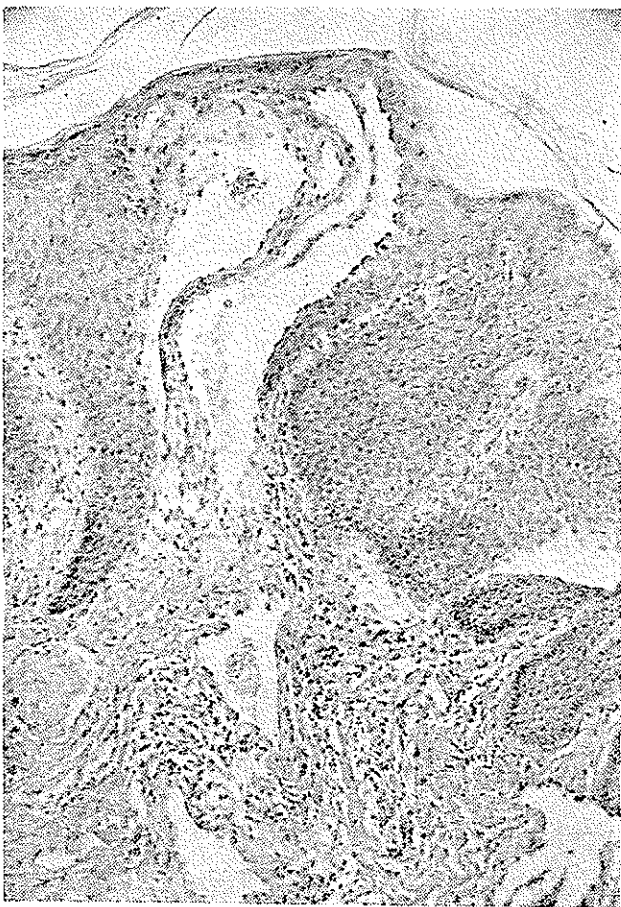
* بخش پوست بیمارستان رازی

دو عدد از ضایعات جلدی جهت تشخیص بافت‌شناسی بیوپسی گردید.

در آزمایش ریزینی برشهای تهیه شده اپی‌درم بطور یکنواخت ضخیم ولی در بعضی نقاط آتروفیه بود. در ناحیه درم پایلر عروق لنفاوی گشاد شده و بطرف داخل اپی‌درم کشیده شده بودند (شکل ۳). در درم فوقانی فیروز مختصری نیز وجود داشت. یافته‌های میکروسکوپی فوق‌الذکر با تشخیص لنفانژکتازی مطابقت می‌کرد.



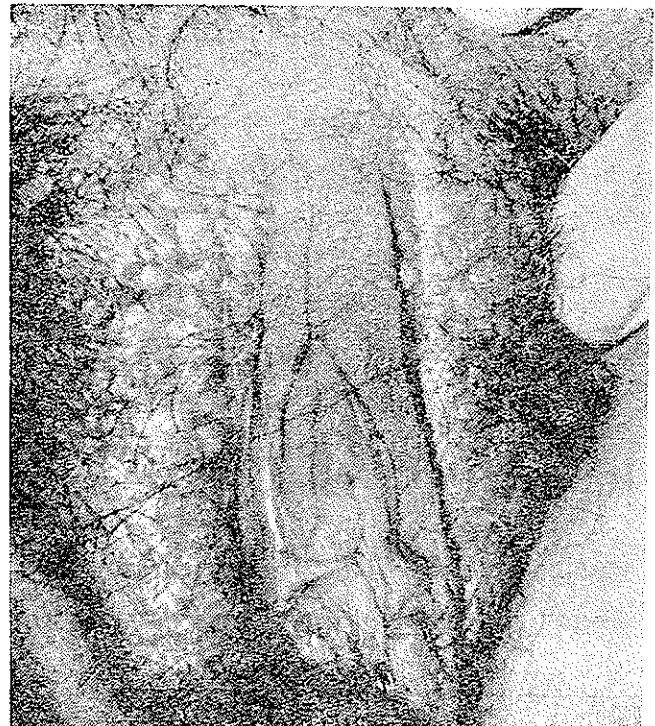
شکل ۱- فستجای مشخص رادیودرمیت (آتروفی - تالانژکتازی و همپریپگما تناسیون)



شکل ۳- ضخیم شدن نامنظم اپی‌درم همراه با افتاد شدن مجاری لنفاوی درم فوقانی، جاری لنفاوی از یک ردیف سلولهای آندوتلیال متغیر شده است. بعضی از مجاری لنفاوی بدخل اپی‌درم نفوذ کرده است. (درشت‌نمایی)

بحث

شایعترین محل لنفانژیوم در پوست - عضلات - لب‌ها - کاسه چشم - مدیاستن - استخوان‌ها و بالاخره پشت حنقی است.



شکل ۲- وزیکول‌های کوچک و شفافی ناحیه لب بزرگ

از عمل ماستکتومی رادیکال دچار خیز لنفاوی بوده و اغلب همراه با عفونت‌های متناوب می‌باشند که بیشتر به شکل غارخه بادسرخ استرپتوکوک و ندرتاً استافیلوکوک است و حتی چندین مورد از بیماران پس از چند سال دچار ضایعات Lymphangioma_Circumscriptum گردیده‌اند.

در سال ۱۹۴۸ Treves و Stewart [۱۰] در بررسی عوارض بعد از عمل ماستکتومی رادیکال در بیماران مبتلا به سرطان پستان، به ۶ مورد برخوردند که بیماران دارای خیز لنفاوی مزمن و آنژیوسارکوما می‌باشند. از آن بعد نام لنفانژکتومیوسارکوما Stewart و Treves مشهور گردید. در سالهای بعد نیز مواردی دیگر از این بیماری گزارش گردید. اتیولوژی تولید این تومور بدخیم را چنین توجیه کردند که ممکن است همان عامل سرطان زای سرطان پستان در کار بوده و ارتباطی به خیز مزمن ندارد. ولی مواردی از آنژیوسارکوما در زمینه خیز لنفاوی مزمن نیز گزارش شده که بیماران هیچگونه سابقه سرطانی نداشته‌اند [۱۲]. (Danes) و چنین نتیجه گرفته شده که بروز لنفانژکتومیوسارکوما شاید در اثر فاکتورهای مساعدکننده در خیز موضعی است [۱۳].

ABE, All [۱۴] مواردی از لنفانژکتازی اکتسابی پس از درمان با Grenz-Ray را گزارش کرده‌اند در حالی که تنها یک مورد لنفانژکتازی اکتسابی ناحیه فرج بعد از رادیوتراپی ناحیه لگن توسط Isadore Fisher [۱۶] در سال ۱۹۷۰ منتشر گردید. علت تولید لنفانژکتازی را چنین تفسیر کردند که شاید همان عاملی که موجب پیدایش تلانژکتازی در رادیوتراپی درمیت‌ها می‌گردد موجب گشادی عروق لنفاوی نیز می‌گردد ولی نکته‌ای که مغایر چنین تصور است در مورد بیماری که شرح داده شد، لنفانژکتازی در نواحی غیر از رادیوتراپی (زهارو لب‌های بزرگ) بوجود آمده است. ولی باز نمیتوان عقیده Isadore Fisher را رد کرد چه بسی ممکن است عامل بروز تلانژکتازی در ناحیه‌ای که رادیوتراپی شده در بدن وجود داشته در اثر گردش خون به نقاط مختلفی از بدن، مهاجرت کرده و موجب بروز لنفانژکتازی یا تلانژکتازی گردد.

از لحاظ میکروسکوپی Watson و Maccarty [۱۷] لنفانژکتومیها را به چهار دسته تقسیم بندی کرده‌اند:

- ۱- ساده
- ۲- کاورنو
- ۳- سلولریا هیپرتروفیک که شبیه همانژیومهای آبی رنگ هستند.
- ۴- هیگرومای کیستیک.

از این چهار دسته آنهائیکه بالنفانژکتازی اکتسابی از لحاظ بالینی و میکروسکوپی ممکن است اشتباه گردد دسته اول میباشد. بنابراین در این مقاله فقط نوع اول یا ساده بحث می‌گردد.

لنفانژکتومی ساده انواع Circumscriptum, Cutis معمولاً بعد از تولد یا در دوران کودکی ظاهر می‌کند [۸]. شایعترین محل آن در ناحیه چین‌های زیر بغل - شانه - گردن - اندامها - مخاط دهان و واژن می‌باشد و از نظر بالینی بصورت وزیکول‌های کوچک عمقی نیمه شفاف شبیه به دانه خاویار هستند که در بعضی موارد بعلت ضخیم شدن ناحیه اپی درم نمای زگیلی پیدا میکنند. [۴]

بنا به عقیده Dowly [۶] این نوع لنفانژکتومیها ضایعه سطحی نبوده بلکه همراه با اختلال مجاری لنفاوی عمقی است بطوریکه برداشت سطحی ضایعه بطریق جراحی باعث بهبودی کامل نگردیده و چه بسا دوباره عود میکند. مانند موردی که Pridie و Russell [۵ و ۷] گزارش داده‌اند بدین شرح:

بیمار مردی است ۵۱ ساله که از سال ۱۹۴۰ الی ۱۹۴۵ در کشورهای ماداگاسکار - افریقای جنوبی و پاکستان زندگی می‌کرده است. در سال ۱۹۴۶ موقع برگشت به انگلیس شکایت از بروز توده‌های کوچک بدون درد در کیسه بیضه داشت. ضایعات با عمل جراحی برداشته شد ولی از محل عمل مرتب ترشح زرد رنگی خارج می‌گردید. لنفانژیوگرام از ناحیه مغبنی یک لنفانژیوم عمقی را نشان می‌داد.

آسیب‌شناسی: در آزمایش ریزینی ضایعه برداشته شده عروق لنفاوی درم فوقانی گشاد شده بودند ولی هیچگونه علائم آماس - انسداد یا پارازیتی دیده نشد.

بنا به عقیده Allen, A.C [۱۱ و ۹] ۷۰٪ بیماران بعد

REFERENCES

- 1- Allen, E.V., et al: Peripheral vascular Diseases, Philadelphia: W.B. Saunders Co., 556-561, 1949.
- 2- Kittridge, R, D. and Finley, N: *Amer J. Ront.*, 95: 56-66, 1965.
- 3- Eller, JJ, and Eller, ED: Lymphangioma-Tumors of Skin, Philadelphia: Lea and Febiger., 1951.
- 4- Lever, W.F. (Lymphangioma Circumscriptum) in Histopathology of skin, Philadelphia: J. B. Lippincott Co , ed 4, PP 649-651, 1967.
- 5- Russell, B. and Pridie, R. B: *Brit. J. Derm.*, 79 :300, May 1967.
- 6- Dowling, G. B: Comment, *Brit. J. Derm.*, 79: 300, May 1967.
- 7- Russell, B. and Pridie, R.B: *Bri. J. Derm.*, 79: 298 Nov. 1967.
- 8- Russell, B: *Brit. J. Derm.*, 63: 158-159, April 1951.
- 9- Plotnick, H. and Richfield, D: *Arch. Derm. Syph.*, 74: 466-468, 1956.
- 10- Stewart, F.W. and Treves, N: *Cancer* , 1: 64-81, May, 1948.
- 11- Allen, A. C. (Postmastectomy Lymphangiosarcoma) in the skin ed 2, New York: Grune and Stratton, inc. 7: 1103-1105, 1967.
- 12- Danese, C.A, et al: *Ann. Surg.*, 166: 245-253, 1967.
- 13- Francis, K.C. and Lindquist, H.D. *Amer. J. Surg.*, 100: 617-619, 1960.
- 14- Abe, Y: Sugai, T: *Arch. Derm.*, 100: 294-295, 1969.
- 15- Kattmeier, H.L: *Amer. J. Obstet. Gyne.*, 88: 854-866, April, 1965.
- 16- Isadore Fisher, and Milton Orkin, *Arch. of Derm.*, 101: 230-234, 1970.
- 17- Watson, W.L.: *Surg. Gyneec. Obstet.*, 71: 569-588, 9 Nov, 1940,