

فیستول‌های صفراوی داخلی و فیستول بین کیسه صفرا، دوازدهه و کولون

دکتر عبدالحمید حسینی

تحت درمان‌های مختلف دارویی بوده ولی نتیجه‌ای نگرفته است.

در معاینه بیماری است فوق‌العاده لاغر و آنمیک. در معاینه دستگاه‌های مختلف علائم و نکات زیر قید گردیده است: درد دستگاه هاضمه: زبان باردار و کشیف، بی‌اشتهایی، تنوع و گاهی استفراغ (که جدیداً پیدا شده)، اسهال متناوب و درد تمامی شکم جلب نظر می‌کند ولی در معاینه شکم جز حساسیت ناحیه اپیگاستر و هیپوکندراست علامت دیگری وجود ندارد.

در دستگاه قلبی، تنفسی: ریه مختصری آمفیژماتوست، فشار خون $\frac{100}{60}$ و تعداد ضربات نبض ۹۲ در دقیقه است. در دستگاه ادراری تناسلی: بیمار ۱۵ سال است که رنگل نمیشود. ادرار گاهی پررنگ است.

در سایر دستگاه‌ها علامت قابل‌ذکری مشاهده نشده است جز اینکه در تیروئید یک نودول کوچکی وجود دارد که بیمار اظهار میدارد از سال‌ها قبل آنرا حس کرده است.

در آزمایش خون: اوره ۳۲ میلی‌گرم درصد، قند ۹۹ میلی‌گرم درصد، تعداد گلبول‌های سفید خون ۷۸۰۰، سگمانته ۵۸، آنوزینوفیل ۲، لنفوسیت ۳۹، مونوسیت ۱، هموگلوبین ۳ گرم درصد و هماتوکریت ۱۲ درصد بود.

از بیمار ابتدا رادیوگرافی کولون‌ها با تنقیه باریوم بعمل آمد و در آن بعد از پر شدن کولون، دوازدهه و قسمتی از معده نیز در عکس دیده می‌شد (تصویر ۱) که بعلت ورود ماده حاجب در آنها بود و غیر از آن در بالای دئودنوم نواری

فیستول بین کیسه صفرا، دوازدهه و کولون

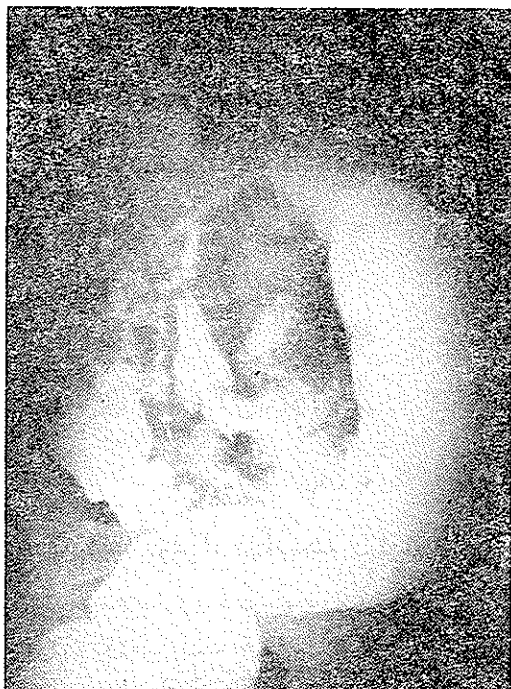فیستول بین کیسه صفرا و اعضاء مجاور آن یعنی معده، دوازدهه و کولون و روده باریک عارضه‌ای است که گاهگاه دیده میشود ولی فیستول بین کیسه صفرا و دوعضو دیگر از اعضاء مزبور در یک بیمار، عارضه بسیار نادری است بطوریکه تا سال ۱۹۷۰ در مجلات انگلیسی زبان فقط ۲۰ مورد از فیستول بین کیسه صفرا و دوازدهه و معده با هم گزارش شده است [۱۷]. شرح حال زیر گزارشی از یک مورد از این نوع فیستول‌ها است.

شرح حال مورد بحث

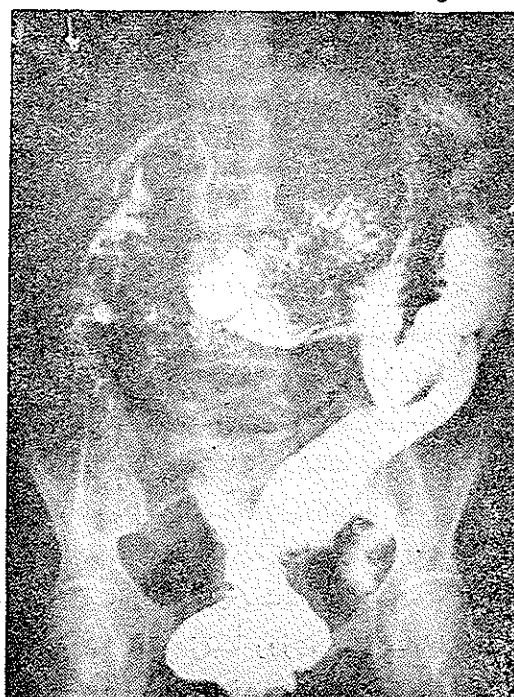خانم ص. ف. گ. ۶۰ ساله در تاریخ ۲۳/۶/۵۰ تحت شماره بایگانی ۴۴۸۴۸ در بخش جراحی بیمارستان سینا بستری میشود. علت مراجعه بیمار درد شکم و اسهال ۱۵ ماهه بوده است. بیمار اظهار میدارد که این درد در سرشکم و شدت آن متوسط بوده است. بندرت گاهی شدت پیدا می‌کند و حالت قولنجی بخود میگرفته است. بطور کلی از نظر زمانی حداکثر در دین چند ساعت تا یک شبانه روز بوده و بعداً مدتی درد نداشته است. بیمار از اسهال بیشتر شاکی بوده و اظهار میداشت که در این ۱۵ ماه مرتباً روزی ۴-۵ بار اجابت مزاج داشته است که گاهی بیشتر و زمانی کمتری همیشه آبکی و گاهی هم همراه دفع بلغم بوده است.

در سابقه بیمار بلورزی زمان جوانی و نیز یک عمل فتق مغبنی در ۲۰ سال قبل ذکر شده است.

بیمار بعلت درد و اسهال در این مدت ۱۵ ماه مرتباً



شکل ۱



شکل ۲

سنگی وجود نداشت و سایر قسمتهای مجاری صفراوی نیز سالم بود.

شکم بعد از گذاردن درن بسته شد و عارضه عمده‌ای بعد از عمل جراحی اتفاق نیفتاد. کیسه صفرا جهت بیوپسی ارسال شد که جواب آن آدنوکارسینوم بود.

باریک از باریوم ظاهر شده بود که بطرف بالا رفته و چند شاخه میگردید. در رادیوگرافی دیگری (تصویر شماره ۲) که بعد از تخلیه قولون گرفته شد باز هم دوازدهه و آنترمعه و خطوط باریک بالای دوازدهه بخوبی دیده میشد و بعلاوه در مجاور این خطوط مقداری گاز مشاهده میگردید.

با انجام این رادیوگرافی‌ها تشخیص فیستول بین مجاری صفراوی، دوازدهه و کولون داده شد ولی برای تکمیل معاینات از بیمار رادیوگرافی با کمک ماده حاجب خوراکی و تزریقی کیسه صفرا هم انجام شد که نکته جدیدی در آنها مشاهده نشد و ابداً کیسه صفرا و مجاری صفراوی در عکس ظاهر نشدند و نیز یک سری رادیوگرافی معده و اثنی عشر با خوردن داروی حاجب انجام گرفت که تنها در بعضی از کلیشه‌ها یک لکه از باریوم خارج از کادر دوازدهه نمایان شد (تصویر شماره ۳) بیمار جهت آماده شدن عمل جراحی چند روزی بستری گردید و چند شیشه خون برای بالا آوردن میزان هموگلوبین و هماتوکریت تزریق شد و سپس تحت عمل جراحی قرار گرفت.

لاپاروتومی میانی بالای ناف انجام شد و در بازرسی شکم مشاهده شد که در ناحیه کیسه صفرا چسبندگی زیاد موجود است بطوریکه کیسه صفرا و کولون و دئودنوم کاملاً بهم چسبیده بودند. برای مشخص شدن موقعیت ابتداء متداری از چسبندگی‌ها آزاد گردید و سپس کیسه صفرا باز شد که از داخل آن وضعیت فیستول مشخص شود. بدین ترتیب مشاهده گردید که در سطح تحتانی آن متمایل بطرف کانال سیستیک سوراخ کوچکی بطرف ۴ تا ۵ میلی‌متر وجود دارد که از آن راه ممکن بود سوند استیل را هم وارد کولون و هم وارد دئودنوم نمود. به این شکل که زیر این سوراخ یک دوراهی وجود داشت که از یک طرف به کولون و از طرف دیگری دوازدهه مربوط بود ولی طول این فیستولها بتقریب بیش از ۵ میلی‌متر نبود بطوریکه تنها قطر جدارهای کیسه صفرا و روده مسیر این فیستولها را تشکیل میداد.

کوله سیستکتومی انجام گرفت و سپس سوراخ دوازدهه و کولون که در حدود نیم سانتیمتر بود و لبه‌های آن تمیز شده بود دوخته شد. جدار کیسه صفرا برداشته شده خیلی کلفت و داخل آن نمای کثیفی داشت بطوریکه مخاط کیسه صفرا ضخیم و ناصاف بود اما بهیچوجه حالت تومری نداشت و ظاهر آچنین بنظر می‌آمد که بعلت ورود مواد غذایی در آن، شکل آن بدینصورت تغییر یافته بود. لازم به توضیح است که در کیسه صفرا بهیچوجه

مورد فیستول داخلی که توسط مولفین فوق عمل شده اند ۲۶ مورد زن و ۱۵ مورد مرد بوده اند. تحقیقات Mayo Clinic نیز چنین نتایجی داشته است [۱۸-۱۹-۲۰]

علت:

فیستول صفراوی بر دو نوع داخلی و خارجی تقسیم میشود و هر نوع از آنها ممکن است خود بخود یا در نتیجه تروماتیسیم ایجاد شود. [۱ الی ۲۱]

اول- فیستول صفراوی داخلی:

الف- خود بخود:

- ۱- سنك كيسه صفرا
- ۲- کوله سیستیت غیر سنگی
- ۳- سنك کولون
- ۴- اولسر معده و اثناعشر
- ۵- کانسر کیسه صفرا و مجاری صفراوی
- ۶- کانسر اعضاء مجاور مثل معده، دئودنوم، کولون و کلیه.

۷- کیست هیداتیک

۸- مادرزادی

ب: - تروماتیک:

- ۱- اعمال جراحی بر روی مجاری صفراوی
- ۲- فشار سوند موجود در مجاری صفراوی
- ۳- پونکسیون کبد.

دوم- فیستولهای صفراوی خارجی:

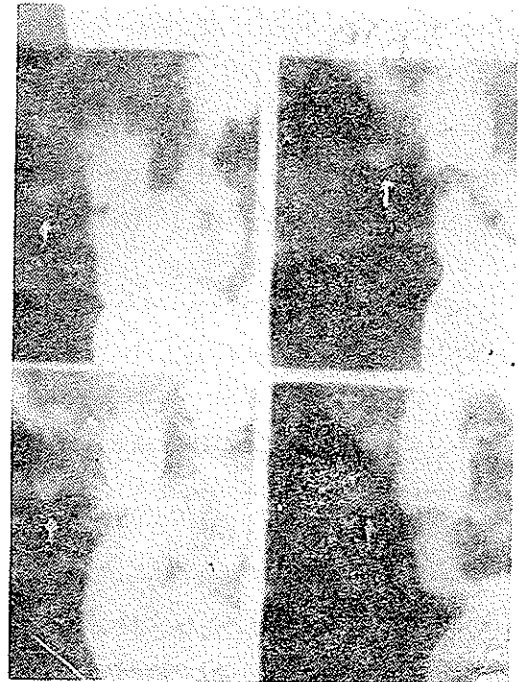
الف: خود بخود:

- ۱- آبسه کیسه صفرا که معمولاً نتیجه سنك است
 - ۲- کارسینومای کیسه صفرا
 - ۳- آکتینومیکوزیس
 - ۴- مادرزادی
- ب: - تروماتیک:

۱- اعمال جراحی کوله سیستومومی، کوله سیستکتومی، کلدو کوستومی، باز کردن آبسه کبدی، عمل کیست هیداتیک، قطع مجاری صفراوی.

۲- ضربه شکم و پارگی کیسه صفرا.

نظریه اینکه بیمار گزارش شده فیستول صفراوی داخلی داشته لذا فقط در این باره بحث خواهیم کرد.



شکل ۳

بحث:

فیستول صفراوی داخلی خود بیماری نادری است بطوریکه Shoeder و Roth در ۱۰۸۶۶ اتیوپی فقط ۴۳ مورد (۴ درصد) گزارش کرده اند [۲۰]. Stull شیوع انواع مختلف فیستول داخلی را در اتیوپی ۵-۱۰ درصد و در عمل جراحی برای کوله سیستکتومی ۵-۱۲ درصد گزارش داده است [۱۹]. Puestow فیستول بهبود یافته یا فعال را در ۳٪ از کسانیکه برای بیماریهای مجاری صفراوی عمل شده اند مشاهده کرده است [۱۳-۱۴]. يك درصد از کل اعمال جراحی که در کلینیک Eppermann و Walters بر روی مجاری صفراوی انجام شده بعلا فیستول داخلی خود بخود بوده است [۱۳]. Caminha و Monterio از ریودوژانیرو در بین سالهای ۱۹۵۷-۱۹۴۷ در ۱۵۰۰ عمل جراحی مجاری صفراوی ۳۰ فیستول داخلی (۲ درصد) مشاهده کرده اند [۱۸]. سن: اکثر مبتلایان به فیستول خود بخود معمولاً در درجه اول در ششمین و هفتمین دهه عمر و گاهی در پنجمین دهه عمر میباشند و این ارتباط نزدیکی با سن کوله سیستیت سنگی دارد. زیرا شایعترین علت فیستول سنگ کیسه صفرا میباشند. [۱۸-۲۰]

جنس: بعقیده Marshall و Polk و اکثر مصنفین این فیستول در زنها دو برابر مردان ایجاد میشود بطوریکه از ۴۱

فیستول‌های کیسه صفرا بعلت سنك:

شایعترین علت فیستول‌های داخلی سنك کیسه صفراست و بهمین جهت است که سن مبتلایان به فیستول صفراوی ارتباط نزدیکی با سن بیماران مبتلا به کله سیستیت سنگی دارد [۳-۱۱-۱۳-۲۰].

بطوریکه در آمار Hichen و Corby از ۲۷۲ فیستول در ۸۸ درصد آنها کیسه صفرا دخالت داشته و در ۹۰ درصد این فیستولها در کیسه صفرا، سنك وجود داشته است.

تحول کله سیستیت‌های مکرر باعث چسبندگی بین کیسه صفرا و احشاء مجاور شده سپس در نتیجه آماس و فشار سنگ تدریجاً نروز دیواره کیسه صفرا و عضو مجاور ایجاد شده و فیستول بوجود می‌آید [۹-۱۲]. معمولاً سنگهای بزرگ و منفرد هستند که این نوع فیستولها را ایجاد میکنند [۱۴]. سنك را قاعدتاً در خنکام عمل جراحی یا اتوپسی نمیتوان یافت زیرا معمولاً وارد روده شده و دفع میگردد ولی ممکن است شواهدی مانند دفع سنك از رکتوم و یا سابقه ایلئوس‌های صفراوی وجود داشته باشد.

بعد از انتقال سنك از کیسه صفرا به روده ممکن است ناراحتی‌های بیمار تسکین یافته و خود فیستول هم خودبخود بسته شود [۱۳] و در نتیجه بیماری که مدت‌ها از کله سیستیت مزمن سنگی شکایت داشته بهبود پیدا کند. گاهی هم سنك در روده متوقف شده و انسداد ایجاد مینماید. البته این کیفیت در مواردی اتفاق می‌افتد که قطر سنك از ۲٫۵ سانتیمتر بزرگتر باشد. محل ایجاد انسداد معمولاً در ایلئون، دریچه ایلئوسکال و یا پیلور است (وقتی فیستول بین کیسه صفرا و معده باشد).

البته این عارضه نادر و فقط ۰/۶ درصد کل انسدادهای مکانیکی را تشکیل میدهد [۱۶].

کیسه صفرا ملتهب حاوی سنك ممکن است به عضو توخالی بچسبد و در آن پاره شود ولی بعلت نزدیکی دئودنوم شایعترین محلی که فیستول بامنشاء کیسه صفرا ایجاد میشود دوازدهه است. ولی فیستول به نقاط دیگر نیز مانند زاویه کبدی کولون و معده، لگنچه، جنب، پریکار، برنش، ورید باب و غیره گزارش شده است [۴].

Monterio و Caminha از ریودوژانیرو در ۲۷ مورد فیستول ۵۹ درصد کوله سیستودئودنال-۱۵ درصد کوله سیستو-کولیک و ۱۱ درصد کوله سیستوگاستریک داشته‌اند. Manix و Glenn در ۴۰ فیستول داخلی ۷۶ درصد کوله سیستو دئودنال-۷۷ درصد کوله سیستو کولیک و ۲/۵ درصد کوله سیستوگاستریک

مشاهده کردند.

Waggoner و Lomone در ۸۱۹ فیستول داخلی بامنشاء کیسه صفرا ۵۱ درصد به دوازدهه و ۲۱ درصد به کولون ارتباط داشته‌اند [۱۸]. Mayo Clinic ۴۵ در ۱۷۶ مورد ۵۷ درصد کوله سیستودئودنال و ۱۸ درصد کوله سیستو کولیک گزارش داده است.

باید دانست که بعقیده Walters کوله سیستیت‌های غیر سنگی بندرت میتوانند ایجاد فیستول صفراوی داخلی نمایند [۲۰].

فیستولهای خود بخود بامنشاء کلدوک به علت نزدیکی مجرای کلدوک به دوازدهه شایعترین نوع این فیستول، کولدو کودئودنال است که اکثر ابعلت اولسراثنا عشر میباشد [۱۹]. اولسرهاى سطح خلفی بیشتر در کلدوک و اولسرهاى سطح قدامی یا فوقانی بیشتر در کیسه صفرا باز میشود [۱۳].

بطور کلی ۶ درصد از فیستول‌های صفراوی داخلی بعلت اولسر دوازدهه است [۱۳] و در یک آمار از ۳۶ بیمار مبتلا به فیستول صفراوی بعلت اولسر ۳۰ نفر کولدو کودئودنال و ۶ نفر کوله سیستودئودنال بوده است [۱۹] با اینهمه بعقیده Maingot نادریودن فیستول کلدوک و دئودنال با در نظر گرفتن شیوع زیاد اولسر و مجاورت نزدیک کلدوک و اثنا عشر عجیب است [۱۳].

البته سنك‌های انتهایی کلدوک ممکن است دیواره مجرا و دئودنوم را سوراخ کرده و ایجاد فیستول کند ولی این نوع فیستول از انواعی که در نتیجه اولسر ایجاد میشود خیلی نادرتر است [۱-۱۳].

فیستولهای داخلی بعلت کانسر:

در موارد خیلی نادر ممکن است کانسر مجاری صفراوی و یا دوازدهه باعث ایجاد فیستول کوله سیستودئودنال یا کولدو کودئودنال شود [۱-۷-۱۳-۱۹] در این میان کانسر کیسه صفرا موقعیت بیشتری در ایجاد فیستول دارد. کانسر معده نیز ممکن است فیستول ایجاد کند [۱۷] همچنین کانسر زاویه کبدی کولون از این وضع بر خوردار است [۱۳-۱۸].

تعداد فیستولها: معمولاً فیستول واحد است یعنی فقط یکی از انواع فیستول مشاهده میشود ولی ممکن است فیستول صفراوی بدو عضو داشته باشد. شناخته شده‌ترین این نوع فیستول کوله سیستودئودنو کولیک می‌باشد که سوراخ از کیسه صفرا شروع شده به دوازدهه و کولون متصل میشود و در

حقیقت يك سدره ایجاد میشود. از این نوع فیستولها همانطور که گفته شد تا سال ۱۹۷۰ در مجلات انگلیسی زبان ۲۰ مورد انتشار یافته [۱۷] که در « جدول صفحه بعد» آمده است . ایجاد خود بخود دو فیستول جدا از هم یعنی دو فیستول کاملا مجزا بین مجاری صفاوی و اعضاء مجاور فوق العاده نادر و تاحال در تاریخچه طب فقط يك مورد از آن گزارش شده است [۱۸].

علائم: تشخیص فیستولهای صفاوی داخلی خیلی مشکل است زیرا هیچ علامت بالینی مشخص ندارد و ممکن است خود بخود بهبود یابد [۱-۱۳-۱۵-۱۶] در هر حال علائمی هم که وجود دارد بر حسب علت اولیه (سنگ ، اولسر و سرطان) یا عضو مبتلا (دوازدهه، کولون، معده) فرق میکند [۱۸] ولی بطور کلی علائم آن شبیه نشانه های بیماریهای مجاری صفاوی است و بیمار از سوء هاضمه، نفخ، استفراغ، اسهال و احساس نا آرامی بعد از غذای چرب رنج میکشد [۱۳]. در قسمت اعظم بیماران علائم سه گانه شارکو (درد- تب و ایکتر) مشاهده میشود که نتیجه آنژیو کولیت است.

Aird معتقد است که در بعضی از موارد ممکن است فیستول صفاوی را با علائم کلینیکی اش تشخیص داد که این علائم عبارتند از: آنژیو کولیت و تب و لرزهای راجعه بعلاوه لاغر شدن با یا بدون ایکتر [۴]. این آنژیو کولیتها بعلاوه بازگشت مواد از روده بطرف کیسه صفا و مجاری صفاوی است که حتی ممکن است منجر به هیپاتیت هم بشود. بنظر میرسد که فیستولهای کولون را کیسون حاد و شدیدتری ایجاد کند [۱۴-۱۶]

اسهال این بیماران نتیجه تحریک مخاط کولون بوسیله صفاست و وجود آنژیو کولیت و ایکترهای راجعه و نیز اسهال از عواملی است که بیماران را بتدریج بطرف ضعف عمومی، آنمی و حتی کاشکسی میبرد و این لاغری و ناتوانی بیشتر از آن است که در بیماریهای کوله سیستیک دیده میشود. [۱۴]

از نظر علائم فیزیکی در موارد آرامش غیر از لاغری و آنمی چیز مهمی جلب توجه نخواهد کرد فقط در مواقعی که کوله سیستیت یا آنژیو کولیت در بین باشد حساسیت و انقباضی در هیپو کندر راست حس میشود. گاهی هم هیپاتومگالی ممکن است وجود داشته باشد.

رادیولوژی:

تشخیص قطعی فیستول صفاوی بوسیله رادیولوژی است [۱۸]. لازم است رادیو گرافی ساده شکم، کولانژیو گرافی معده

و اثنا عشر و رادیو گرافی کولونها بعمل آید. در عکس ساده در بعضی موارد در مجاری صفاوی هوا مشاهده میشود. بنظر میآید که این هوا بیشتر بعلاوه عفونت باشد تا ورود هوا از راه روده، البته وجود هوا در مجاری صفاوی علامت پاتوگونومونیک فیستول صفاوی نمیشد و در موارد نادر ممکن است در نتیجه نارسانی دریچه اودی مشاهده شود ولی در صورت وجود، علامت بسیار ارزنده ای است [۱-۱۳-۱۹].

کولانژیو گرافی در اکثر موارد بعلاوه بدکاری و بیماری شدید کیسه صفا ارزشی ندارد [۱۴] معذک ممکن است اگر کیسه صفا ضایعه مهمی نداشته باشد فیستول را نمایان سازد. در بلع یا تنقیه باریوم ورود ماده حاجب به مجاری صفاوی نشان دهنده فیستول صفاوی است. Hardy ذکر میکند که فیستولهای تازه معمولا (البته نه همیشه) گشاد هستند و خودشان را بوسیله عبور باریوم از دستگاه گوارش نشان میدهند ولی فیستولهای قدیمی اکثراً (ولی نه همیشه) تنگ و منقبض بوده و به باریوم اجازه عبور نمیدهند.

در آمار از بیمارستان دانشگاهی Ohio State از ۲۲ بیمار مبتلا به فیستول صفاوی در ۵۷٪ موارد رادیو گرافی ساده شکم، هوا در مجاری صفاوی دیده شده و در ۶۹ درصد موارد بلع باریوم وجود ماده حاجب را در مجاری صفاوی نشان داده است.

علائم آزمایشگاهی:

هیچ آزمایش خونی و سرمی و ادراری برای تشخیص فیستول صفاوی وجود ندارد [۱۹]. در اکثر موارد گلبولهای سفید خون طبیعی است مگر آنکه آنژیو کولیت چرکی وجود داشته باشد که در این صورت لوکوسیتوز مشاهده میشود [۱۶] ممکن است بعلاوه خونریزی آنمی هم دیده شود. بیلیروبین بیماران اکثراً طبیعی است بغیر از مواردیکه در فیستولهای خارجی انسدادی در مجاری صفاوی وجود داشته باشد.

عوارض:

بعلاوه اینکه فیستولهای صفاوی علامت مشخصی ندارد اکثراً تا وقتی که عوارض آن ظاهر نگردیده بدان توجه نمیشود. این عوارض عبارتند از:

۱- Gall Stone Ileus که درباره آن بحث شد و باید اضافه کرد که خطر این عارضه خیلی زیاد است و حتی به ۵۰ درصد هم میرسد [۱۹].

ردیف	گزارش دهنده	تاریخ	جنس	سن	اطلاعات بالینی	هوادر مجاری صغراوی	عمل جراحی	مرفی
۱	Murchison	۱۸۵۷						
۲	Judd و Burden	۱۹۲۵						
۳	»	»			هیچ نوع اطلاع دیگری در دست نیست			
۴	»	»						
۵	»	»						
۶	Everingham	۱۹۲۷	زن	۵۹	استفراغ - زردی		کوله سیستکتومی دوختن سوراخ دئودنوم و کولون	
۷	Lonell	۱۹۴۷	مرد	۵۵	درد - استفراغ - تومر		دوختن سوراخ دئودنوم و کولون - گاستروآنتروستومی	
۸	Marquardt et al	۱۹۴۷	مرد	۵۳	درد - اسهال - استفراغ مدفوعی		عمل نشد	
۹	Neville	۱۹۵۴	مرد		درد - استفراغ مدفوعی	+	کوله سیستکتومی + دوختن سوراخ دئودنوم و کولون	
۱۰	Rosenqvist و Sjoberg	۱۹۵۵	مرد	۶۱	درد - اسهال		»	
۱۱	Edmunds و Harvard	۱۹۶۱	زن	۷۲	درد - استفراغ	+	»	
۱۲	Dowse	۱۹۶۳	زن	۷۶	درد - اسهال - استفراغ مدفوعی	+	»	
۱۳	Pitman و Davies	۱۹۶۳	زن	۶۴	اسهال - استفراغ	+	دفع سنگ از روده - باقی گذازدن فیستول	
۱۴	Pedersen	۱۹۶۵	زن	۸۸	اسهال - استفراغ مدفوعی		تشخیص اتوپسی	
۱۵	Amoury و Barks	۱۹۶۶	مرد	۳۸	درد	+	کوله سیستکتومی + دوختن سوراخ دئودنوم و کولون	
۱۶	»	»	زن	۶۴	درد - اسهال - استفراغ	+	دوختن سوراخ دئودنوم و کولون	
۱۷	»	»	زن	۵۸	اسهال	+	کوله سیستکتومی + دوختن سوراخ کولون	
۱۸	Nemhauser و Thompson	۱۹۶۶	زن	۸۴	درد - اسهال - استفراغ		کوله سیستکتومی + دوختن سوراخ دئودنوم و کولون	
۱۹	»	»	زن	۶۵	اسهال	+	»	
۲۰	Shocket و Jonas و Evans	۱۹۷۰	مرد	۶۴	درد - استفراغ		دوختن سوراخ کولون و دئودنوم	

۲- اکلوزیون بعلت چسبندگی ناشی از آماس کیسه صغرا [۸].

۴- خونریزی بعلت پاره شدن شریان سیستیک در جریان ایجاد فیستول یا زخم کناره‌های کیسه صغرا یا روده [۵].

۳- آنژیو کلیت صعودی که علائم این عارضه جزو علائم خود فیستول منظور میشود [۸-۱۹].

۵- اسهال که در فیستولهای کوله سیستو کولیک هم جزو عوارض است و هم جزو علائم.

پیش‌آگهی این عمل جراحی غالباً بدتر از عمل‌های ضایعات مجاری است بطوریکه Polk و Manix از ۴۰ مورد عمل جراحی ۴ مورد فوت (۱۲٫۵ درصد) داشته‌اند که با مقایسه با مرگ و میر عمل‌های عادی مجاری صفراوی (۱/۱ درصد) از حد معمول زیادتر است [۲۳].

خلاصه:

شرح حال یک مورد فیستول کولوستوستودئودنوکولیک بعلت آدنوکارسینوم بیان شد. فیستولهای داخلی صفراوی مورد بحث قرار گرفت و آماری ذکر گردید که بموجب یکی از آنها تا سال ۱۹۷۰ در مطبوعات انگلیسی زبان ۲۰ مورد فیستول کولوستوستودئودنوکولیک شرح داده شده که همه آنها در اثر سنک کیسه صفرا بوده در صورتیکه علت فیستول کولوستوستودئودنوکولیک بیمار گزارش شده در این مقاله، کانسر کیسه صفرا بوده است.

* * *

در خاتمه ضمن تشکر از بخشهای پرتوشناسی، آسیب‌شناسی و آزمایشگاه بیمارستان سینا لازم است از زحمات آقای دکتر موسی مشفق کارورز سابق بیمارستان سینا در جمع‌آوری آمار مربوط به این مقاله سپاسگزاری کنیم.

۶- لاغری، آنمی، آویته‌مینوز ناشی از اسهال را هم میتوان جزو عوارض محسوب داشت [۱۹].

۷- اختلالات الکترولیتی مخصوصاً هیپوناترمی و اسیدوز در فیستول‌های خارجی [۱۶].
درمان:

عمل جراحی است و باید این کار بعد از آماده نمودن کامل بیمار خصوصاً از نظر وضع عمومی و آنژیو کولیت انجام گیرد. در عمل جراحی باید ابتدا دو عضو چسبیده را از یکدیگر جدا کرده سپس عضوی که کیسه صفرا یا کولودوک به آن چسبیده است بدون ایجاد تنگی دوخته شود.

در مرحله بعد پس از بررسی کامل، کیسه صفرا برداشته میشود و اگر فیستول کولودوک و کولودونال باشد علاوه بر کولوستکتومی (که غالباً لازم است) باید سنک‌های کولودوک را (اگر وجود داشته باشد) خارج کرد و Transduodenal Sphincterotomy انجام داده و سپس درن درجا گذارد.

همیشه قبل از بستن جدار شکم باید کولانژیوگرافی روی تخت عمل انجام گیرد [۱۳].

اگر فیستول در نتیجه اولسرایجاد شده باشد بهتر است گاسترکتومی پاریسیل انجام شده و ضایعه مجرای صفراوی ترمیم گردد [۷].

REFERENCES

- 1- Aird, I., Companion in surgical studies, 165-966. 2nd Ed. London, Livingtone. 1957.
- 2- Baily, H. Pye's, Surgical Handicrafts, 305., 18th. Ed. Bristol, John. Wright & Sons. 1962.
- 3- Baily, H. Love. M.N., *Short Practice of Surgery.*, 337-338., London Lewis & Co. 1956.
- 4- Collon, L.T. A synopsis of surgery, 583, 6th. Ed. Bristol. Wright. Co. 1963.
- 5- Corry, R.J., *Arch. Surg.* (Chicago), 97: 531, 1968.
- 6- Davis, D.V. and Coupland, R.E. Gray's. Anatomy. 1521. 34. Ed. London. Logmans, 1967.
- 7- Davis, L. Christopher. *Text Book of Surgery.* 669. 8th. Philadelphia. Saunders., Co. 1964.
- 8- Gardner, N.H., *Brit. Med. J.*, 12: 723, 1968.
- 9- Guyton, Text Book of medical physiology., 862. 4th. Ed. Philadelphia; Saunders. Co. 1971.
- 10- Hardy., A Complication in surgery and their management., 485. 2nd. Ed. Philadelphia, Saunders. Co. 1967.
- 11- Jonas , K.C. Babeock's principles and practice of surgery. 1336. 1st Ed. London, Henry Kinspton.

Co. 1954.

12- Kiely., *Text book of surgery*. 819, 2nd Ed. London, Lewis. Co, 1958.

13- Maingot , Radny., *Abdominal operation*, 112. 4th. London, Lewis. Co. 1961.

14- Puestow., C.B. *Surgery of the biliary tract, pancreas and spleen*. 127. 2nd Ed. Chicago, the year book publisher, INC. 1957.

15- Sherlock., S. *Disease of liver and biliary system*. 673, 2nd. Ed. Illinois Charles. Thomas publisher. 1958.

16- Sherlock., S. *Disease of liver and biliary system.*, 583. 2nd. Ed., Illinois. Charles. C. Thomas. 1972.

17- Shochet., E. Evans. J.E., *Arch. Surg*, 101: 523. 1970.

18- Shiu., *Brit. J. Surg*. 54: 11. 1967.

19- Stull., J.R., *Amer. J. Surg.*, 120: 27, 1970.

20- Walters., W., *Lewis Practis of surgery.*, 114. 1st., Maryland. W F. Prior company. INC. 1950.

21 Weitzman, J., *J. Pediatric*, 23: 329, 1968.