

سمل استخوانی منتشر

دکتر یوسف فضلعلیزاده * دکتر عبدالکریم وکیلالتجار *

دو مورد از نوع واقعی بالغین بوده است [۲] مطابق فوق نادر بودن ضایعات منتشر سل استخوانی [۵] و اشکالات تشخیصی آن را تأیید مینماید و در مطالعه گزارش Tammany ۴/۶٪ ضایعات سل استخوانی با کانونهای متعدد ذکر شده است [۱]. با وجود اینکه در سالهای اخیر خریب ابتلاء سل استخوانی بطور واضح کاهش یافته است معذک در دنباله سل اولیه کودکان تقریباً ۱٪ دیده میشود و ضایعات استخوانی تقریباً یکسال پس از تظاهر بیماری مشاهده میشود.

در آمریکا با وجود مبارزه شدید بر علیه بیماری سل و کاهش مشخص نسبت ابتلاء آن در سالهای اخیر معهذاً بیماری سل شایعترین علت عفونی مرگ و میر بیماران را تشکیل میدهد و با پیشرفت شایانی که در تشخیص و درمان بیماری حاصل شده است مشکل تشخیص در مورد درجه آکتیویته بیماری هنوز حل نشده است و سالی بیش از ۱۸۵۰ مورد، بیماری در موقع مرگ تشخیص داده میشود [۳].

طبق آمار بیمارستان Bellevue N.Y. از زمانیکه ایزو-نیازید در درمان سل بکار برده میشود سل استخوانی در بیش بچهها تقریباً از میان رفته است [۳] بطور متوسط ۵۰٪ از بیماران مبتلا به سل استخوانی مبتلا به سل ریوی نیز هستند و در آمارهای منتشره در سل خارج ریوی به ترتیب شیوع ضایعات استخوانی و لنفاتیک و کلیه مشاهده میشود.

پاتوژنی - بنظر میرسد که سل استخوانی بعلت انتشار باسیل بوسیله جریان خون در مراحل اولیه بیماری ایجاد میشود و راه دیگر ابتلاء استخوان نتیجه درناژ لنفاتیک است مثلاً از یک ضایعه اصلی مثل ضایعه پلور یا کلیه از راه غدد لنفاوی پری-آئورتیک ضایعه بداخل مهرهها میرسد. بورك [۳] در سال ۱۹۶۰ بطور تجربی در حیوانات انتشار ضایعه را از پلور به فقرات پشتی نشان داده است. از دیر زمان ضربه را عامل موثر در ایجاد بیماری دانسته اند لذا ابتلاء مفصلی که متحمل وزن بدن میباشد شایع تر است.

پاتوژنی: ضایعه اکثر آسپل سجموعه از اوستئیت و

بعلت کثرت بیماران سلی در ایران به نوع خارج ریوی بخصوص ضایعات منتشر سل استخوانی - Disseminated bone tuberculosis کمتر توجه میشود و هر چند که این بیماری از تظاهرات نادر سل استخوانی در بالغین است معذک در یکسال گذشته چهار مورد آنرا در بیمارستان پهلوی مشاهده کرده ایم که از نظر تشخیص خالی از اشکال نبوده اند.

ضایعات معمولاً در بالغین در جمجمه و در مجورهای اسکلت در کمربند شانه‌ای و لگنی بصورت ضایعه کوچک و بیضی شکل در امتداد مجور طولی استخوان با حدود کاملاً مشخص همراه با درجاتی از اسکروز استخوانی در اطراف آن مشاهده میشود.

اولین مرتبه در سال ۱۹۲۰ Jungling [۲] ضایعات سزبور را با ضایعات کیستیک استخوانی تحت عنوان Osteitis tuberculosa multiplex cystoids نام گذاری کرده بود و بعدها معلوم گردید که قسمت اعظم ضایعات استخوانی سزبور مربوط به بیماری سارکوئیدوز است و سپس عده‌ای از دانشمندان مثل - Ellis و Mansury و Alexander و Girdwood و بالاخره Komins با گزارش مواردی از ضایعات سل استخوانی منتشر در بالغین بخصوص در مهرهها و جمجمه و لگن تقسیم بندی زیر را پیشنهاد نمودند:

۱- ضایعات متعدد شبه کیستیک استخوانی و سلی بچهها بنام

Multiple Pseudo - cystic tuberculosis of bone.

۲ ضایعات متعدد سل استخوانی منتشر بالغین را بعنوان Disseminated bone tuberculosis نامیدند و گزارشات اخیر توسط Murray و Clinton-Thomas و Downs و O'Mally و Seedat and Wolert در چهار چوب تقسیم بندی فوق بیشتر از نوع Juvenile بوده و فقط گزارش Downs یک مورد و Seedat

(Cyst like) و بیشتر در انگشتان دست‌ها دیده میشود. از عفونت‌های سزمن استئومیلیت قابل طرح است و اگر ضایعه در فقرات باشد تشخیص آن مشکل خواهد بود [۴۳].

از میان ضایعات قارچی که ایجاد ضایعات منتشر استخوانی مینمایند باید به کوکسیدیومیتوئید و میکوزیس Coccidioidomycosis توجه داشت و ضایعات ابتدا در تاندون‌ها و لیگمان‌ها و بطور کلی در نقاطی که کشش و فشار وجود دارد دیده میشود و ایجاد خوردگی و کندگی استخوان را مینماید.

Histoplasmosis سمکست مغز استخوان را اشغال نماید ولی ضایعه کورتکس و یا غضروف استخوانی گزارش نشده است. بلاستومیکوزیس (Blastomycosis) بخصوص در دنده‌ها و فقرات ضایعات مشابه توپر کولوز ایجاد مینماید. آکتینومیکوزیس Actinomycosis و کریپتوکوکوسوزیس Cryptococcosis نیز ضایعات سولتیل استخوانی ایجاد مینماید که وجه تمایز آنها با توپر کولوز بوسیله بیوپسی خواهد بود.

در سیفیلیس استخوان نوع گوسوز ضایعه جمجمه بی‌شبهت به ضایعات منتشر سلی نبوده و تشخیص فوق‌العاده مشکل است. امتحانات سروئلژیک مخصوص سیفیلیس کمک به تشخیص مینماید.

در گرانولوم اتوزینوفیلی ضایعات منتشر در جمجمه و فقرات و استخوانهای ساق پا دیده میشود که خصوصیات شبیه به توپر کولوز را دارد بطوری که تکنیک این دو عارضه از یکدیگر در نزد یک بیمار دچار اشکال گردیده است [۵].

کانونهای متاستاتیک مخصوصاً از سرطان پستان و ریه و پروستات با پیدایش ضایعه اولیه تشخیص داده میشود و وجود اینکه ضایعات متاستاتیک در استخوانها خیلی بیشتر از ضایعات سلی شایع است معذک توجه به ضایعات سلی منتشر استخوان بعثت نتایج درمانی نباید فراموش شود.

شرح حال بیماران

مورد اول - دوشیزه الف - ۱۵ ساله در تاریخ ۵/۸/۵۵ بعثت تورم کشاله‌ران و چانه به بیمارستان بهلولی مراجعه نموده و بستری شده است.

از ۸ ماه قبل دردی در چانه پیدا میکند که ابتدا مختصر متورم شده و بعداً ورم از بین رفته و مختصر تب میکرده است و از سه ماه قبل نیز در کشاله ران راست تورم پیداشده که همراه با درد بوده است ولی هیچگونه اولسرسیون یا فیستول نداشته است. در سوابق خانوادگی نکته جالب توجهی وجود ندارد. در معاینه بیمار قیافه آنمیک و لاغر دارد. دستگاه

آرتریت است و انتشار ضایعه بفضای مفصلی سمکست مستقیم از راه جریان خون و یا غیر مستقیم از ضایعه اپسی فیز استخوان با فرسایش بفضای مفصلی باشد و تصور می‌رود که راه غیر مستقیم شایع‌ترین راه انتشار باشد.

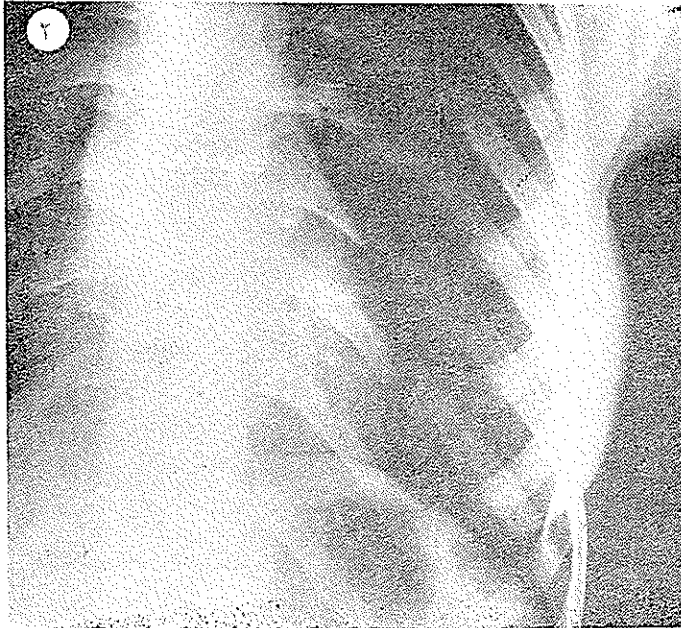
علائم بالینی - سل استخوانی منتشر بالغین در تمام استخوانها بخصوص در فقرات و لگن و مفاصل ساکروایلیاک و زانو و استخوانهای بازو و مفاصل آرنج دیده میشود. در سواقی ضایعات متعدد استئولیتیک وجود دارد در استخوانهای سزبور درد شایع‌ترین علامت است. تورم و محدودیت حرکات مفصلی در ضایعات مفصلی دیده میشود و در موارد پیشرفته بیماری تشکیل آبسه سردشاهده میگردد.

تشخیص: تشخیص زودرس بیماری فوق‌العاده مهم است زیرا در سواقی که مفصل گرفتار شده تشخیص زودرس و درمان سبب باقی‌ماندن حرکات مفصلی خواهد شد ولی متأسفانه اشتباه در تشخیص خیلی شایع است بطوریکه Walker [۳ و ۶] گزارش میدهد در ۱۸ مورد از بیماری ۹ مورد آن با تأخیر متوسط ۱۹ ماهه تشخیص داده شده‌اند و در تمام این موارد فاصله بین ظهور علائم و مسجل شدن تشخیص از ۳ ماه تا چهار سال بوده است.

تست جلدی توپر کولین ارزش فوق‌العاده دارد و غالباً مثبت است و در صورت منفی بودن لازم است از تست قوی‌تر استفاده شود. تشخیص قطعی با کشت باسیل بوده و هرگونه شک تشخیصی را از بین ببرد. مایع آسپیره از مفصل یا آبسه‌های سردکشت، داده میشود.

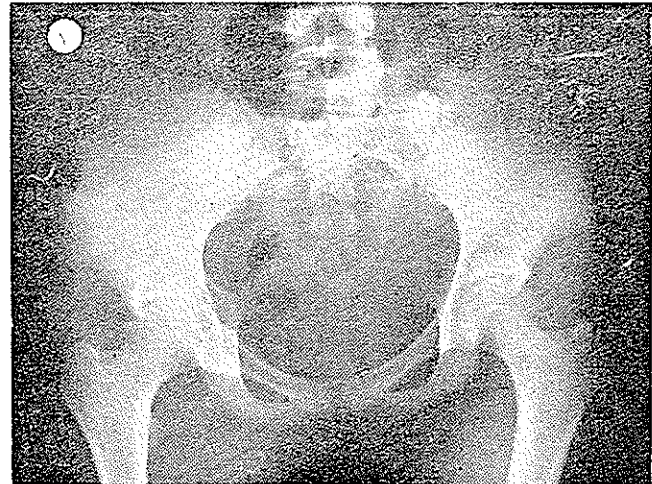
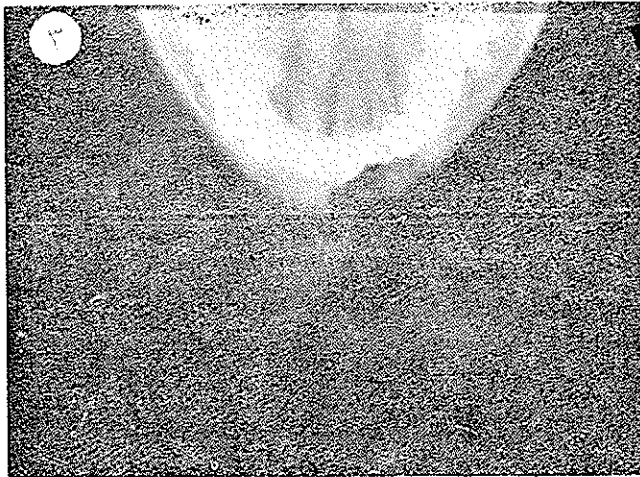امتحان بیوپسی از نسج ضروری است و گزارش پاتولوژی اگر شامل نسج گرانولوسیئون هم باشد کافی برای شروع درمان ضدسلی است.

رادیوگرافی ارزش ذیقیمتی برای تشخیص و تعقیب بیماری از لحاظ پیشرفت ضایعه دارد و ضایعات اولیه معمولاً نادیده مینماید و بعدها در استخوانهای دراز فضا‌های کوچک لوکالیزه از کانونهای نکتوتیک و استئولیتیک مشاهده میشود که اکثر Subchondral است و غالباً یک حلقه اسکروزه در اطراف ضایعه وجود دارد. درجات مختلفی از انهدام استخوانی و غضروف مفصلی دیده میشود که باعث تنگ شدن فضای مفصلی و یا فضای بین‌بهره‌ای شده و سپس جسم ققره و یا استخوانهای مجاور خوردگی نشان میدهند که در سواقی که ضایعه سانترال باشد سمکست منجر به کلاپس جسم ققره شود. تشخیص افتراقی سل منتشر استخوان با سایر کوئیدوز «ضایعات عفونی»، قارچی «سیفیلیس استخوانی» و کانونهای متاستاتیک میباشد. ضایعات استخوانی ساکروئیدوز معمولاً کیستیک



کاردیو واسکولر و دستگاه ژینتال طبیعی و کبد و طحال لمس نمی‌شوند. در دستگاه تنفسی نکته مرضی بنظر نمی‌رسد. در معاینه فوس ایلیاک راست و کشاله ران تورم دوکی و یاخیزی شکل بطول تقریبی ۱۵ سانتیمتر با حدود محو و با قوام نرم بدست می‌خورد که مختصر درد دارد و در آن تموج مشخصی احساس نمی‌شود. استخوانات پاراکلینیک: سدیمان تاسیون‌های مکرر بین ۶ تا ۷۰ میلیمتر در ساعت و اوره و قند خون و فرمول شمارش گلبولی و تجزیه ادرار طبیعی است.

در رادیوگرافی لگن خاصره در بال استخوان ایلیاک راست و همچنین در سجاور حفره کوتیلوئید و خارسیاتیک راست کانونهای روشن نکروتیک و اوستئولیتیک دیده می‌شود و در نسج نرم کشاله ران علائم تورم مشهود است. در رادیوگرافی از ریتین کانون روشن انهدام استخوانی در قسمت قدامی دنده هفتم چپ نمایان و در نسج ریه ضایعه مرضی مشاهده نمی‌شود. سایه قلب طبیعی و در سدیاستن تیرگی بظنون به عظم غدولنفاوی مشاهده می‌شود. در رادیوگرافی از چانه نیز کانون روشن انهدام استخوانی نمایان و تغییرات فوق ضایعات سلی استخوانی گزارش گردید. (کلیشه‌های ۳ و ۲ و ۱)



بیمار با تشخیص ضایعات سل استخوانی منتشر تحت درمان ضد سل با استرپتومیسین و ریمیفون و پاس قرار گرفت حال بیمار روبه بهبودی بوده و چهار کیلو گرم وزن اضافه نموده و از بیمارستان با دستور داروئی سرخص گردید.


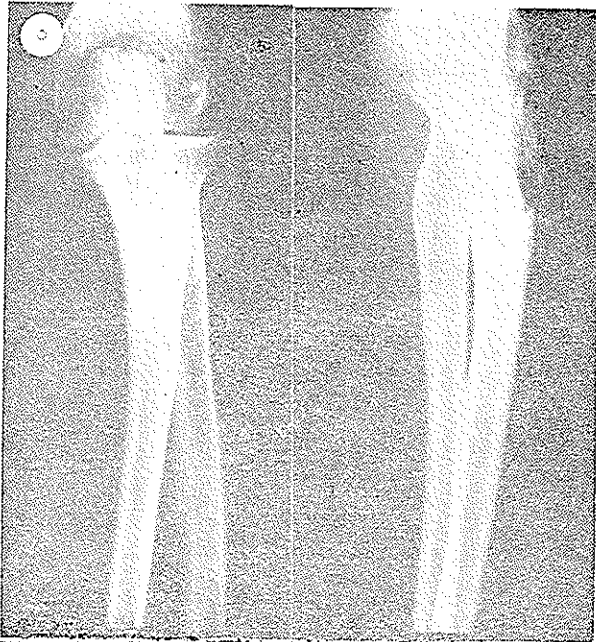
مورد دوم: سردیست ۳۳ ساله در تاریخ ۴۹/۴/۹ با تشخیص ضایعات ریوی و درد قفسه صدی به بیمارستان پهلوئی مراجعه مینماید و بستری می‌شود.

حال عمومی خوب و در سابقه قاسمی و شخصی نکته جالب توجهی دیده نمی‌شود.

در معاینه دستگاه کاردیو واسکولر و جهاز هاضمه و جهاز ادراری طبیعی، در قاعده ریه چپ ساتیته دیده می‌شود. آزمایش ادرار، فرمول شمارش، قند خون و اوره خون طبیعی بوده است.

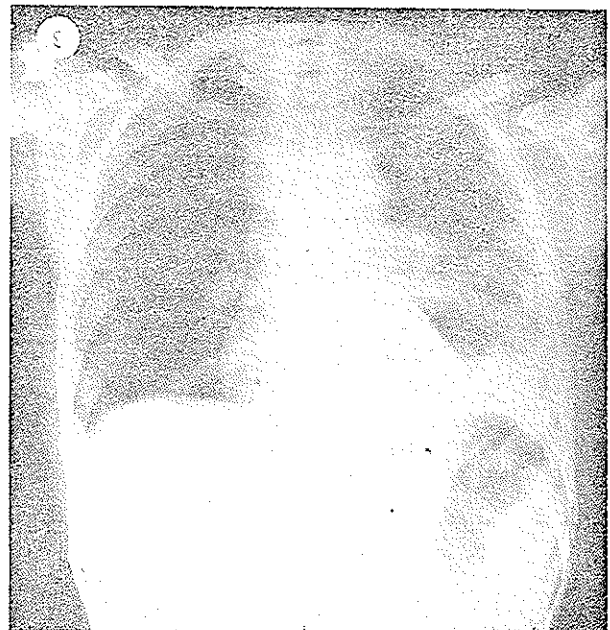
در رادیوگرافی از ریتین علائم پلوریت و پلورزی سینوس

معاینات پاراکلینیک بعدی عبارتست از: تست ساتنوم مثبت (+) ویدال و رایت منفی «کلسیم ۴/۵ اکیوالان، فسفر ۳/۶ میلی گرم در صد میلی لیتر خون، جستجوی B.K. در معاینه پونکسیون شده از کشاله ران منفی بود. بیوپسی از ضایعه استتیت بال ایلیاک راست ضایعات تو بر کولوز را مشخص کرده است. رادیوگرافی‌های تکمیلی از ستون فقرات و جمجمه و سایر استخوانها و ترانزیت روده کوچک و معده و کولون انجام شده که سالم بوده است.



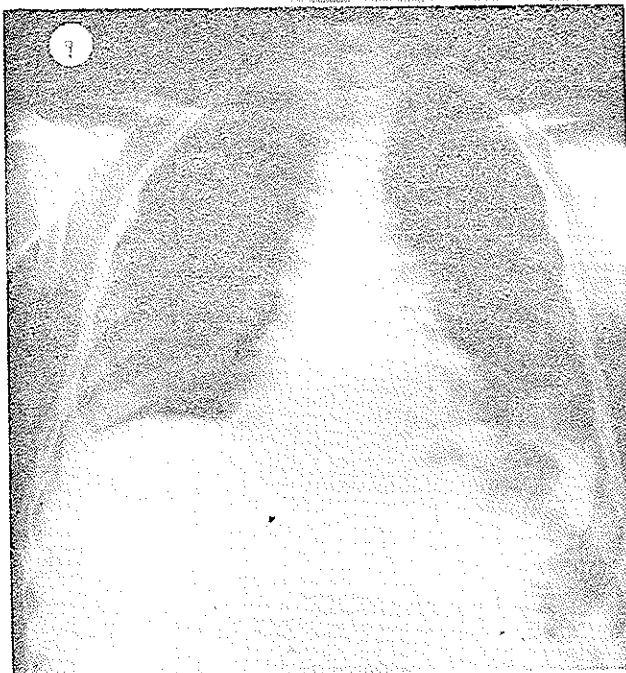
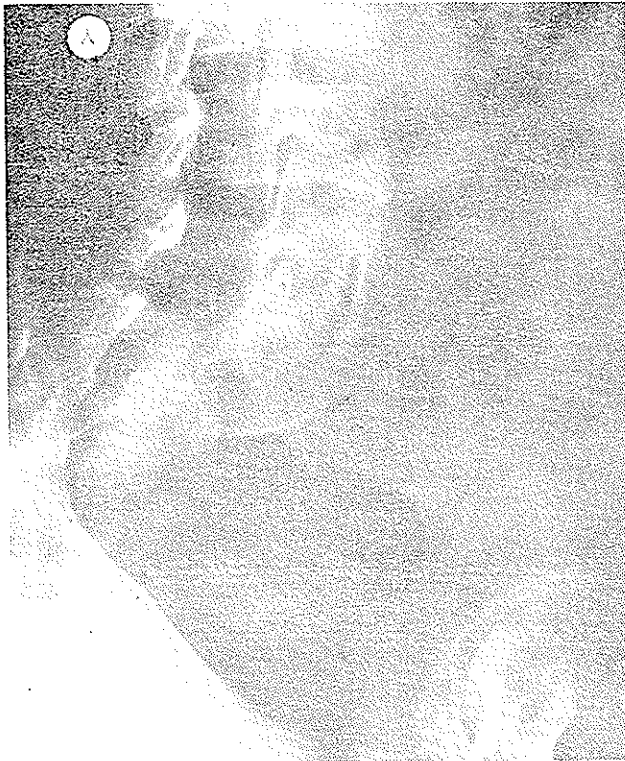
جنبی چپ بایر جستگن وانفیلتراسیون ناف ریہ چپ۔ گزارش گردیده است. بیمار تحت عمل جراحی تورا کو تومی لائرال و دکورتیکاسیون پلورال قرار میگردد و تومفاکسیون در قسمت خلفی تحتانی ریہ چپ با چسبندگی به جدار و ایجاد نکروز مشاهده میشود که تا حدودی برداشته میشود. نتیجه بیوپسی آن توبرکولوز فولیکولر کازئیفیه را نشان میدهد. بیمار تحت درمان توبرکولوز قرار گرفته و مرخص میشود یکسال و نیم بعد بیمار مجدد ابعات زخمهای متعدد ناحیه سچ دست و آرنج چپ و تورم ناحیه فسیه و کشاله ران راست، مراجعه مینماید که باظہار بیمار از چندسہاہ پیش بدون مقدسہ پیداشده و همچنین ناحیہ کمر دردناک است. در رادیوگرافی ریتین باستقایسہ با رادیوگرافی قبلی کہ در تاریخ ۲۹/۴/۴۹ بعمل آمده ضایعات انفیلتره و کندانداسہ پارا ایلر چپ و تیرگی و سایع سینوس جنبی چپ کاملاً از بین رفته و رویہ معرفتہ در ریتین ضایعہ مرضی حاددیده نمیشود و فقط مختصر چسبندگی در سینوس جنبی چپ کہ نتیجہ یا-ورزی قبلی است مشاهده میشود.

رادیوگرافی استخوانهای ساعد چپ کانون روشن نکروتیک و اوستئولیتیک در انتهای خلفی فوقانی استخوان کو بیٹوس نشان میدهد کہ نسوج نرم اطراف آن متورم است و در رادیوگرافی از فقرات کمری در اندام دوسین فقرہ کمری با تصویر کیستیک با حدود نسبتاً اسکروزه و مشخص دیده میشود. رادیو-گرافی لگن خاصرہ طبیعی است ولی تودہ بزرگ تورمسی در نسج نرم اطراف مفصل هانش طرف راست نمایان است کہ نتیجہ آبسہ ناحیہ فسیہ میباشد. تغییرات فوق نتیجہ ضایعات سل استخوانی منتشر گزارش میشود. (کلشہای ۴ و ۵ و ۶)



در تاریخ ۱۱/۱۱/۵۵ آبسہ فسیہ و پشت پونکسیون شدہ مایع رقیق زرد رنگ خارج میشود آبسہ خالصی گردیده و برای کشت و بررسی از نظر B.K. فرستاده میشود و جواب کشت از نظر B.K. مثبت بوده و بیمار تحت درمان ضدسلی قرار میگردد. مورد سوم: خانم ن-ن، ۱۸ سالہ بعلت بزرگی طحال مراجعه نموده و در تاریخ ۱/۱۰/۴۸ در بخش جراحی بستی میگردد. با معاینات کلینیکی و آزمایشات پاراکلینیک تشخیص هیوراسپلننیم بعلت ترسپوسیتوزنی ایدیوپاتیک داده

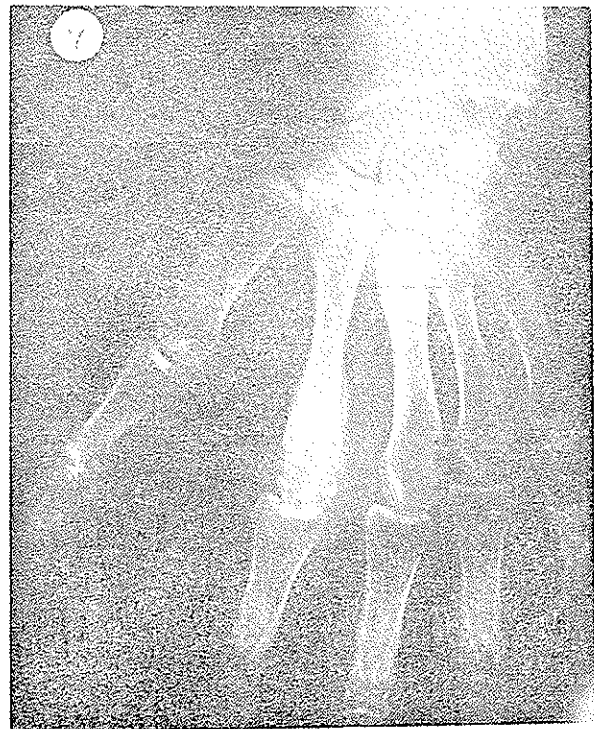آزمایش نخاع طبیعی و از نظر کشت B.K. منفی بوده است. آزمایش ترشح چرک از نظر کشت و آزمایش مستقیم B.K. نشان میدهد و تلقیح بر خرگوش نیز مثبت و نوع باسیل B.K. انسانی بوده است. بیمار تحت درمان ضدسل قرار میگردد و رادیوگرافی مجدد ریتین پس از یکماه و نیم نشان میدهد که گرانولاسیون ربوی بطور واضح جذب شده و ریتین روشن است. بیمار با دستور دارویی ضدسلی مرخص میشود (کایشهای ۹ و ۸ و ۷)



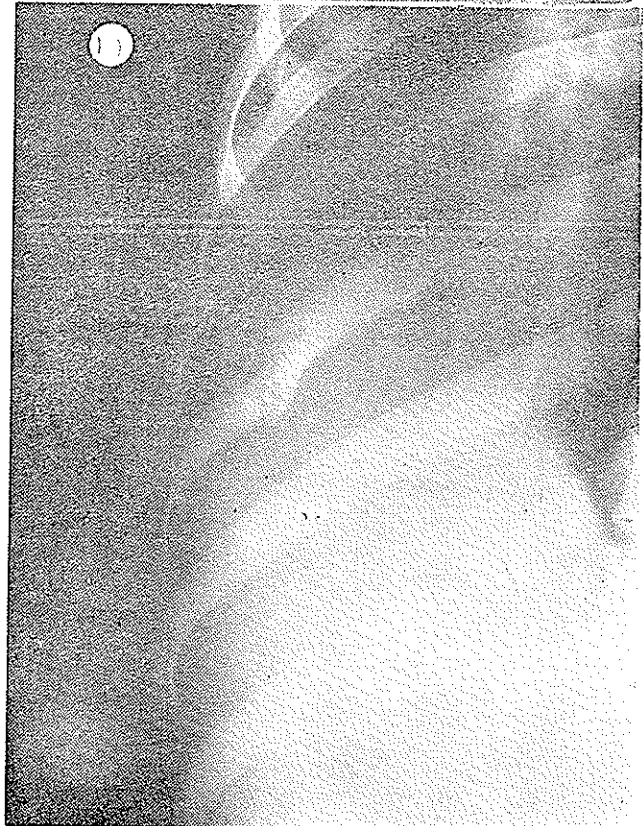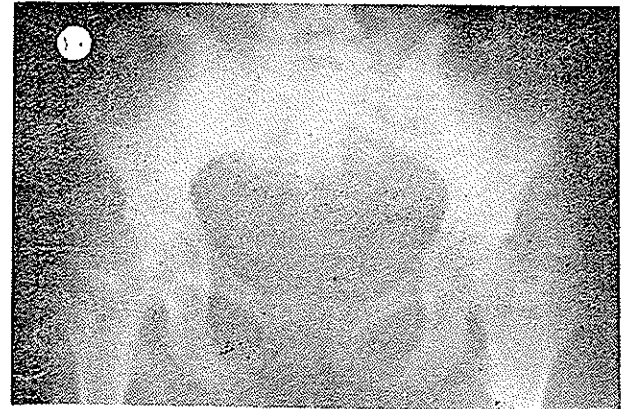
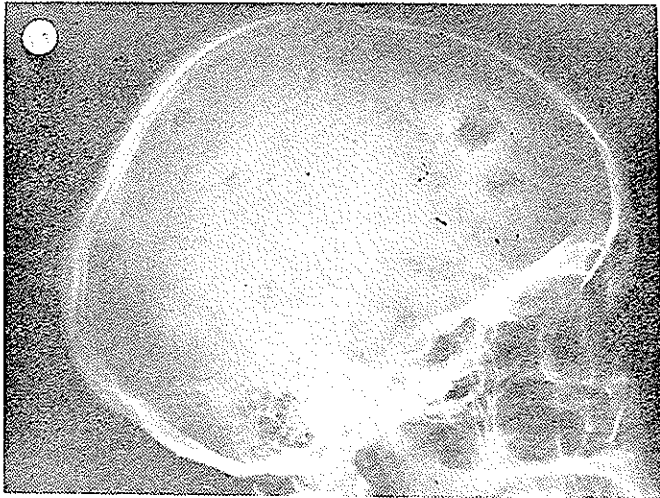
میشود. فرسول و شمارش گلبول سفید ۲۰۰۰ هـ-م و گلوبین ۹ گرم. آلبومین و گلوبولین ۳۰٪ و سیتوز ۷۰٪ و هیپوکرمی داشته سیلان و انعقاد خون طبیعی است. پلاکت خیلی پائین (۳۵ هزار) میباشد. در رادیوگرافی ریه و شکم تیرگی وسیعی در قسمت فوقانی چپ شکم نشان میدهد که مربوط به عظم طحال است. دیافراگمها بعالت فشار داخل شکم بیالارائده شده نقش عروق ریتین اندکی شدیدتر از عادیست و در نسج ریه ضایعه مرضی حاد مشاهده نمیشود.

رادیوگرافی مری با ساده حاجب خوراکی طبیعی است بیمار تحت عمل جراحی اسپلنکتومی قرار میگردد و پس از عمل تعداد پلاکت ۲۲۸۰۰۰ میرسد و بیمار با حال عمومی نسبتاً خوب سرخص میشود. مجدداً در تاریخ ۵۰/۷/۱۷ بعالت تب و آبسه‌های متعدد جلدی در نواحی پشت دست و فسیه و کمر مراجعه نموده و در بیمارستان پهلوی بستری میشود. آبسه‌ها از یکسال قبل ایجاد شده و کم‌کم بزرگ شده‌اند. بیمار تب هم‌میکرده است و در چندروز اخیر مبتلا به دیسفونی شده است.

در معاینه کمونی غدد لنفاوی کوچکی در کشاله رانها وجود دارد و آبسه‌های متعددی روی دست راست و سچ دست چپ و پای راست و پشت ران دیده میشود که دردناک هستند. ته چشم طبیعی است. در رادیوگرافی از دستها دردومین متاکارپ دست راست خوردگی غیر منظم همراه با راکسیون اسکله‌روزه و پریوستیت مشاهده میشود و در استخوان ایلیاک راست کانونهای روشن نکروتیک و اوستئولیتیک که بطرف منصل ساکروایللیاک راست نیز انتشار یافته دیده میشود. در ریتین سرتاسر قلب و ریه را دانه‌های تیره‌ارزنی بطور پراکنده پوشانیده است. تغییرات فوقی نتیجه ضایعات سللی گزارش گردید.



نکروتیک وانهدام استخوانی در استخوان پویس راست مشاهده گردید و در معاینه تکمیلی ضایعات مشابه، دردنده هشتم سمت راست و کانونهای متعدد و اوستئولیتیک در استخوان جمجمه دیده شد و رادیوگرافی ریتین سالم بود. آزمایش ترشح چرکی زخم ناحیه فوقانی داخل ران راست B.K. نشان نداد و از نظر قارچی هم منفی بود (کلیشه‌های ۱۰ و ۱۱ و ۱۲)



تست فری Feri منفی و تست V.D.R.L و نلسون منفی بوده. تست مانتو + + مثبت و آسیب شناسی گانگلیون توبرکولوز را تأیید کرد بیمار آبسه در پشت داشت که باز شد و چرک داخل آن استریل بوده و جدار آبسه نسج توبرکولوزی را نشان میداد. بیمار تحت درمان با استرپتومایسین و ایزونیازید قرار گرفت و ضایعات روبه ترمیم بوده و از بیمارستان برخص گردید.

نتیجه:

سل استخوانی منتشر بیماری نادری است و چهار مورد آن شرح داده شد. دومورد همراه با ضایعات ریوی و دومورد دیگر بدون ضایعه ریوی بوده ولی در تمام موارد آبسه‌های سرد و متعدد مشاهده گردید. برای تشخیص رادیولوژیک باید بفکر بیماری باشیم. در این مقاله از تقسیم بندی Komins تبعیت شده است. توبرکولین تست و کشت مستقیم محتویات آبسه و بیوپسی کمک شایانی به تشخیص مینماید. ضایعات بیشتر در کمر بند شانهای ولگنی و دنده‌ها و جمجمه و فقرات دیده میشود که غالباً همراه با آبسه سرد در نسج بیجا و راست و بشکل ضایعات کوچک نکروتیک و اوستئولیتیک مشهود که اکثر آفرم کیستیک داشته و در اطراف آنها هاله اسکروزه مشاهده میشود.

References:

- 1- J, Boquet, M. et Greze. *Sem. Hop. Paris.*, 13:907_914. 1970.
- 2- Brian T.O, Conner, Oswestry W.M. , *J. bone Joint Surg.* (Brit) 52: 31. 1970.
- 3 - Davidson, and Horowitz . *Amer. J.Med.*, 48: 15,1970
- 4- Stone, D.B. Bonfigliu, M. *Arch Intern. Med.*, 112; 491,1963
- 5- MM. L . Texier M . Geniaux . Un cas Granulome multiple cutané et osseux granome eosinophile, tuberculose a foyers multiple, Reunion de Bordeaux, Séance du 14 Decembre 1968. 215- 216
- 6- Walker, G.F. *Brit, Med.J.*, 19:123, 1968.