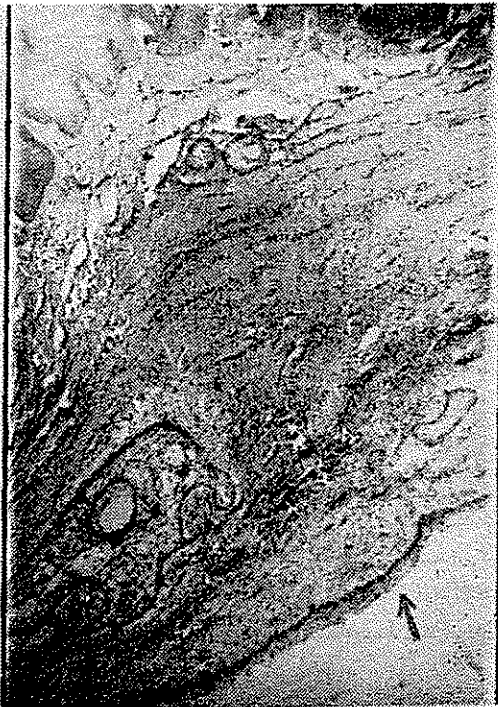



شکل ۳ - عکس نمونه ارسالی .

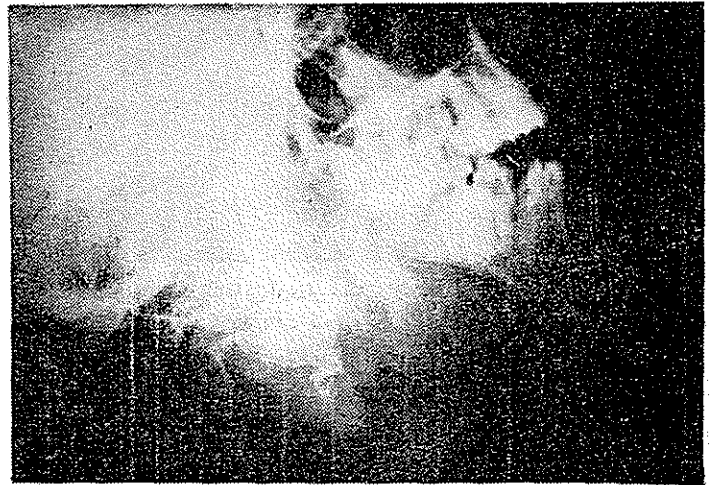
قبل از عکسبرداری قطعاتی از نواحی مختلف بافت اخیر جیت مقاطع میکروسکوپی برداشت گردیده بنا بر این بافت کوچکتر از ابعاد اصلی می باشد. در قسمت مرکز حفره تو خالی و جدار روپیم خوابیده آن مشهود است.

نمای میکروسکوپی - در مطالعه میکروسکوپی در برش های متعدد پوشش مخاطی مالبیگی ملاحظه میگردد که دارای نمای نسبتا طبیعی است. بافت همبند زیر مخاط خیز دار و پررنگ بوده و ارتشاح سلولهای آماسی تک هسته بطور پراکنده در آن مشاهده میگردد. در لایه های عمقی تر بافت متراکم تر گشته و در بعضی نواحی در لایه آن پرولیفیر - اسیونی از بافت اپی تلیالی جلب نظر میکند. در جهت مرکز بافت ساختمان حفره بی دیده میشود که لایه طبق اپیتلیالی (در اکثر نواحی تنها از چند لایه سلولی) اطراف آنرا احاطه مینماید (شکل ۴) و در بعضی از مناطق با مشاهده افزایش ضخامت واضح در لایه اپی تلیالی،

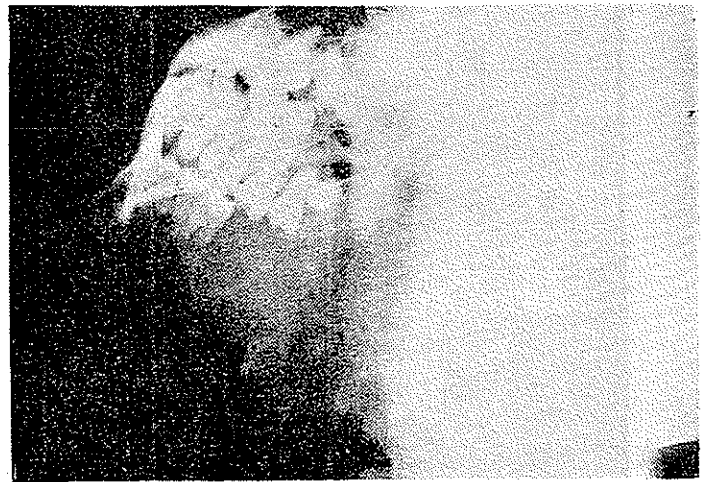

شکل ۴ - با درشتنمایی ضعیف در قسمت گوشه راست بالا با پوشش مخاطی و در گوشه چپ پایین جدار کیست (فلش) مشاهده می گردد .

قسمت بزرگی از شاخه صعودی و افقی فک اسفل طرف چپ را فرا گرفته است و تخریب و از بین رفتن بسافت استخوانی بطور منتشر در آن ملاحظه گردید بطوریکه حدود تحتانی فک پایین تقریبا محو گردیده بود . دندانهای آسیای هفتم و هشتم در این طرف وجود نداشتند (شکل های ۲ و ۱) .



شکل ۱ - رادیوگرافی طرفی از فک که از بین رفتگی نیمه طرف چپ فک پایین را بخوبی نشان می دهد .



شکل ۲ - نوار ظریف رادیوگرافیک که نشانه حدود تحتانی فک می باشد بتدریج در جیت خلفی بکلی محو گردیده است .

پس از اقدامات لازم اولیه بیمار از طریق خارج دهانی

تحت عمل جراحی قرار گرفت و ضایعه برداشته شد .

توصیف ماکروسکوپی - بافت ارسالی شامل سه قطعه بزرگ

و کوچک میباشد که قطعه بزرگتر با ابعاد $6 \times 5 \times 12$ سانتیمتر

بارنگ قهوه ای تیره و سطح خارجی زردا فلش در برش

بافت ارسالی یک دندان پرمولر و یک دندان مولر وجود دارد.

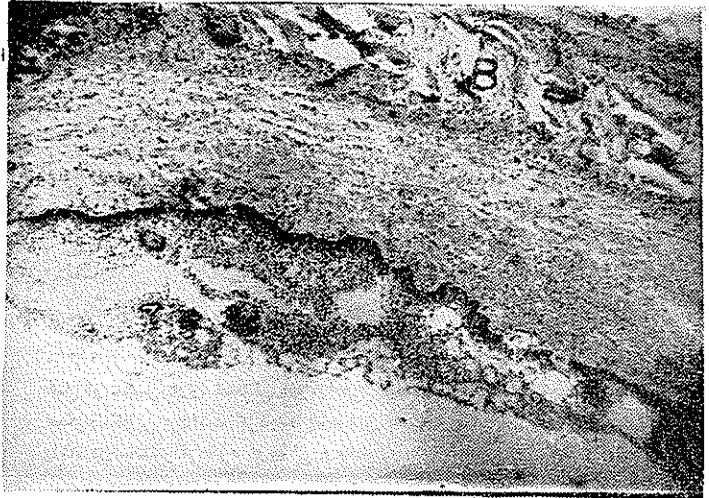
قوام بافت نرم و بخصوص قسمت داخلی حالت ژلاتینی دارد که

اطراف محافظه تو خالی را احاطه مینماید (شکل ۳) قسمت محیطی

کمی سخت تر و بنظر میرسد نسج استخوانی در آن وجود داشته

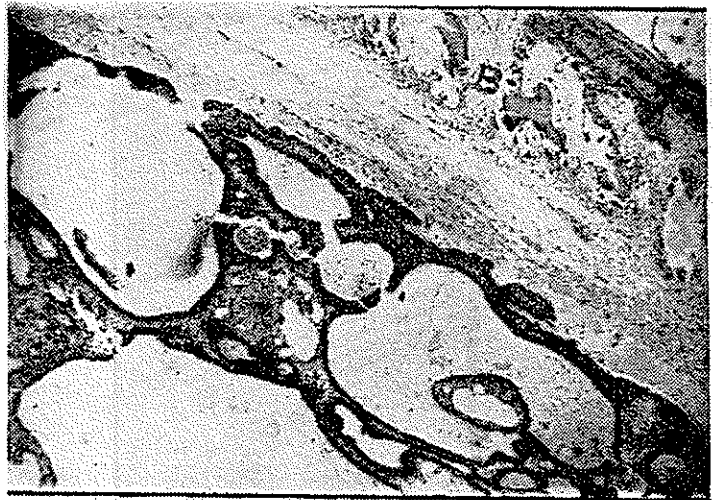باشد .

بفعالیت پرولیفراتیو سلولهای اپی تلیالی جدار پی بسرده میشود (شکل ۵). در نواحی دیگر نوارها و شبکه‌هایی از سلولهای



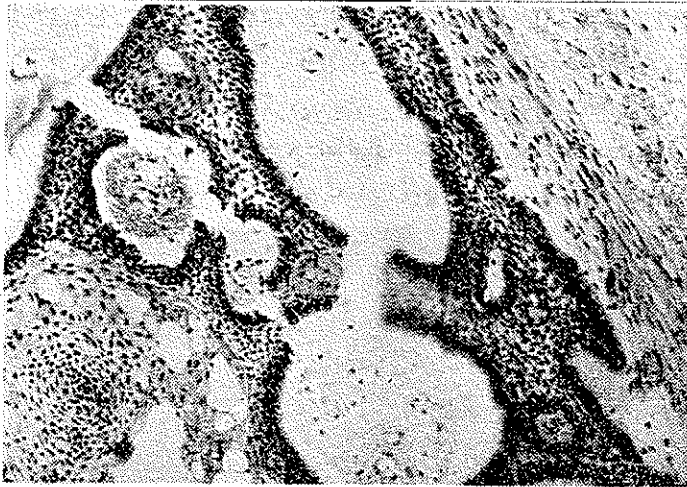شکل ۵ - با درشتنمایی متوسط ملاحظه می‌شود که جدار کیست ضخیم و پررنگ شده و علامت پرولیفراسیون در طبقه بازال بخوبی مشهود است. در قسمت محیطی به بافت فیبروی متراکم و به قطعات و تیغه‌های استخوانی (B) در حال تخریب برخورد می‌گردد.

اپی تلیالی منظره نئوپلازیک را آشکار می‌سازد که در آن نواحی لایه خارجی از یک ردیف سلولهای ستونی با هسته متراکم در کنار یکدیگر قرار داشته و سلولهای داخل لایه اخیر با وجود فواصل بیشتر از یکدیگر طرح رتیکولوم ستاره‌یی را بخاطر می‌آورد (شکل ۶).

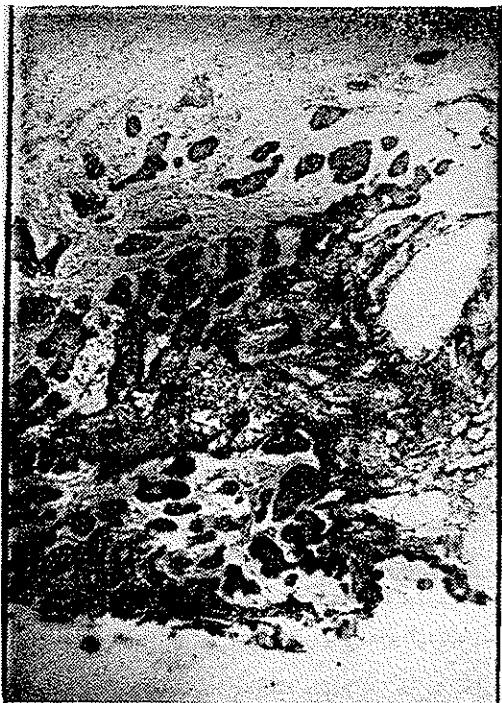

شکل ۶ - با همان درشتنمایی فعالیت نئوپلازیک جدار کیست در سایر مناطق مشاهده می‌شود. سلولهای نئوفرمه بصورت نوارها، تیغه‌ها و صفحات سلولی طرح مشبک (Plexiform) بخود گرفته‌اند. مجدداً در لایه خارجی بقایای قطعات استخوانی (B) در حال تخریب وجود دارد.

در یک ناحیه تهاجم سلولهای نئوپلازیک بیافت همبند اطراف نمای توده‌های متراکم با طرح سلولهای بازال را نشان میدهد.



شکل ۷ - با درشتنمایی قوی تر قسمتی از شکل (۶) نشان داده شده است. بطوریکه ملاحظه می‌گردد بافت نئوفرمه از دو نوع سلول تشکیل شده است که یکدسته در قسمت خارج و بصورت لایه‌یی از سلولهای هیپرکروماتیک در کنار یکدیگر قرار گرفته و تشکیل لایه واضحی را می‌دهند و دسته دیگر در داخل لایه اخیر قرار داشته تراکم آنها کمتر و نمای رتیکولوم ستاره‌یی را بخاطر می‌آورند.



شکل ۸ - در نواحی دیگر از لایه منته جدار کیست اثری نیست و سلولهای نئوپلازیک بصورت توده‌های متعدد از سلولهای بازالونید، بافت همبند اطراف را مورد تهاجم قرار داده‌اند. (رنگ آمیزی تمام مقاطع باهما توکیلین انوزین است و در آزمایشگاه آسیب شناسی دهان تهیه گردیده است).

بحث

ابتدای یکی از شاگردان مالا سه بنام گالیپ (Galippe) متوجه پتانسیل لایه اپی تلیالی کیستهای دانتی ژور (دندانی) گردید و سپس با گذشت زمان محققان دیگر نیز پدیده اخیر را تأیید نمودند بطوریکه بعداً Kane ادعا نمود که تقریباً ۳۳ درصد از مسوارد

مطابقت دارد [۷].

سایر کیستهای ادنتوژنیک از قبیل کیستهای رادیکولر و پریدنتال از نظر تغییرات نئوپلازیک چندان اهمیتی ندارد و تا بحال چهار مورد آمیلو بلاستوم بر خاسته از کیست رادیکولر گزارش شده که همگی آنها پس از سن ۴۵ بوده اند.

خلاصه و نتیجه

کیست فولیکولر بیشتر در دهه دوم و سوم زندگی بروز می کند و طبق بررسی محققان متعدد در حدود یک سوم از موارد ضایعات آمیلو بلاستومی از جدار کیست فولیکولر یا بقایای اپی تلیالی دندانهای نهفته بخصوص آسیای سوم پایین یا نیش بالا بر می خیزد. همچنین طبق مطالعات مؤلفان مختلف کاهش ضایعات آمیلو بلاستیک را پس از این سنین به بالغ شدن اپی تلیم ادنتوژنیک و تبدیل آن به اپی تلیوم سنگفرشی عظیم نسبت می دهند. بنابراین فعالیت نئوپلاستیک اپی تلیم ادنتوژنیک جدار کیست فولیکولر در سنین کمتر از ۳۰ سال بر مراتب بیشتر از فعالیت اپی تلیم سنگفرشی در افراد مسن تر می باشد [۶ و ۱۰] و چنانچه اپی تلیم اخیر فعالیت نئوپلاستیک پیدا کند احتمالاً بطرف آنابلازی پیشرفته که در موارد نادر به پیدایش اپی تلیوما اسپینوسلولر در جدار کیست فولیکولر منتهی میگردد. از طرف دیگر بروز آمیلو بلاستوما در جدار کیستهای رادیکولر بسیار نادر و دلالت بر امکان پتانسیل ضعیف این نوع کیستها دارد. بنابراین کیستهای فولیکولر، دندانهای نهفته و ادنتومها از نظر پتانسیل فعالیت نئوپلاستیک اهمیت خاص دارند و تمایل جهت پرولیفراسیون سلولهای ادنتوژنیک و احتمال بروز یک ضایعه تومورال مخرب در چنین ضایعاتی بخصوص نزد افراد کمتر از ۳۰ سال نادر نمی باشد. بدین جهت بافت برداشته شده هر چه زودتر بایستی توسط پاتولوژیست مورد مطالعه قرار گیرد و در صورت وجود توده سلولهای اپی تلیالی ادنتوژنیک بیمار بایستی مدتی تحت نظر باشد زیرا مادامیکه سلولهای با خاصیت فعالیت نئوپلاستیک در فک وجود دارد، احتمال بروز مجدد ضایعه مربوطه را نمی توان مرتفع شده دانست.

به چگونگی پیدایش آمیلو بلاستوما با منشاء غیر از کیست فولیکولر در افراد مسن هنوز بدستی پی برده نشده است.

یک مورد آمیلو بلاستوما با منشاء کیست فولیکولر در سمت چپ فک پایین پسر بچه ۱۷ ساله در متن مقاله معرفی شده است.

آمیلو بلاستوم در نتیجه فعالیت نئوپلازیک سلولهای اپی تلیالی جدار کیست فولیکولر بوجود می آید [۸ و ۳ و ۱۰]. گورلن (Gorlin) نظر داده است که اصولاً بعید بنظر می رسد آمیلو بلاستوم از جدار کیست فاقد پتانسیل نئوپلازیک منشاء گیرد [۵].

آمیلو بلاستوم با منشاء کیست پریموردیال آسیای سوم فک پایین توسط Goldman گزارش شده است. بطور کلی از آنجا یک کیستهای فولیکولر از اپی تلیوم فولیکولر دندانهای سر چشمه میگیرند آمیلو بلاستومهای همراه با دندانهای نهفته نیز جزء تومورهای بر خاسته از جدار کیست فولیکولر محسوب شده اند.

بر نیه (Bernier) معتقد است حتی اگر آثار کیستیک شدن همراه با این نوع دندانها وجود نداشته باشد معذک پتانسیل نئوپلازیک و تشکیل آمیلو بلاستوم در آنها وجود دارد [۹ و ۲ و ۱]. Bernick تمام کیستهای با منشاء دندانسی (دانتی ژور) گزارش شده از سال ۱۹۰۰ تا ۱۹۴۹ را از نظر سن، محل و طول مدت علائم مورد بررسی قرار داد و معلوم شد که این کیستها اکثراً در دهه دوم دوران زندگی بروز میکنند و در دهه های بعدی با پیشرفت سن از موارد آن تدریجاً کاسته می شود و نیز متوجه شد که ناحیه آسیای فک پایین در درجه دوم ناحیه نیش بالا بیش از نواحی دیگر دندانها بدین عارضه دچار می گردند [۵ و ۴].

استانلی و کروگ و پانکوک (Pannkuk, Krogh, Stanley) ضمن مطالعه و گزارش ۷۰ مورد فولیکولهای آسیای سوم متوجه شدند که اپی تلیوم ادنتوژنیک در هر دو لایه کیست وجود دارد و این بقایای اپی تلیالی پس از سن ۲۶ سال دیگر بچشم نمی خوردند [۴].

ظاهراً پس از تکمیل عمل میناسازی، لایه آمیلو بلاستیک بتدریج دچار تغییرات دژنراتیو شده و بالاخره به اپی تلیوم سنگفرشی تبدیل می گردد. یافته های فوق بدین ترتیب کاهش موارد آمیلو بلاستوم را بعد از سن ۳۰ سالگی بخوبی توجیه می نماید.

دیو و استانلی (Diehl, Stanley) در مطالعه و بررسی ۶۴۱ مورد آمیلو بلاستوم متوجه شدند که ۱۰۸ مورد آنها بطور قطع با دندان نهفته یا کیست فولیکولر همراه بوده اند که از این تعداد ۷۳ مورد در فک پایین، ۲۷ مورد در فک بالا و محل هشت مورد دیگر بطور وضوح مشخص نشده است. سن متوسط بیماران در حدود ۲۰ تا ۲۱ و حداکثر حالات مورد مطالعه بین ۱۰ تا ۲۹ سالگی بوده که پس از آن کاهش واضحی وجود داشته است [۵].

این مطالعات با نتایج بررسی والدرون و اسمال (Waldron, Small) که روی ۱۰۳۶ مورد آمیلو بلاستوم انجام داده اند تقریباً

REFERENCES:

- 1 - Bernier, Joseph L., Tumors of the Odontogenic Apparatus and Jaws Armed Forces Institute of Pathology, 521 Washington, D C., 1960.
- 2 - Bernier, Joseph L., The Management of Oral Disease. The C.V. Mosby Company 30, St. Louis, 1955
- 3 - Gorlin, Robert G., Chaudhry, Anand P., and Pindborg, Jens I., *Cancer* 14: 1, 1961
- 4 - Stanley, H., Krogh, H., and Pannkuk., *Oral Surg., Oral Med., and Oral Path.*, 19: 128, 1965.
- 5 - Stanley, H. R and Diehl, D. L., *Oral Surg., Oral Med., and Oral Path.*, 20: 260-268, 1965.
- 6 - Small, G., Lattner C., and Waldron, C., *J. Oral Surg.* 16: 231-235, 1968.
- 7 - Small, I. and Waldron, C., *Oral Surg., Oral Med., and Oral Path.* 8: 281, 1955.
- 8 - Shafer, William G., Hine Maynard K., and Levy Barret M. A Textbook of Oral Pathology. 218., W. B. Saunders Co., Phila., & London, 1968
- 9 - Tiecke, Richard W., Oral Pathology. The Blakiston Div. McGraw-Hill Bk. Co., 216-692. Toronto, Sydney, London, 1965.
- 10 - Thoma's Oral Pathology, By Robert J. Gorlin and Henry, M. Goldman The C.V. Mosby Co., 490, St. Louis, 1970