

معرفی یک نوع جدید از موزائیسیم در سندروم کلاین فلتر

دکتر ابوالقاسم پیرنیا* دکتر فردریک علیین*

خلاصه : بیمار بیست ساله‌ای است که بعلت بزرگی پستان‌ها و هیپوگنادیسم به بیمارستان مراجعه کرده است .

سیر بیماری بطرف پیشرفت بوده و هیچگونه سابقه خانوادگی هم نداشته است .
اسمیردهان کروماتین منفی بوده است و کشت لکوسیت‌های خون دو دسته سلول مختلف را نشان داده است (XO و XXY) . مقدار ترشح ۱۷ کتوستروئید ادرار ۵ میلی گرم در ۲۴ ساعت و ترشح ادراری گونادوتروپین ۴۰ واحد موش در ۲۴ ساعت بوده است .

بیماری که شرح حال آن از نظر خوانندگان گراسی میگذرد در تاریخ ۴۸/۴/۷ به عنوان اولین مورد از یک نوع جدید موزائیسیم سندرم کلاین فلتر در کنفرانس هفتگی بیمارستان پهلوی از بخش طبی ه معرفی شد .

شرح حال بیمار: ع- و جوانی است . ۲ ساله مجرد ، اهل و ساکن تهران ، شغل محصل که بعلت بزرگی پستانها ، عدم رشد بیضه ها و آلت تناسلی برای اولین بار به بیمارستان مراجعه و در بخش طبی ه بیمارستان پهلوی بستری گردید .

تاریخچه و شرح حال کنونی بیماری: طبق اظهار بیمار از شانزده سالگی متوجه بزرگی غیرطبیعی پستانهای خود شده و اطرافیان بیمار نیز متوجه بزرگی پستانهای وی بودند و در حدود دو سال است که بیمار از کوچکی بیضه ها و عدم رشد مو

* - گروه بیماریهای داخلی دانشکده پزشکی - دانشگاه تهران .

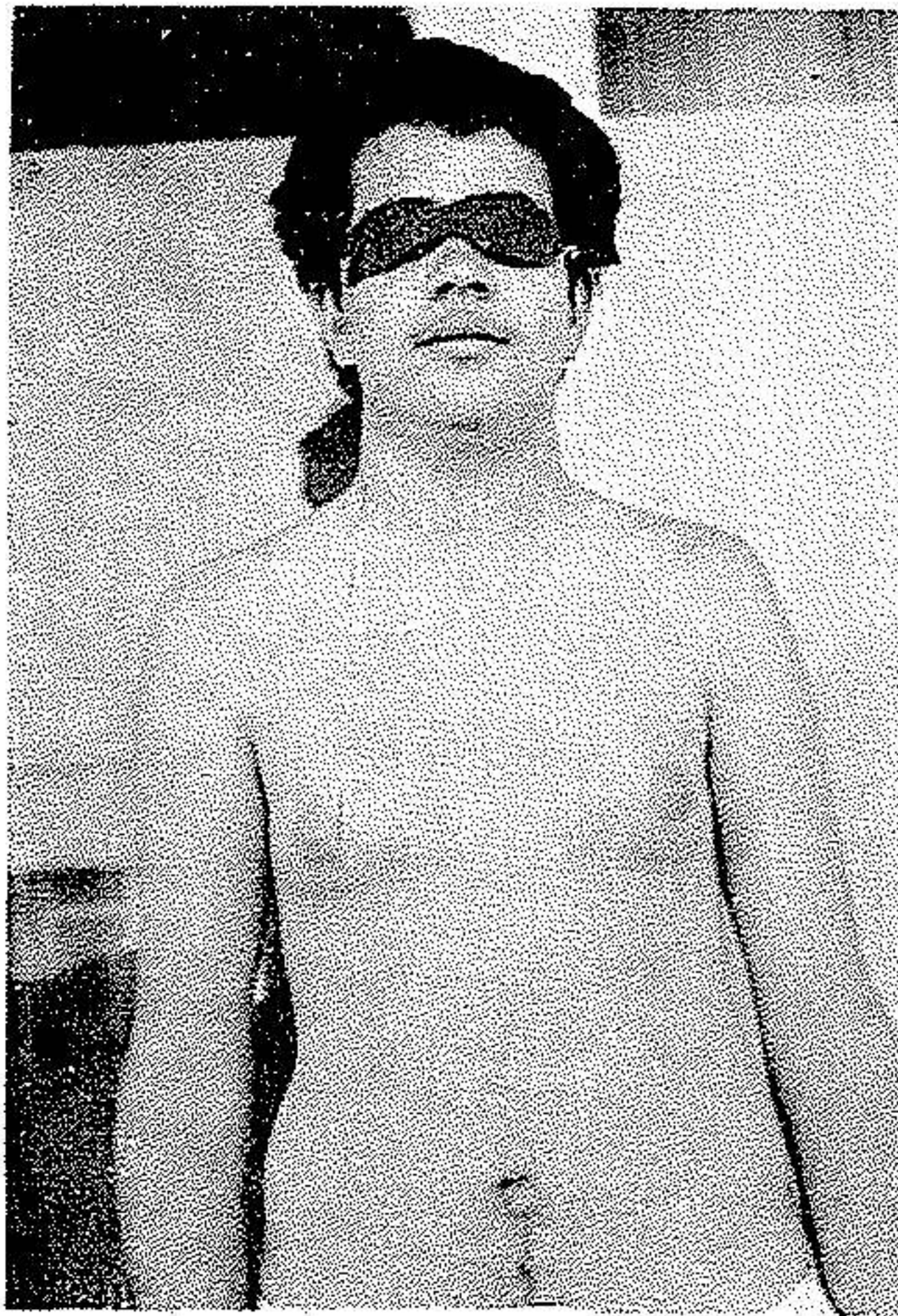
Downloaded from jstnar.iut.ac.ir on 2025-02-15

در صورت وسینه نیز شکایت دارد. با مراجعه به اطباء مختلف تحت درمان با داروهای که هورمون بودن آنها را ذکر میکنند قرار میگیرد که مؤثر واقع نشده و فقط اظهار میدارد که در اثر همین داروها وزن بیمار کاسته شده است.

سابقه شخصی: از بیماریهای دوران کودکی چیزی را بخاطر ندارد. مادر و پدر بیمار نیز منکر ابتلای وی به اوریون ویا هر گونه ورم بیضه میباشند.

سابقه فامیلی: پدر و مادر بیمار در قید حیات و سالم میباشند، بیمار دارای یک برادر سن تر از خود میباشد که ازدواج کرده و دارای یک فرزند میباشد. پدر و مادر بیمار هیچگونه قرابت خونی و فامیلی ندارند.

آزمایش فیزیکی: بیماری است بارشد کافی که خوب تغذیه شده و دستورات



شکل شماره ۱

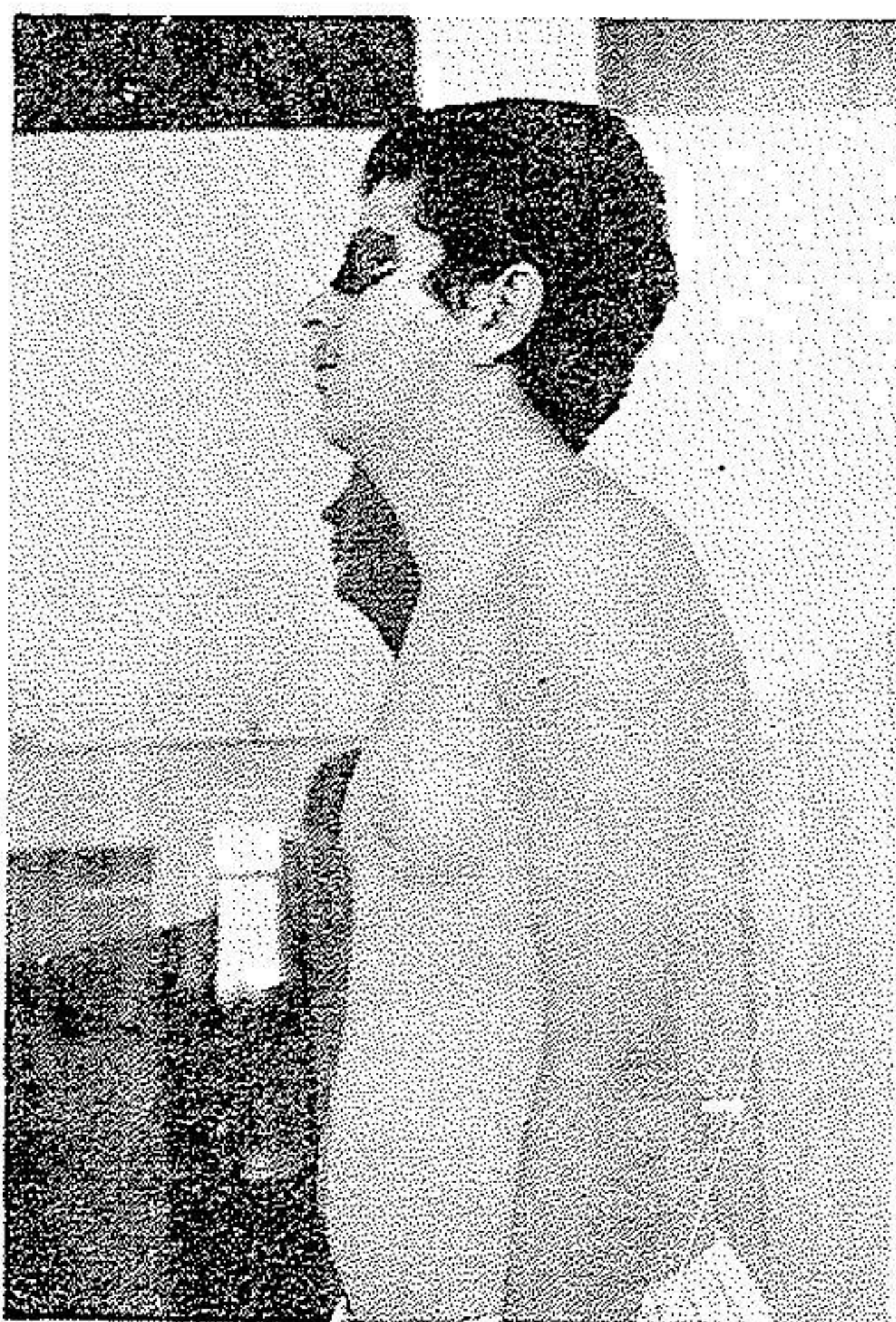
را بخوبی اجرا میکنند و در حالت ناراحتی حاد نمیباشد. قد بیمار ۱۷ سانتیمتر و وزن ۷۶ کیلوگرم، فاصله دودست (Span) در حدود طبیعی، رنگ پوست بیمار سفید و در روی پوست سینه، صورت و اندامها موئی مشاهده نشد (شکل شماره ۱) موهای دستگاہ تناسلی نیز کم پشت و شکل موهای زهار زنانه است. فشارخون بیمار ۱۲۰/۸۰ میلیمتر جیوه، درجه حرارت ۳۷ درجه سانتیگراد و تعداد تنفس ۱۸ در دقیقه است.

معاینه سر: نورموسفال،

اندازه و شکل مردمک و حرکات کره چشم طبیعی و ته چشم هیچگونه تغییرات غیر

طبیعی را نشان نمیدهد. رنگ لبها و مخاط دهان و دندانها طبیعی و در معاینه گردن نیز نکته مرضی مشهود نبود.

معاینه قفسه صدری : پستانها بزرگتر از طبیعی ، کمی دردناک و درهاله دور پستان نیز کمی قرمزی وجود داشت . شکل و اندازه قفسه صدری طبیعی و در مناظره ، لمس ، دق و سمع قلب و ریه نکته مرضی وجود نداشت . چربی زیر پوست در ناحیه قفسه صدری بیش از طبیعی و در ناحیه زیر بغلی نیز رشد موها کم بود .



شکل شماره ۲

شکم در لمس نرم و چربی زیر پوست افزایش یافته (شکل شماره ۲) کبد و طحال نیز طبیعی بودند .

دستگاه لنفاوی : در کشاله ران ، زیر بغل و گردن آدنوپاتی وجود نداشت .

دستگاه ادراری و تناسلی : در معاینه لژرنال نکته مرضی حس نشد و ناراحتی ادراری نیز وجود نداشت. بیضه ها آتروفیه و سفت و لگن خاصره نیز فرم زنانه را داشت (شکل شماره ۳) در توشه رکتال

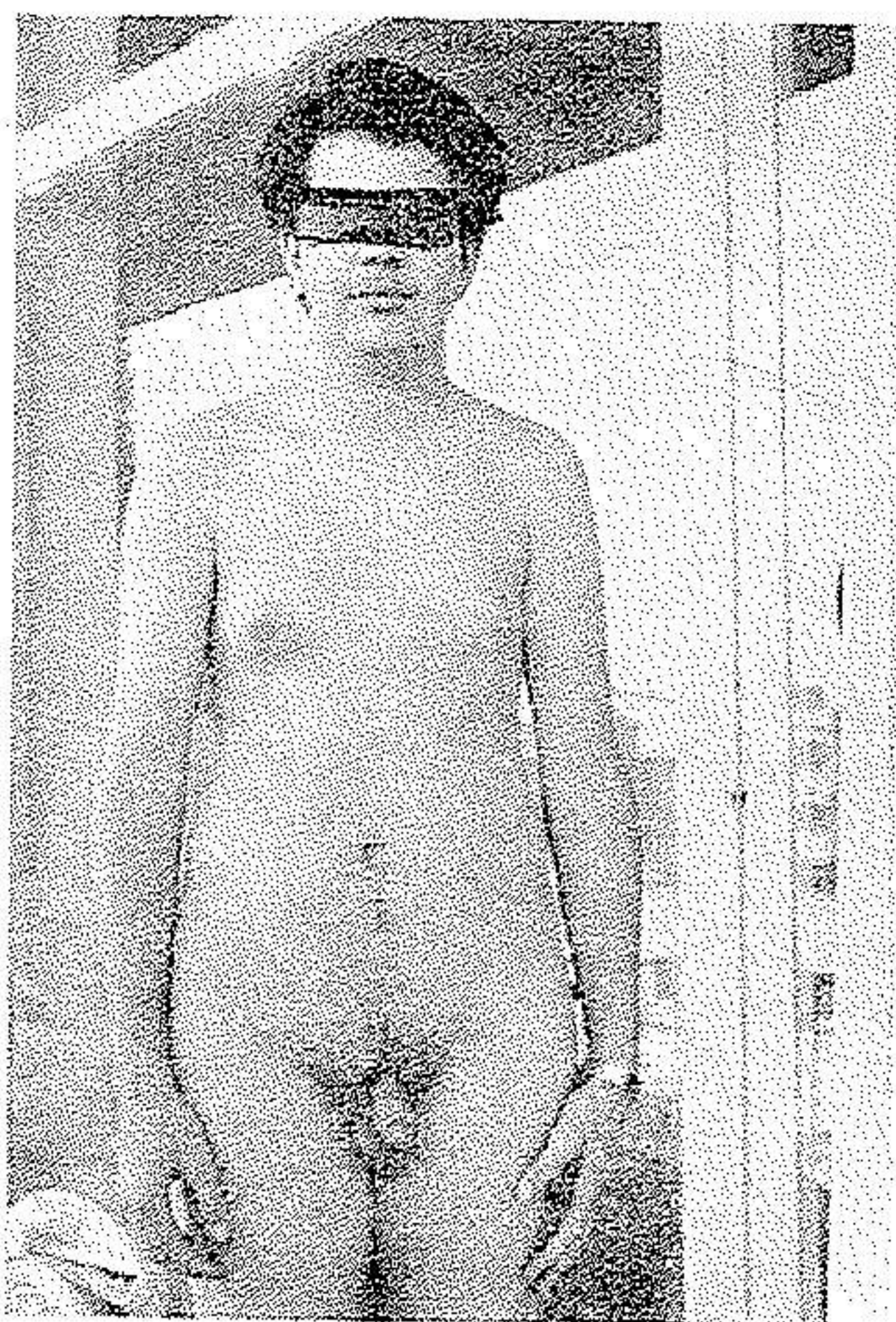
پرستات از نظر حجم کوچکتر و از نظر قوام سخت تر از طبیعی بود

سطح خلفی بدن و اندامها : معاینه ستون فقرات و سطح خلفی بدن و دست و پاها طبیعی بودند ولی در قسمت ران چربی بیش از حد معمول بنظر میرسید .

دستگاه عصبی : رفلکسهای وتری و پوستی و شکمی طبیعی و هیچ گونه ضایعه عصبی مشاهده نشد فقط بیمار از کمی حافظه شکایت داشت .

آزمایشات پاراکلینیکی

۱- آزمایشهای خونی : شمارش گلبولی و فرمول لکوسیتز ، مقدار هموگلوبین



شکل شماره ۲

و سرعت سدیمانتاسیون در حدود طبیعی بود . در تستهای کبدی اختلالی دیده نشد ، واسرسن و V.D.R.L منفی و مقدار اوره خون ۳۲/۰ گرم در لیتر . الکتروفورز سرم خون در حدود طبیعی ، مقدار پروتئین خون ۷/۵ گرم درصد میلی لیتر از سرم با ۳۰٪ آلبومین و ۱۸٪ گاما گلوبولین ، آزمایش جذب ید رادیوآکتیو در دو ساعت اول ۱۸٪ و در ۲ ساعت بعد ۵٪ بود .

۲ - آزمایشهای ادراری :

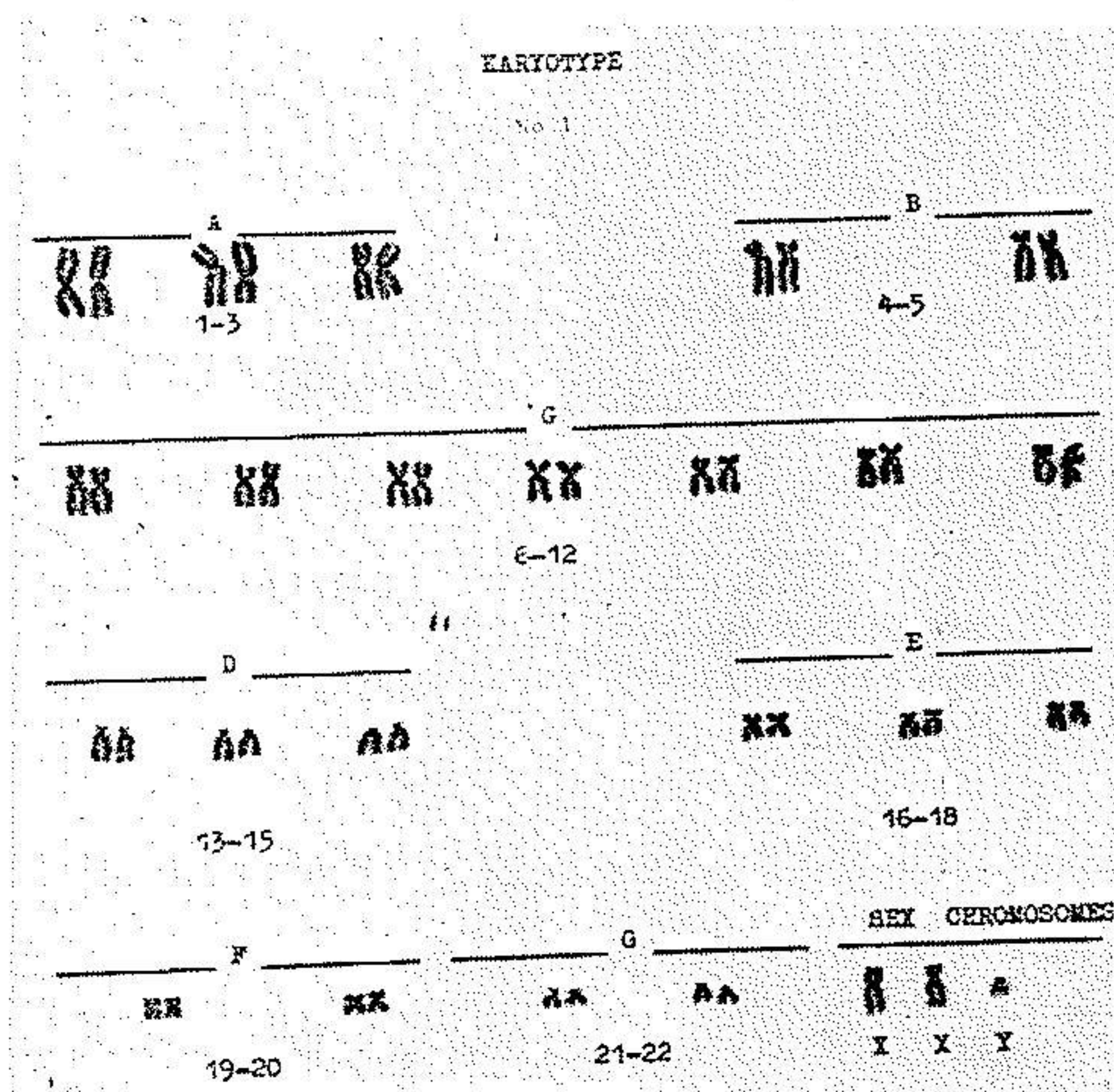
آزمایش کامل ادرار در حدود

طبیعی و مقدار ادرار ۲۴ ساعته مابین ۱۲۰۰ الی ۱۶۰۰ سانتیمتر مکعب در حال نوسان بود . مقدار دفع ۱۷ کتوستروئیدها در ادرار ۲۴ ساعته ۸/۵ میلی گرم بود . آزمایش بوفومنی و مقدار دفع گونادوتروپین ها (F.S.H) که در دو نوبت بعمل آمد ۵ الی ۵ واحد موش بود (مقدار طبیعی آن در ادرار ۲۴ ساعته مرد ۵ الی ۳۰ واحد موش میباشد) از بیمار در دفعات مکرر معاینه اسپرم بعمل آمد که نتیجه هر بار منفی بود ، بدین معنی که در مایع اسپرم که کمتر از نیم سانتیمتر مکعب بود هیچگونه اسپرماتوزوئید زنده یا مرده دیده نشد .

۳ - آزمایش سکس کروماتین : از مخاط دهان بیمار در دو نوبت آزمایش

سکس کروماتین بعمل آمد که نتیجه دفعه اول سکس کروماتین منفی و در نوبت دوم نیز اکثریت سلولها از نظر سکس کروماتین منفی و فقط تعداد کمی مثبت بودند.

۴- مطالعه کروموزومهای جنسی : از خون محیطی در دو مرکز مختلف علمی (آزمایشگاه شیمی پاتولوژی دانشکده پزشکی و آزمایشگاه آسیب شناسی تاج پهلوی) جهت مطالعه کروموزومهای جنسی کشت سلول بعمل آمد که پس از مطالعه بافتو- میکروسکپ نتیجه در عکسهای شماره ۴ و ۵ بطور واضح دیده میشود.

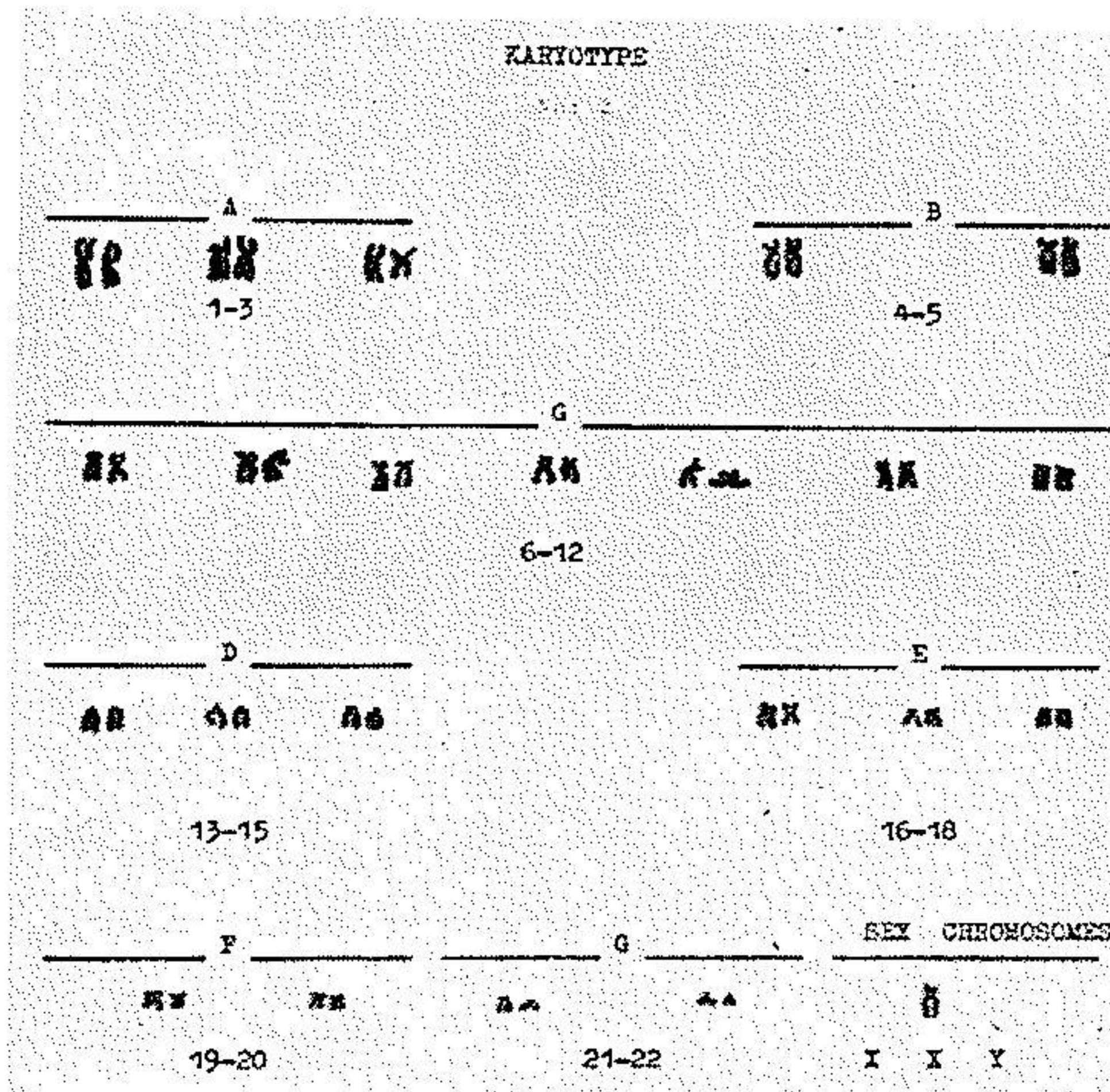


شکل شماره ۴

در شکل شماره ۴ تعداد کروموزومها ۴۷ عدد و کروموزومهای جنسی Sex (Chromosomes) بصورت XXY که علامت خاص و مرضی سندرم کلاسیک کلاین فلتز است میباشد ولی در شکل شماره ۵ تعداد کروموزومها ۴۶ عدد و کروموزوم جنسی

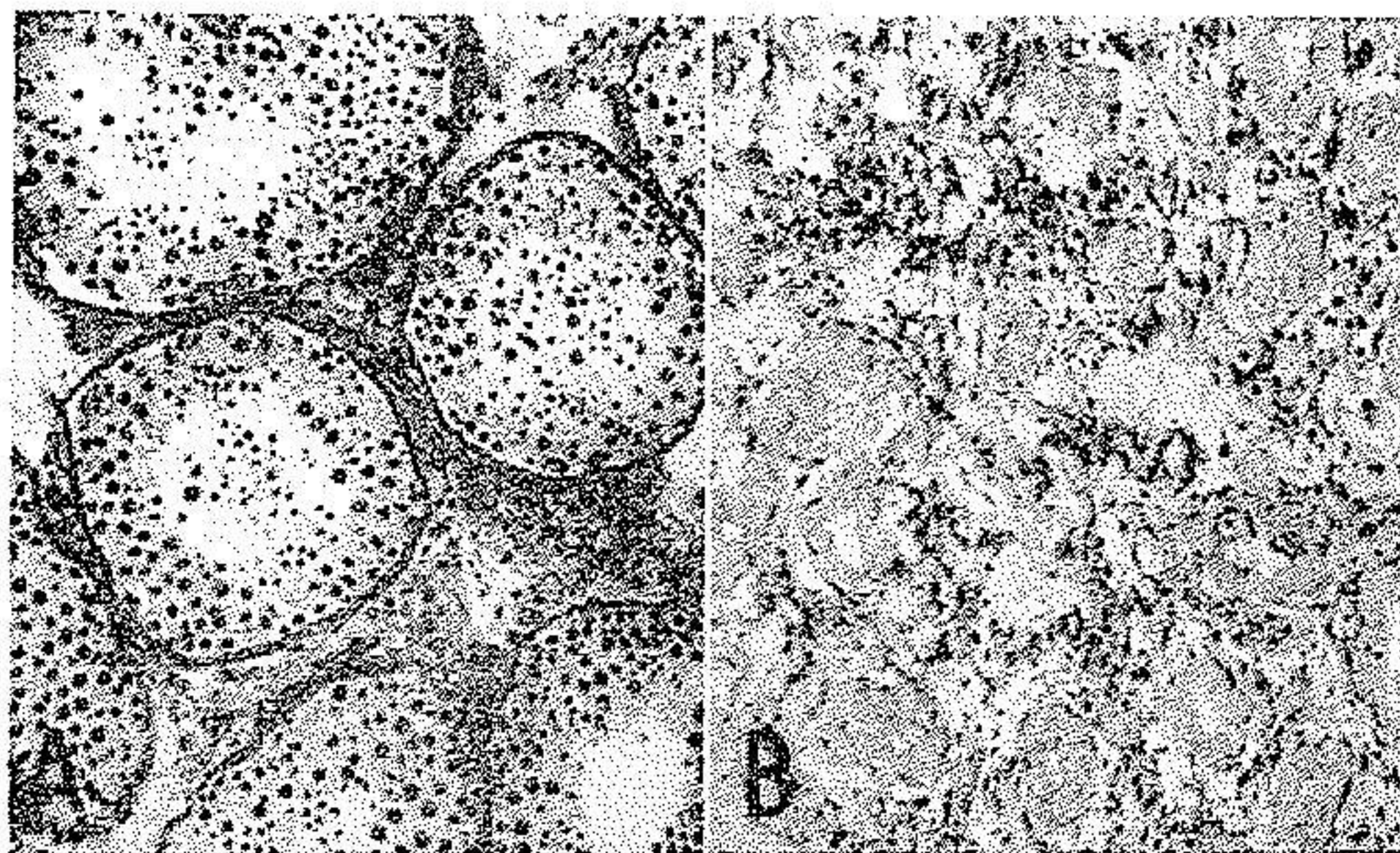
بصورت XO میباشد و در بیمار ما این دو نوع کاریوتیپ تقریباً به تعداد مساوی مشاهده شد.

این نوع تغییرات یعنی وجود دو نوع کاریوتیپ دلیل وجود نوع موزائیسیم سندرم کلاین فلتر میباشد بدین جهت بیمار ما از نظر کاریوتیپ $47 - 48$ و از نظر موزائیسیم سکس کروموزوم XXY/XO میباشد.



۵ - بیوپسی بیضه - از بیضه بیمار قطعه‌ای به قطر یک سانتیمتر جهت مطالعه و آزمایش میکروسکوپی برداشته شد که شرح ریزینی آن بشرح ذیل میباشد. در آزمایش میکروسکوپی نمونه ارسالی ساختمان بافت بیضه دیده میشود که لوله‌ها آتروفیه و دارای غشاء هیالینیزه میباشد. در داخل مجاری سمی نیفر بغیر از عناصر سرتولی عناصر دیگر دال بر تکامل دودمان سمینال مشاهده نمیگردد. در فاصله مابین لوله‌های

سمی نیفر هیپرپلازی سلولهای لیدیگ بشکل جزایر کوچک و بزرگ سلولی مشاهده میشود (شکل شماره ۶ - ۷) شکل شماره ۶ ساختمان میکروسکوپی بیضه طبیعی را نشان میدهد که جهت مقایسه باشکل شماره ۷ که ساختمان ریزبینی بیضه بیمار ما را نشان میدهد چاپ شده است (آزمایشگاه هیستوپاتولوژی تاج پهلوی).



شکل شماره ۶

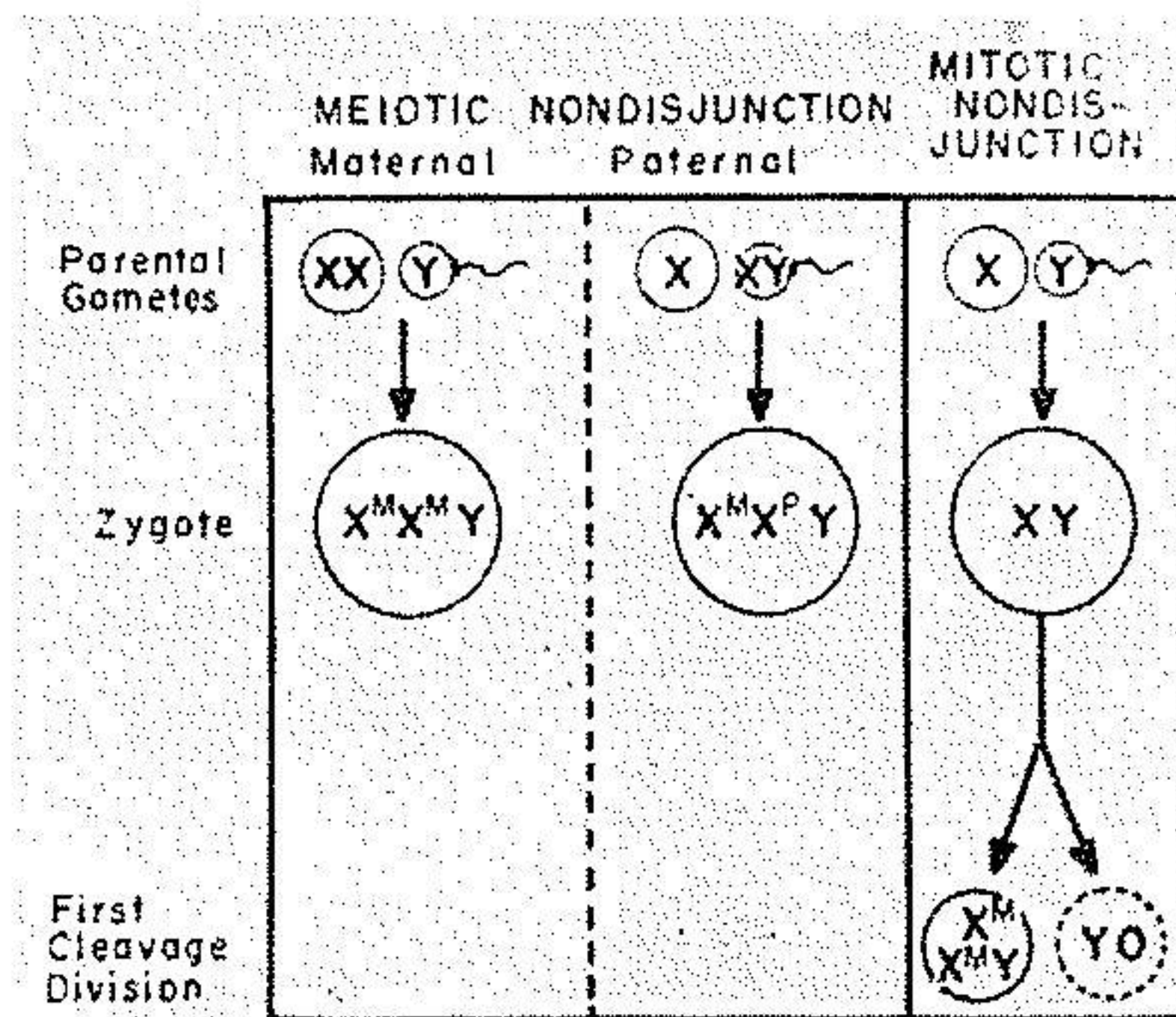
شکل شماره ۷

۶- علائم رادیولوژیائی: در رادیوگرافی قلب و ریتین، لگن و جمجمه تغییرات مرضی مشاهده نشد. زین ترکی دارای شکل و ابعاد طبیعی و علائم ازدیاد فشار داخل جمجمه ای نیز مشاهده نمیشود.

بحث

در سال ۱۹۴۲ برای اولین بار سندرم کلاین فلاتر توسط کلاین فلاتر، ریفن شتاین و آلبرایت شرح داده شده و در سال ۱۹۵۶ نیز دانشمندان موفق شدند مثبت بودن سکس کروماتین را در اکثر موارد تعیین نمایند و از سال ۱۹۵۹ به بعد نیز با مشاهده تغییراتی در کروموزمهای جنسی از طرف Jacobs - Strong فرضیه اختلال جنینی در سطح کروموزمی پیشنهاد شد که در شکل شماره ۸ بطور خلاصه طرز تشکیل

کروموزمهای جنسی غیر طبیعی مخصوص سندرم کلاین فلتز نشان داده میشود. همانطوریکه در این شکل دیده میشود کروموزم غیرطبیعی و اضافی X ممکن است مربوط به مادر یا پدر باشد که نتیجه یک میتوز غیرطبیعی در مرحله تشکیل اسپرماتوزوئید و یا تخمک میباشد (Gametogenesis). در نتیجه این اختلال میتوز بعضی از اسپرماتوزوئیدها دارای کروموزم جنسی XY و برخی از تخمکها دارای کروموزم جنسی اضافی XX می شوند.



شکل شماره ۸

القاح همین تخمکهای غیرطبیعی و یا اسپرماتوزوئیدهای غیرطبیعی ممکن است سبب بوجود آمدن جنینی که دارای کروموزم جنسی XXY است بشود. و حالا بچه علتی این کروموزمهای جنسی در مرحله میتوز از هم جدا نشده و بصورت Nondisjunction Sex Chromosomes در میآید نامعلوم است.

ممکنست یک وقت بعد از اینکه یک تخمک طبیعی توسط یک اسپرماتوزوئید طبیعی لقاح یافت یک تخمک طبیعی XY بوجود آید، و همین تخمک طبیعی به علل نامعلومی در اثر یک میتوز غیرطبیعی جنینی با کروموزم جنسی اضافی بصورت XXY