

گزارش يك مورد پيچ خوردگی دیس ژرمینوم تخمدان

دکتر جعفر غروی* دکتر خسرو آهی* دکتر محمد مهدی رضائی زاده*

خلاصه - بیمار زنی است ۱۸ ساله که بعلت بزرگی شکم و درد شدید و استفراغ به بیمارستان مراجعه کرده است. بیمار با تشخیص کلینیکی کیست پیچیده تخمدان بطور اورژانس تحت عمل جراحی قرار گرفت. پس از باز کردن شکم تومور پیچیده توپر طرف راست با چسبندگی مختصری در آنکس سمت راست مشاهده شد که برداشته و برای امتحان آسیب شناسی فرستاده شد. جواب آسیب شناسی دیس ژرمینوم تخمدان بود. با توجه به نادر بودن این تومور (یک درصد کلیه تومورهای تخمدان) و اینکه نوع پیچیده این تومور بسیار نادر است (در ده هزار مورد) و تا بحال بیش از چهار مورد در دنیا گزارش نشده است گزارش این مورد حائز اهمیت فوق العاده است.

با توجه باینکه دیس ژرمینوم تخمدان یک درصد کلیه تومورهای تخمدان را تشکیل میدهد، تومور نادری است که در صد آنها امکان توریسیون را دارند. بنابراین دیس ژرمینوم پیچیده تخمدان به نسبت پنج در ده هزار مورد میباشد. شرح حال این بیمار فقط از نظر نادر بودن آن اهمیت فوق العاده دارد و مورد دیگری توسط Klein یکی Novak یکی Mc. Nodly, D.L. و یکی Noves تا بحال گزارش شده است. دیس ژرمینوم تخمدان تومور اپی تلیالی بدخیمی است با سلولهای شبیه مزانشیم نامشخص گنادهای اولیه که از نظر میکروسکوپی شبیه سمینوم بیضه است. گاهی اوقات ممکن است همراه با تغییرات نا کامل جنسی یا پسودو هرما فرودیسیم باشد. این تومور نسبتاً نادر است و در حدود ۱٪ تومورهای تخمدان و ۰.۵٪ از تومورهای بدخیم اولیه

* گروه بیماریهای زنان و مائائی دانشکده پزشکی - دانشگاه تهران.

آنرا تشکیل میدهد. گاهی اوقات دیس ژرمنوم همراه با ترائوم تخمدان و کوریو-کارسینوما میباشد. اگرچه در تمام مراحل زندگی دیده شده است ولی در ۷٪ موارد در سنین جوانی بین ۱ تا ۳ سالگی دیده میشود و معمولاً یکطرفه است.

تظاهرات کلینیکی دیس ژرمنوم

تظاهرات کلینیکی دیس ژرمنوم مثل هر تومور نئوپلازیک لگن میباشد که علائم آن عبارت است از درد محلی، بزرگی شکم، و علائم فشار بر احشاء. دژنراسانس تومور ممکن است با کمی تب، هیپرلکوسیتوز و سدیمانتاسیون بالا توأم باشد. آسیت غالباً دیده میشود.

تورسیون این تومور در ۰٪ موارد اتفاق میافتد که چهارمورد به ترتیب توسط کلان Kleine، نوک Novak، نوک Novak، D.L.، و Noves Jet Al گزارش شده است. ه در ده هزار تومورهای تخمدان دیس ژرمنوم پیچ خورده میباشد.

دیس ژرمنوم نمو سریع دارد. انتشار تومور بوسیله سوراخ شدن کپسول با انفیلتراسیون مستقیم از راه پریتوان، لنف یا خون ایجاد میشود.

پیش آگهی

پرونوستیک این بیماری بطور دقیق قابل ارزیابی نیست چون اختلاف بزرگی در مدت پنج سالی که بیماران بعد از عمل تحت نظر قرار گرفته اند دیده میشود. در ۴۲۷ موردی که مطالعه شده ۲۷/۳٪ آن بعد از ۵ سال سالم بوده اند. در صورتیکه دیس ژرمنوم یکطرفه و بدون متاستاز باشد بعد از برداشتن تومور باید قاعده پرو-نوستیک خوبی را انتظار داشت. چون دیس ژرمنوم در اشخاص جوانتر دیده میشود، مسأله نگهداری عمل تخمدان و قدرت باروری اهمیت خاصی را دارا میباشد. در اشخاص جوان با تومور آنکپسوله و یکطرفه بدون انتشار باطراف، نبودن آسیت و متاستاز-های دوردست و سالم بودن غدد لنفاوی معمولاً یک سالپنگوا وارکتوسی وسیع با

تحت نظر گرفتن بیمار درمان کافی بنظر میرسد. چنانچه دلیلی برعود بیماری مشاهده شود رادیوتراپی عمیق توصیه میشود.

چون این تومورها خیلی نسبت به اشعه X حساس هستند در تمام موارد دیگر جراحی رادیکال که شامل هیستریکتومی توتال و برداشتن تخمدان ولوله‌ها میباشد ضروری است که در تعقیب آن رادیوتراپی برای جلوگیری از بسط وعود مرض توصیه می‌شود.

ماکروسکپی: بطور ماکروسکپی دیس ژرینوم یک تومور نامنظم بیضی شکل توپر است که اندازه‌های آن از ۳ تا ۵ سانتیمتر است. گاهی این تومور تمام لگن وحتى حفره شکمی را پر میکند. قوام آن سفت و یا لاستیکی و یا قوام فیبروم را دارد. در مقطع برنگ قهوه‌ای خانه‌خانه است و گاهی منظره‌ای شبیه مغز را نشان میدهد. معمولاً اثری از دژنراسیون نکروز و خونریزی در آن مشاهده میگردد.

بافت‌شناسی: این بافت از سلولهایی که بصورت ستون پشت سرهم قرار گرفته و هر چند تائی از این ستونهای سلولی بوسیله رشته‌هایی از نسج نرم عروقی و خیزدار از هم جدا میگردد مشخص میشود. در این نسج انفیلتراسیون لنفوسیت و هیالینیزاسیون موجود است. سلولهای دیس ژرینوم بزرگ، گرد و یا چند ضلعی با هسته یکنواخت و گرد که در مرکز سلول قرار دارد مشخص میگردد. سیتوپلاسم سلولها فراوان و حاوی گرانولهای واضحی هستند.

شرح حال بیمار

خانمی ۱۸ ساله، اهل ساری، خانه‌دار، بعلت بزرگی شکم و درد شدید زیردل به بیمارستان وزیری مراجعه کرد. احساس درد بطور مداوم همراه با استفراغ بود. در لمس شکمی توموری در ناحیه هیپوگاستراست با اندازه یک هندوانه با قوام نسبتاً نرم مشاهده شد. در معاینه ژینکولوژی دهانه رحم سالم، سولتی پار و رحم کوچکتر از طبیعی با قوام عادی در طرف چپ قرار داشت و در ناحیه آنکس طرف راست تومور کیستیک

بزرگ دردناکی حس میشد. لذا بیمار باتشخیص کلینیکی کیست پیچیده نخمدان بطور اورژانس تحت عمل جراحی قرار گرفت.

سابقه بیمار

بنابه اظهار بیمار ناراحتی او ازدوسال قبل شروع شده و بیمار احساس نموده که شکمش بزرگ میشود و احساس سنگینی در زیر دل می نموده، قاعدگی در ۲۱ سالگی شروع شده و پس از آن بیمار خونریزی های نامرتب ماهیانه داشته که تا سن ۱۷ سالگی که ازدواج نموده است ادامه پیدا کرده است.

بنابگفته بیمار بعد از ازدواج قاعدگی مرتب شده و از ۷ ماه قبل همزمان با احساس بزرگی شکم، عادت ماهیانه نیز قطع شده است و بیمار با تصور حاملگی پیزشک مراجعه نموده است.

سابقه خانوادگی

پدر بیمار بعلت سرطان مغزفوت شده است. مادر بیمار حیات دارد. بیمار دارای دوخواهر و برادر سالم است.

معاینه دستگاہها :

دستگاه گردش خون : صداهای قلب در چهار کانون طبیعی، فشارخون $\frac{110}{80}$ و تعداد نبض ۸۶ در دقیقه.

دستگاه تنفس : طبیعی است.

دستگاه گوارش : طبیعی است ولی از دوروز قبل درد شدیدی در ناحیه شکم احساس کرده است.

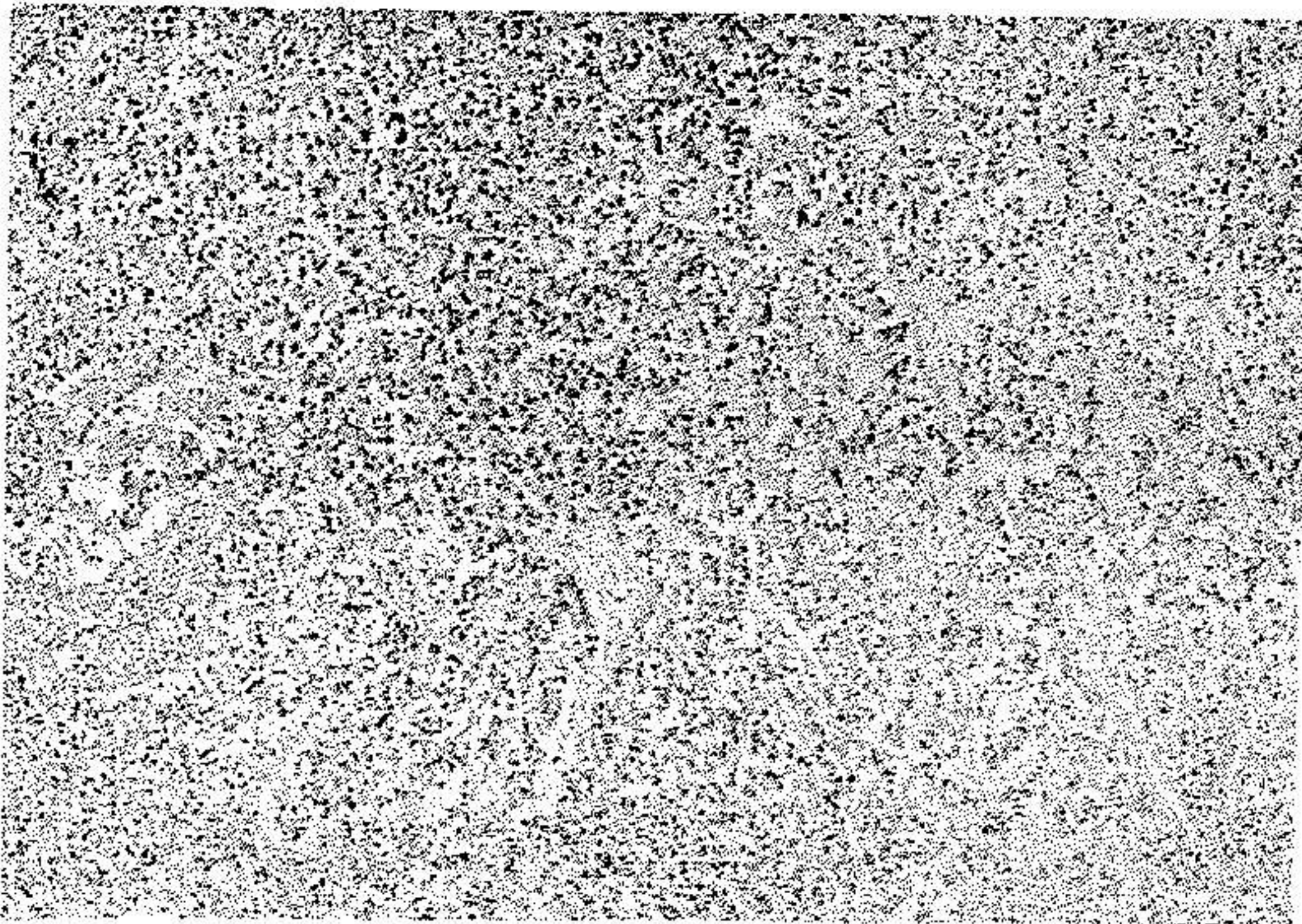
دستگاه ادراری و تناسلی : نکته مرضی ندارد.

آزمایشهای پاراکلینیک

در آزمایش کامل ادراری ترانس آلbumین وجود دارد. آزمایش بوفوننی، قند

خون ۹۶/۰ گرم در لیتر ، هموگلوبین ۶۸٪ و تعداد ۶۰۰۰ گلبول سفید دارد که ۷۴٪ آن چندهسته‌ای است .

شرح عمل : با تشخیص کیست پیچیده تخمدان بیمار باطاق عمل هدایت شد . پس از باز کردن جدار شکم و پریتوان در ناحیه آنکس سمت راست توموری کیستیک بایک پدیگول که سه دور پیچ خورده بود با اندازه یک هندوانه درشت لوبوله بزرگ قهوه‌ای مایل بسیاه که چسبندگی‌های فیبرینی مختصری بجدار داشت مشاهده شد .



شکل ۱

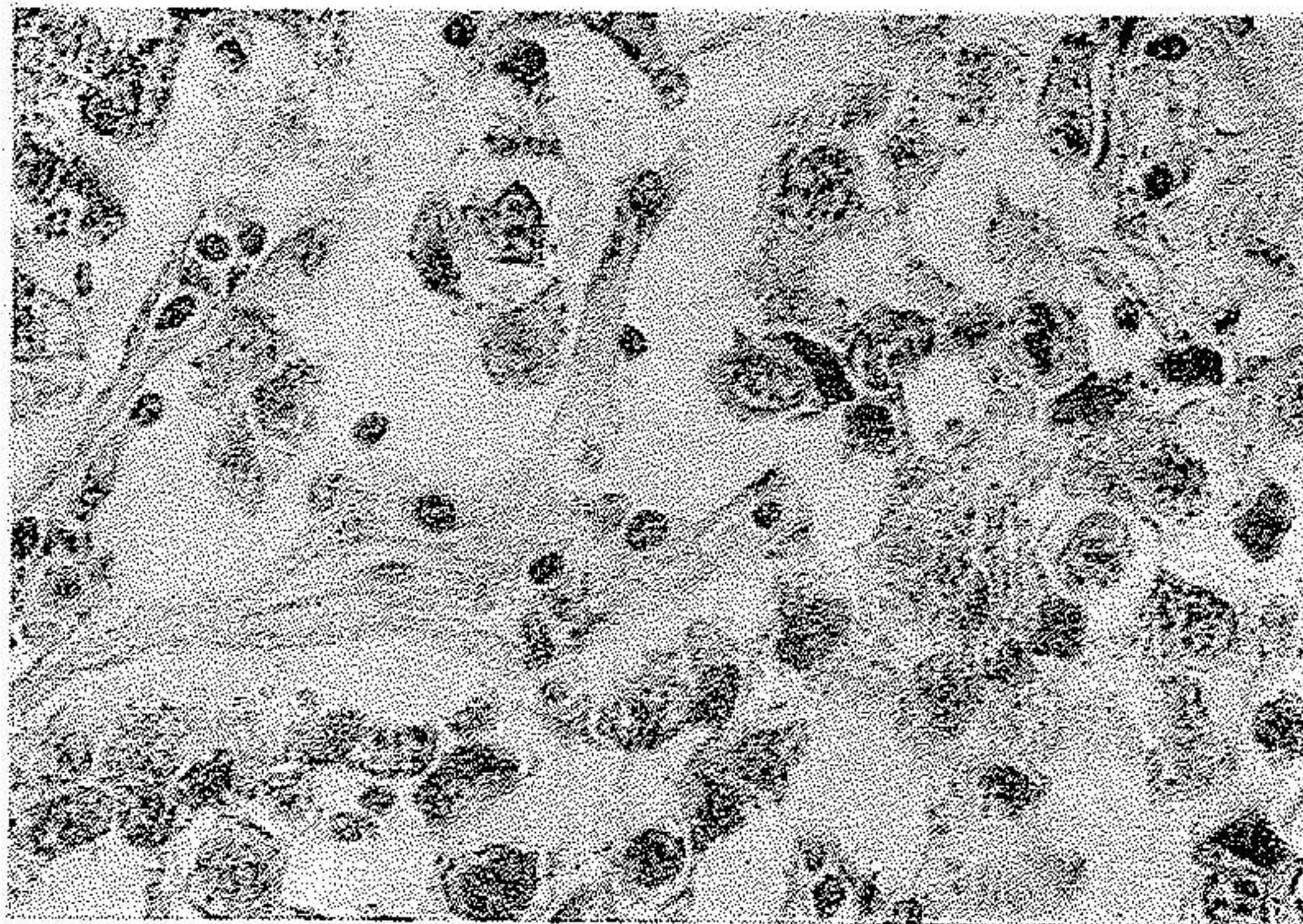
پس از لیگاتور پایه آن ، تومور از شکم خارج گردید و برای آزمایش آسیب‌شناسی ارسال شد .

داخل شکم کمی سروزیته خونی و در روی اپیپلئون و صفاق چند کیست کوچک با اندازه دانه گرد و موجود بود که برداشته شد . لوله تخمدان طرف چپ سالم و بدون چسبندگی بود .

آسیب‌شناسی :

توموریست تقریباً بیضی‌شکل که شکل اصلی تخمدان را کم و بیش حفظ

کرده ، دارای یک لبه محدب و یک لبه مقعر بوده که در لبه مقعر ناف تومور قرار دارد . اندازه تقریبی $۲ \times ۱۸ \times ۱۵$ سانتیمتر میباشد . رنگ آن قهوه‌ای مایل بسیاه است . تومور دارای پدیکولی بطول ۲ سانتیمتر و بقطره / ۱ سانتیمتر بدور خود پیچیده و خیزدار و متورم و پر خون میباشد . قوام آن نرم یکنواخت و الاستیک سطح آن ناصاف و پشته - پشته میباشد . برش سطح مقطع غیر یکنواخت و دارای کانون‌های متراکم و نرم بوده و کانونهای نکروز جلب نظر میکند .



شکل ۲

در قسمت‌های متراکم لوبولاسیون مشاهده میشود .

میکروسکوپی : بافت تومورال از سلولهای ژرینال بدور یا بیضی یا چند سطحی تشکیل شده که لوبولر میباشد که بوسیله استرومای همبندی از یکدیگر جدا و در لابلاهی این استروما ارتشاح سلولهای لنفوسیت جلب نظر میکند . سلولهای پوششی دارای هسته درشت ، حدود مشخص و سیتوپلاسم روشن هستند . کانونهای قرمز رنگ نکروزه جابجا مشاهده میشود . فیبروز بافت همبندی در لابلاهی توده‌های تومورال در بعضی مناطق جلب نظر میکند (شکل ۱ و ۲) .

References

1. Huffman, R., Gynecology of childhood and adolescence, 250, London, Saunders Co., 1968.
2. Kistner, W., Year Book of gynecology, 422, Chicago, Y. B. M. P. Inc. 1967.
3. Klein, H. O., Arch. F. Gyne., 158, 89, 1934.
4. McNodly, D. L., Brit. J. Obstet. Gyne., 52, 193, 1945.
5. Novac, E., Gynecology and obstetric pathology with clinical and endocrine relation, 406, London, Saunders Co., 1965.
6. Novac. E., Gynecology and obstetric pathology, 392, Saunders Co., 1967.
7. Noves, J. et al., Rev. Gyne. Obstet., 1, 252. 1943.
8. Shaw's, J. K., Textbook of gynecology, 782, London, J. A. Churchill Ltd. 1967.