

# معرفی يك مورد تیهولپوما

از بخش جراحی قفسه سينه

دکتر موسی زرنگر

ح، ص، ۳۵ ساله، وزن ۸۰ کیلوگرم، ساکن اراك، شغل فروشنده، مذهب اسلام، متأهل دارای يك بچه سالم. پدر و مادر زنده و سالم.

علت مراجعه. به علت تنگی نفس بیمار در تاریخ ۳۰/۱۰/۴۷ به بخش اورژانس بیمارستان پهلوی مراجعه و بستری و سپس به بخش طبی ۳ منتقل میشود. مدت و سیر و شرح بیماری فعلی: از يكسال پیش بیمار تنگی نفس داشته که ابتدا در موقع فعالیت بوده و از يكماه قبل از تاریخ فوق تنگی نفس دائمی شده و با حملات شدید همراه بوده است.

این حملات شدید تنگی نفس بهنگام روز و شب اتفاق میافتاده و با سرد شدن هوا بر شدت آن افزوده میشده است. بیمار زود خسته میشود - ضعیف و لاغر شده است، بی اشتهاست، سابقه چند مرتبه استفراغ دارد، یبوست دارد، از درد هیپوکوندرا راست شکمی است، طپش قلب، تنگی نفس بهنگام فعالیت و ادم پا دارد.

## معاینات

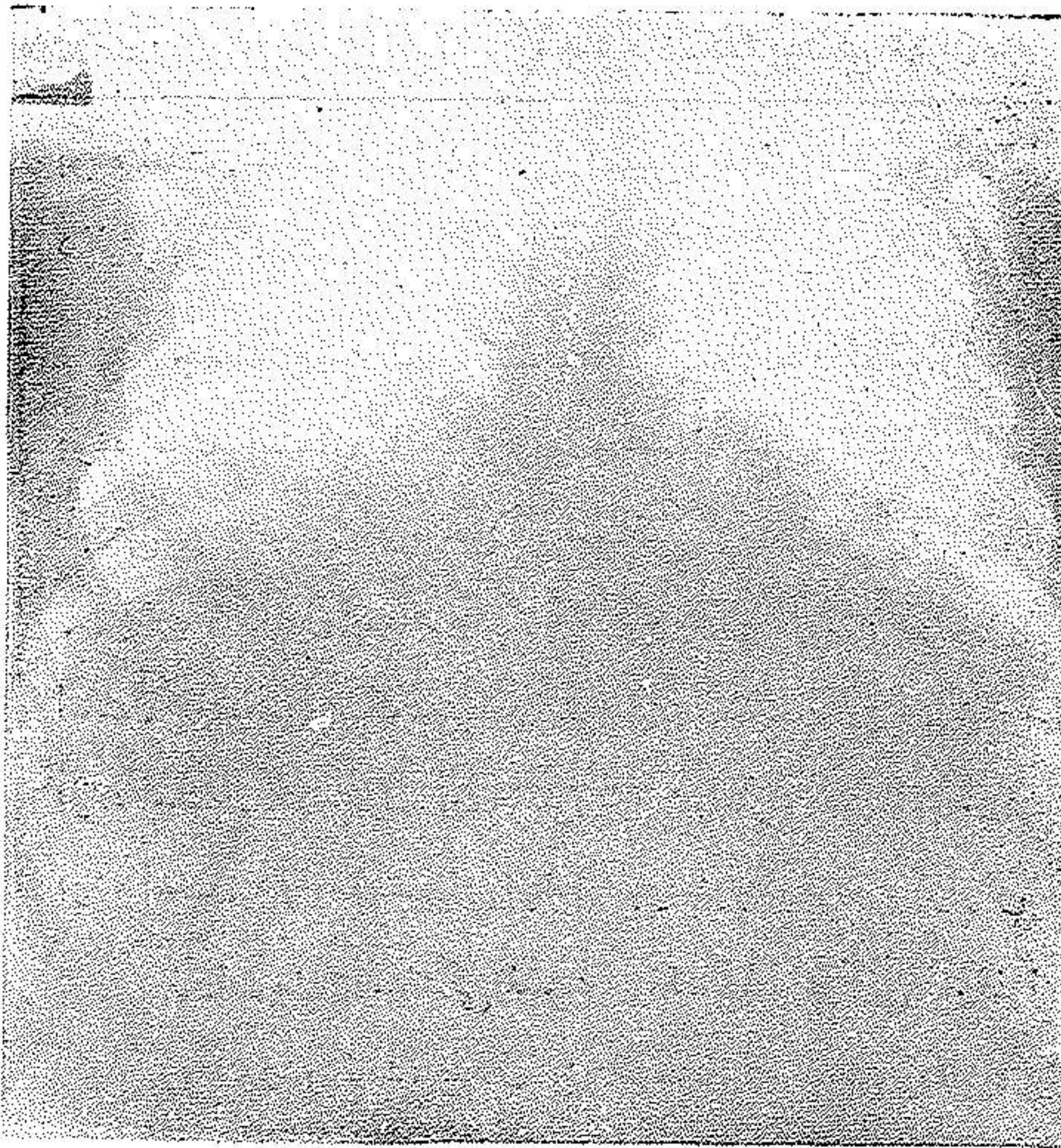۱- در مشاهده سردیست ۳۵ ساله که در حال نیمه نشسته قرار گرفته تا بتواند با تنگی نفس شدید خود مبارزه کند. مرتباً سرفه میکنند، بعلمت تنگی نفس بطور منقطع حرف میزنند، لبها سیانوزه است.

\* - استادیار جراحی دانشکده پزشکی.

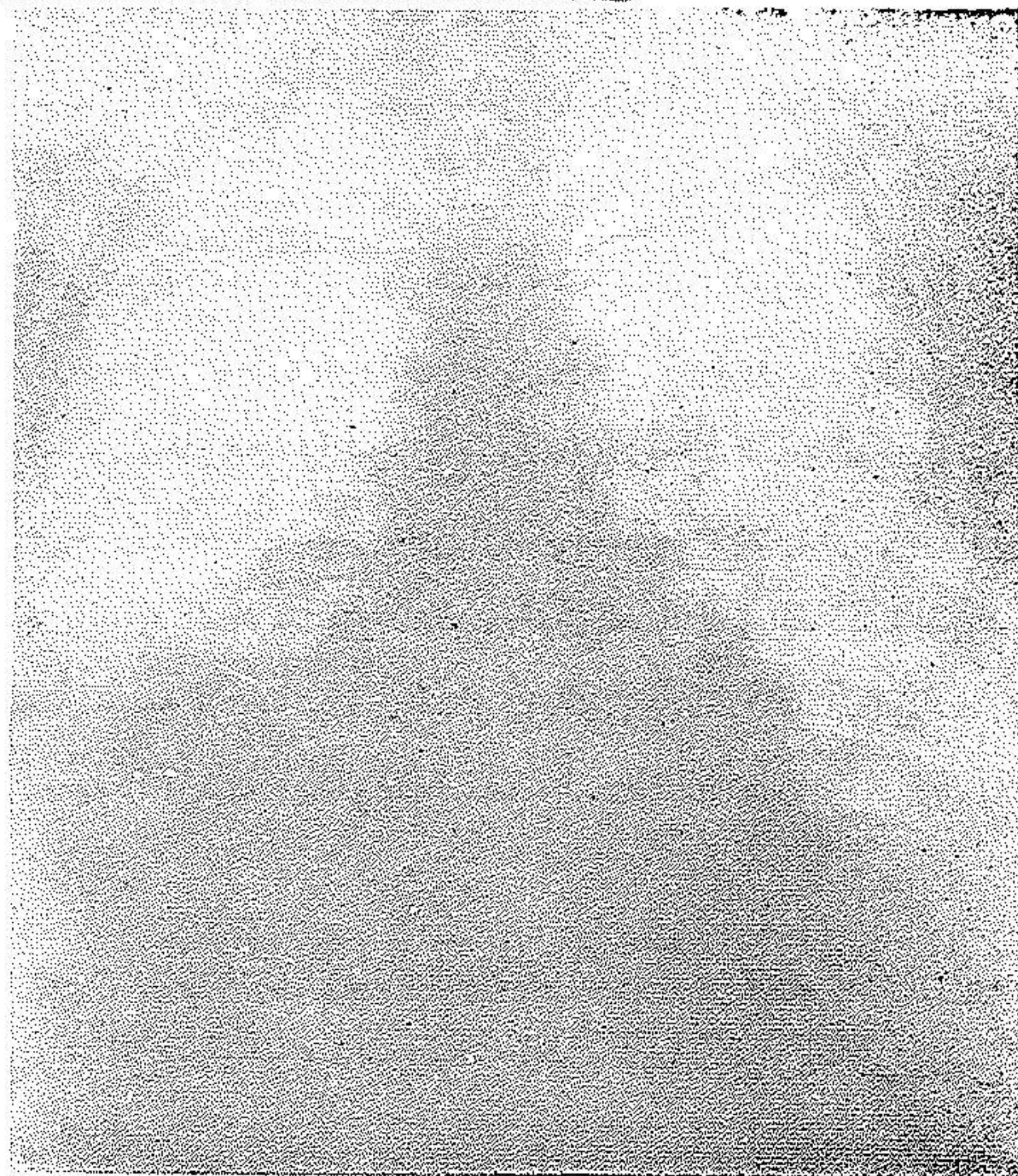
۲- پوست و مخاطها - پوست در صورت و انتهایها سیانوزه است، مخاط لبها و زبان نیز سیانوزه است.

- ۳- سروصورت و گردن - برجستگی وریدهای ژوگولر گردن بوضوح دیده میشود.
- ۴- تنفس - قطر قداسی خلفی سینه و فواصل دندهها افزایش یافته است. V.V. در قاعده ریتمین از بین رفته است. در دق قاعده ریتمین خصوصاً طرف راست ماتیته وجود دارد. در سمع صداهای تنفس شدیدتر شده. رالهای برونشیک و رالهای مرطوب در ریتمین بخصوص در طرف چپ شنیده میشود. تعداد تنفس ۲۸ در دقیقه است.
- ۵- قلب و عروق - ضربه نوك قلب در فضای پنجم بین دندهای طرف چپ بدست نمیخورد. در زیر آپاندیس گزیفوئید ضربان قلب بخوبی دیده میشود. در سمع تاکیکاردی وجود دارد. صداهای قلب طبیعی است فقط در کانون تریکوسپیدا کلاته بنظر میرسد. نبض ۲. ۱ و فشار خون  $\frac{11}{7}$  بوده و فشار وریدی ۱۲ سانتیمتر آب است.
- ۶- در معاینه شکم، کبد بزرگ و دردناک و نسبتاً سفت و صاف است. طحال قابل لمس و بزرگ میباشد. در ناحیه ناف سیکاتریس عمل فتق نافی قبلی موجود است.
- ۷- دستگاه لنفاوی - آدنوپاتی، متحرک لغزنده، سفت و بدون درد وجود دارد.
- ۸- دستگاههای ادراری، تناسلی و عصبی، عضلانی طبیعی است.
- ۹- اندامها - ادم در پاها بخصوص در مچ پاها بیشتر است و گوده میگذازد ولی بدون درد است. بیمار به هیپوکراتیسم انگشتان مبتلا است.

در رادیوگرافی قفسه سینه سایه قلب بزرگ است و در تمام جهات بسط یافته، انحناهای قلب از بین رفته و پدیدکول آن پهن شده است. در سینوس جنبی راست علائم تجمع مایع دیده میشود. بانسانه های فوق تشخیص پریکاردیت مطرح شده است. در ضمن اظهار نظر کرده اند که احتمال نارسائی قلب را نباید از نظر دور داشت. رادیوگرافی در دفعات مکرر با فواصل مختلف تکرار شده است و تغییر عمده ای در آن مشاهده نشده است. پونکسیون جنب بعمل آمده و مایع آن کشت شده است و در آن نوعی باسیل گرم منفی رشد کرده است. هماتوکریت یکمترتبه ۹٪ و یکمترتبه ۱۴٪




شکل ۱  
رادیوگرافی قفسه سینه  
بیمار قبل از عمل جراحی  
بزرگی سایه قلب، از  
بین رفتن قوسهای قلب  
و غیره




شکل ۲  
رادیوگرافی قفسه سینه  
بیمار بعد از عمل جراحی  
(سیختر کورتیکوپلوریت  
در طرف راست)



شکل ۳



شکل ۴



شکل ۵

تیمولپوم با وزن ۳/۵  
کیلو گرم (ماکروسکوپی)

رنگ ظاهری تومور کرمی مایل به زرد است. وزن کلی آن ۳/۴۵ کیلوگرم و محیط لوبولها پس از قطع آن زرد رنگ و سرکزان سفید رنگ است. میکروسکوپی - آزمایش ریزیمنی ساختمان تیموس را نشان میدهد که در تمام برشها منظره لوبولاسیون پارانشیم تیموس وجود دارد که در بعضی از قسمتها چربی در آن نفوذ کرده و در بعضی قسمتها منظره هیپرپلازی تیموس یعنی مناطق مشابه با مراکز زایگرفولیکولی وجود دارد. بمقدار فراوان در آن کورپوسکولها سال دیده میشود.

تشخیص: تیمولیپوم میباشد.

### بحث

تیمولیپوم یکی از تومورهای نادر میان سینه قداسی است. تا آنجا که ما اطلاع داریم تا ۱۹۶۸ - ۳۳ مورد از این بیماری گزارش شده است. این تومور از بهم آمیختن نسج تیموس و چربی بوجود میآید. در مورد روش ترکیب این دو بافت چهار تئوری وجود دارد:

- ۱- فرضیه لیپوم - در این تئوری فرض میشود که تومور یک نئوپلاسم چربی تیموس است که بافت تیموس بدون فعالیت را دربر گرفته است. اما در بعضی تومورها مشاهده شده است که نسج تیموس هیپرپلازی داشته و افزایش یافته است لذا این تئوری نمیتواند مفسر این افزایش حجم تیموس باشد.
- ۲- فرضیه تومور مختلط - در این تئوری گفته میشود که این تومور یک پرولیفراسیون همزمان هر دو نسج چربی و تیموس میباشد. ولی قبول اینکه عاملی بتواند دو نسج غیرمتشابه را که هیچگونه فونکسیون مشترکی ندارند و ادار به پرولیفراسیون بکند مشکل است.
- ۳- فرضیه انولوسیون (Involution) تیموس - در این تئوری فرض میشود که مثل تیموس افراد مسن یک دژنراسانس چربی در تیموس تومورال (تیموم) اتفاق

سی افتد و چربی جایگزین نسج تیموس میشود.

۴- فرضیه انولوسسیون و هیپرپلازی - در این تئوری فرض میشود که تومور یک هیپرپلازی غیرطبیعی است که در آن یک انولوسسیون کامل یا پارسیل رخ داده و چربی جایگزین آن میشود. بنظر میرسد که این فرضیه قابل قبول تر از تئوری های فوق باشد زیرا وزن نسج تیموس جدا شده از تیمولپوم ها از وزن تیموس طبیعی در همان سن و سال بیشتر است. ولی این نظرنیز در تمام موارد صدق نمیکند زیرا در اکثر تیمولپوم ها مقدار چربی فوق العاده زیاد بوده فقط باقیمانده کمی از تیموس آتروفیک دیده میشود.

### اتیولوژی :

بیماری در زنها و مردها تقریباً بطور مساوی گزارش شده است. سن متوسط ۶۲ سال بوده است. در سیاه پوستها تا به امروز فقط سه مورد گزارش شده است. بزرگترین تیمولپوم که توسط جراحی تا به امروز از میان سینه خارج شده است ۲/۲۵۳ کیلوگرم بوده است که توسط Foot و Andrus در ۱۶۳۷ گزارش شده است. یک مورد تیمولپوم به اندازه ۶ کیلوگرم در اتوپسی بدست آمده است. بیمار ما دارای بزرگترین تیمولپومی است (۳۴۵ گرم) که تا بحال توسط جراحی خارج شده است. در تعدادی از بیماران معرفی شده هیچگونه علامتی وجود نداشته و تشخیص وجود تومور در مדיاستن قدیمی به طور اتفاقی، مثلاً در رادیوگرافی های دسته جمعی که جهت مبارزه با سل به عمل میآمده است، داده شده است. قبل از عمل جراحی و یا اتوپسی جز در یک مورد تشخیص بیماری داده نشده است. تنها موردی که قبل از عمل تشخیص داده شده است توسط Gerenez - Rieux و همکارانش معرفی شده است. او پس از تشخیص تومور مדיاستن از بیمار پنومومدیاستینوگرافی به عمل آورده و توموری دولوبه شبیه تیموس مشاهده کرده است. دانسیته تومور و همچنین تغییر شکل تومور در پوزیسیون های مختلف و تصویرهای مختلف رادیولوژیک که با پروژکسیونهای متفاوت بدست آمده است

نشان داده است که تومور نرمی که احتمالاً خوش خیم میباشد در مدیاستن قدامی قرار دارد. دولوبه بودن تومور شبیه تیموس با مشخصات نامبرده به Gerenez اجازه داده است که تشخیص تیمولیپوم را در مورد بیمار مطرح کند. البته این علائم در اکثر موارد مشاهده نمیشود زیرا در اثر نمو فوق العاده تومور به شکل تیموس باقی نمیماند.

در تعدادی از بیماران با مطالعه سوابق رادیولوژیک آنها مشخص شده است که بیش از یکسال این بیماران تیمولیپوم داشته اند و تشخیص داده نشده است. برخی از بیماران علائمی بشرح زیر داشته اند:

۱- سرفه - تنگی نفس - درد سینه که در اثر افزایش حجم تومور ایجاد شده است. این علائم شایعتر از سایر علائم بوده اند.

۲- تاکیکاردی پاروکسیستیک در یک مورد گزارش شده است و پس از عمل جراحی مشاهده شده است که تومور اطراف عصب واگ و عصب حجاب حاجزی چپ را احاطه کرده است.

۳- آنمی - یک مورد آنمی آپلاستیک همراه باتیمولیپوم بوده است.

۴- علائم رادیولوژیک - در رادیوگرافی روبرو و نیمرخ از ریه این بیماران تومور مدیاستن قدامی نشان داده شده است. در این فیلم های ساده علامت کارا - کتریسیتیک مخصوص تیمولیپوم وجود نداشته است. وقتی تومور بزرگ بوده تا فضای مدیاستینال فوق حجاب حاجزی نزول کرده است. در مورد با علائم رادیولوژیک قبل از عمل تشخیص لیپوم مدیاستینال داده اند. در مورد تشخیص تومور پریکارد یا کیست پریکارد داده اند. در یک مورد بعلت کاردیومگالی و کاهش ضربان قلب در فلوروسکوپي بیماری پریکارد بعنوان تشخیص مطرح شده است.

در مواردی که آنژیوگرافی شده است مشخص گردیده است که تومور خارج قلب بوده و سیر کولاسیون میجا و مشخصی دارد. در یک مورد که آنژیوگرافی شده است بعلت سرعت ورود ماده حاجب در تومور و مرئی شدن سریع توده تومورال هنگام

آنژیوگرافی تشخیص همائژیوم پریکاردییک را مطرح کرده است.  
 ۵- کومبیناسیون تیروتوکسیکو و هیپرپلازی تیموس به بهترین وجهی توسط Margolis منتشر شده است ولی فقط یک مورد تیروتوکسیکوز همراه با تیمولایپوم توسط Corning Bentous در ۱۹۶۶ گزارش شده است.

### آسیب شناسی

ماکروسکوپی - تومور معمولاً دارای دولوب میباشد که کپسول ظریفی آنرا احاطه کرده است. این کپسول معمولاً حاوی عروق گشاد فراوان میباشد. دربرش، تومور از نسج زرد چربی تشکیل شده و بوسیله تراپکولهای نازکی به لوبولهای متعددی تقسیم میشود.

میکروسکوپی - در آزمایش میکروسکوپی بافت چربی مشاهده میشود که داخل آن جزائر منتشر از تیموس آتروفیه شامل لنفوسیتها، سلولهای اپی تلیال و کور-پوسکولهای هاسال قرار دارد.

### درمان

تنها درمان اساسی جراحی است. تکنیک عمل جراحی در صورتیکه تشخیص مسلم بوده و گسترش تومور فوق العاده زیاد نباشد و خطر پیشروی به حفرات جنینی دو طرف در کار نباشد از راه استرنوتومی میباشد. ولی در مورد بیماران شبیه بیمار ما که تومور قبل از عمل تشخیص داده نشده و گسترش شدیدی داشته باشد ناچاراً باید هر دو تراکس بیمار را با انسیزیونهای قدامی باز کرد.

ممکن است تومور به ورید اجوف فوقانی، شریان ریوی، خود قلب و عناصر دیگر میان سینه چسبندگی داشته باشد که در این موارد جراحی بعلا این چسبندگیها مشکل است.

### پیش آگهی

پیش آگهی درمان جراحی فوق العاده خوب است و هیچگونه خطر عود و یا



ناراحتی های دیگر در مورد گزارش شده جراحی مشاهده نشده است.

### خلاصه و نتیجه

شرح یک مورد تیمولیپوم با وزن ۳/۵ کیلوگرم در بیماری که علائم پریکار دیت فشارنده را نشان میداد گزارش شد. تا این تاریخ ۳۳ مورد از این بیماری گزارش داده شده است و این بیماری و چهارمین بیماریست که در دنیا معرفی میشود و برای اولین بار در ایران گزارش و منتشر میشود. در ضمن از لحاظ وزن و اندازه بزرگترین تیمولیپومیست که بوسیله جراحی از سینه بیمار خارج شده است. ولی در اتوپسی بیماران تومور در حدود ۶/۵ کیلوگرم که تیمولیپوم بوده است بدست آمده است. جالبترین نکته در این بیمار هیپرپلازی خود نسج تیموس میباشد که طبق نظر متخصصین آسیب شناسی در حدود ۷٪ تومور را نسج تیموس تشکیل داده بود و این خود فرضیه انولوسیون و هیپرپلازی را در مورد ایجاد تیمولیپوم تأیید میکند.

### References

- 1- Irwin. Roseff, M. D. Burton Levine, M. D., and Lawrence Gilbert, M. D. Newark, M.G, American Heart Journal No 1: 119, 1958.
- 2- George D. Andristakis, and Sheldon c. Sommers, Boston. Mass. Journal of Thoracic. Surgery, 3: 273, 1959.
- 3- Cicciarellie F. A., Saule, E. H., and Mc Goon, D. C. J. Thoracic & Cardiovascular Surgery, 47: 411, 1964.
- 4- Semour Levin. Henry Labriche and Steblins Chondor, American. Review. Respiratory. Diseases, 2: 98, 875-878, 1968.
- 5- Sellors, T. H. Thackray, A. C., and Thomson A. D., Thorax, 22 : 193, 1967.

6- Bernstein, A., Klosk, E., Simon, F., and Boskin H. A., *Circulation*.  
30: 508, 1951.

7- Ealor, W. H., and Ferro, F. E. *Surgery*. 39: 291, 1956.

3- A. Gunn, W. Michil, W, Irvine, *Lancet* 2: 776, 1964.