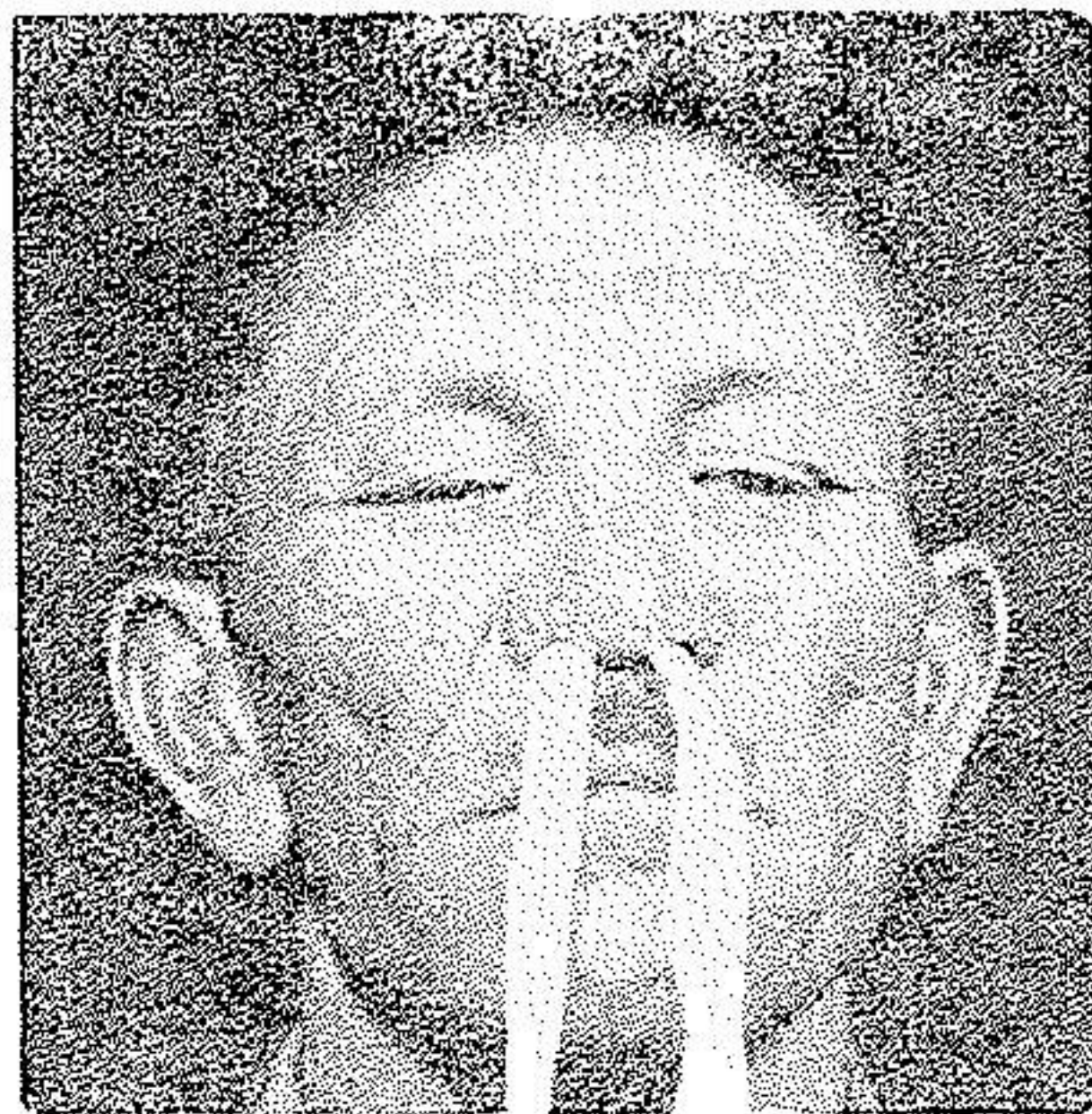


جدام و ضایعات آن در حنجره و اپیگلوت

دکتر محمد علی عنصری (*)

جدام جزو بیماریهای منطقه‌ای محسوب میشود و این امر موجب میگردد که در مناطقی که دور از محل بومی جدام است وجود این بیماری کمتر توجه شود بخصوص در موارد نادریکه ضایعات آن هنوز در مراحل ابتدائی باشد.

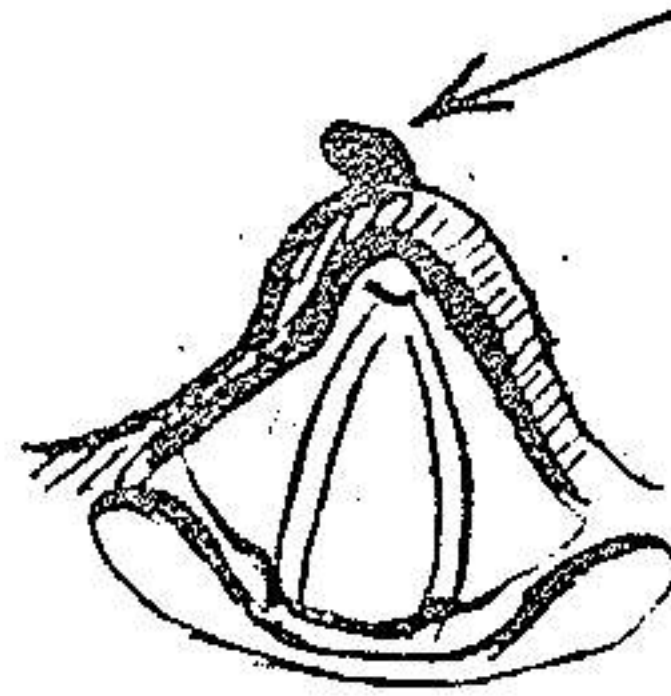
شرح حال: بیماری ۴۰ ساله اهل همدان بعلت خشکی و خونریزی بینی مراجعه نمود که در رینوسکپی قدامی بعلت مشاهده سورآخی در دیواره بینی و وجود برجستگی کوچکی به بزرگی عدس در لبه اپیگلوت و لوله شدن آن، اینجانب را وادار به انجام بیوپسی از حدود سورآخ بینی و برداشتن برجستگی اپیگلوت نمود (عکس ۱ و ۲ و ۳).



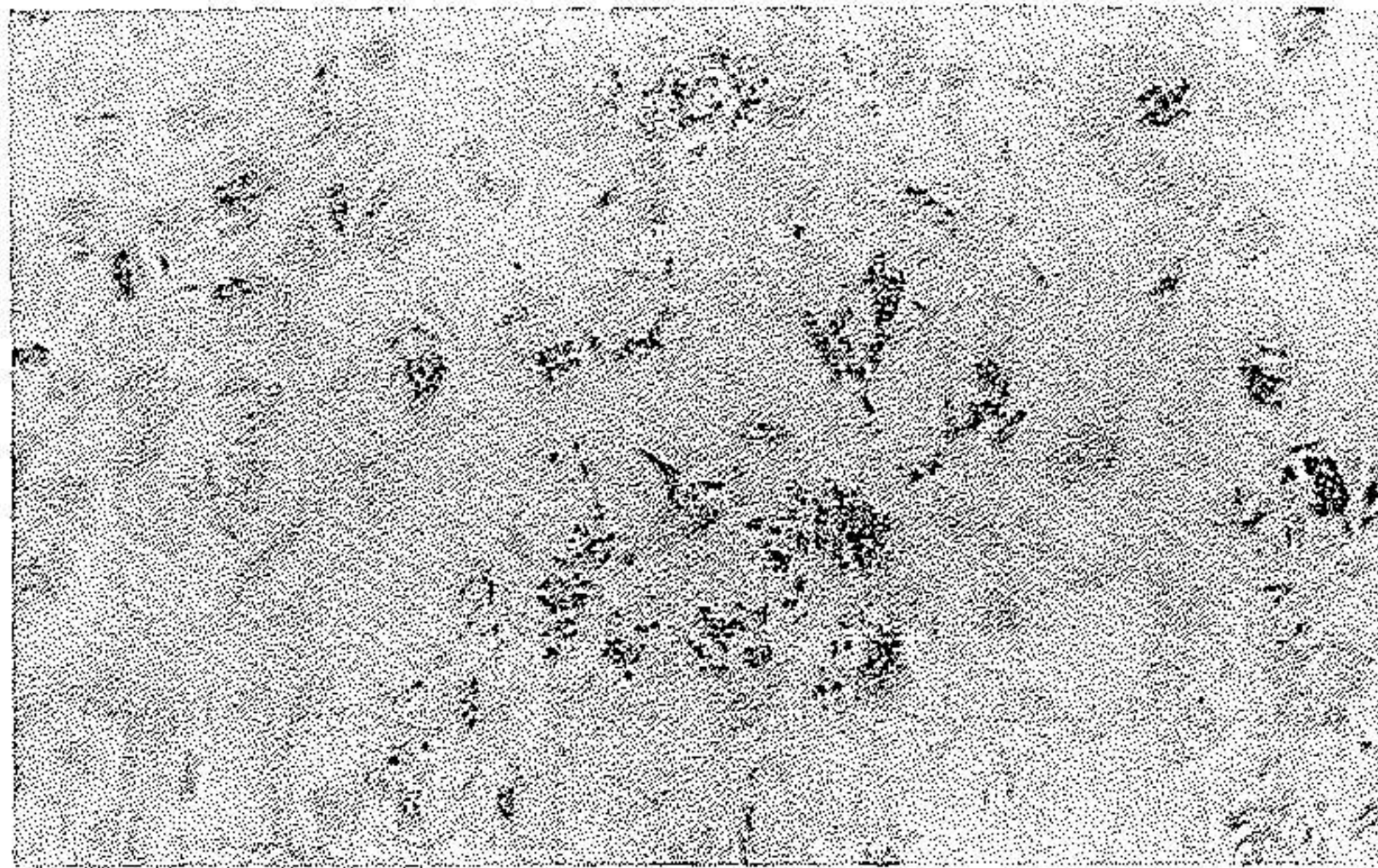
عکس (۱) بیمار را با قیافه *Facies Leontinae* عکس (۲) با گذراندن نواری از سورآخ بینی که مشخص این بیماری است نشان میدهد. ضایعه دیواره بینی مشخص گردیده است.

* - استادیار دانشکده پزشکی بیمارستان امیراعلم - با همکاری بخش آسیب شناسی بیمارستان امیراعلم (آقای دکتر آزاد و خانم نصرالله‌زاده).

عکس (۳) ترسیم اپیکلت
در لارنگوسکپی غیر مستقیم
است .



نتیجه آزمایش آسیب شناسی بارنگ آمیزی زیل نیلسن وجود باسیل هانسن
و تشخیص جذام راقطعی نمود . (عکس ۵۹۴)

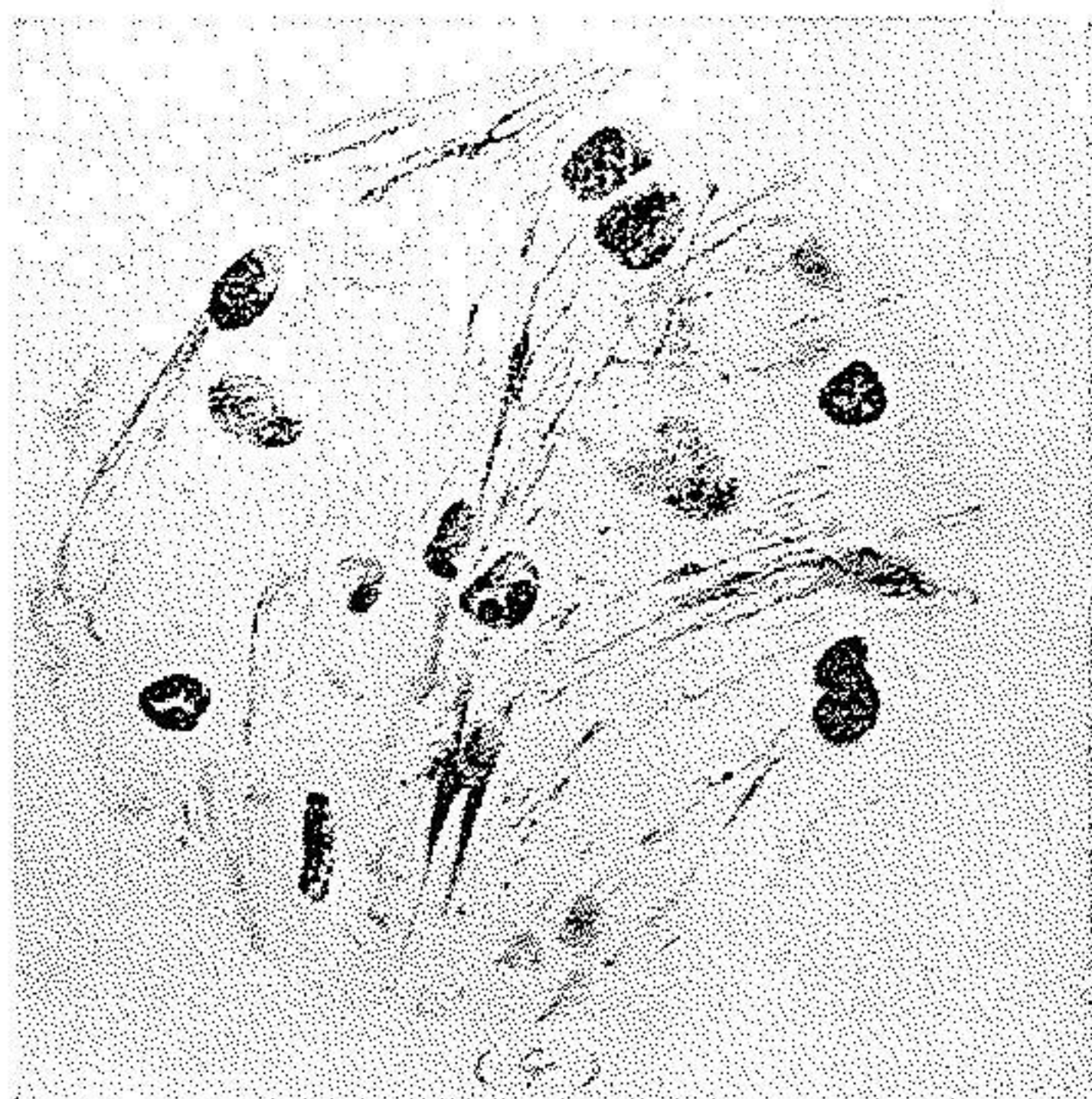

عکس (۴) باسیل هانسن را در بیوپسی از دیواره بینی نشان میدهد .



عکس (۵) باسیل هانس را در بیوپسی از اپیکلت نشان میدهد .

اتیولوژی - این بیماری که در اثر *Mycobact. Lepra* (Arm. Hansen) ایجاد میگردد با کتری آن شبیه به باسیل بوده (عکس ۶) و موجب انواع مختلف بیماری جذام *Anaesthetica* و *Lepra Tuberosa Mixta* میگردد.

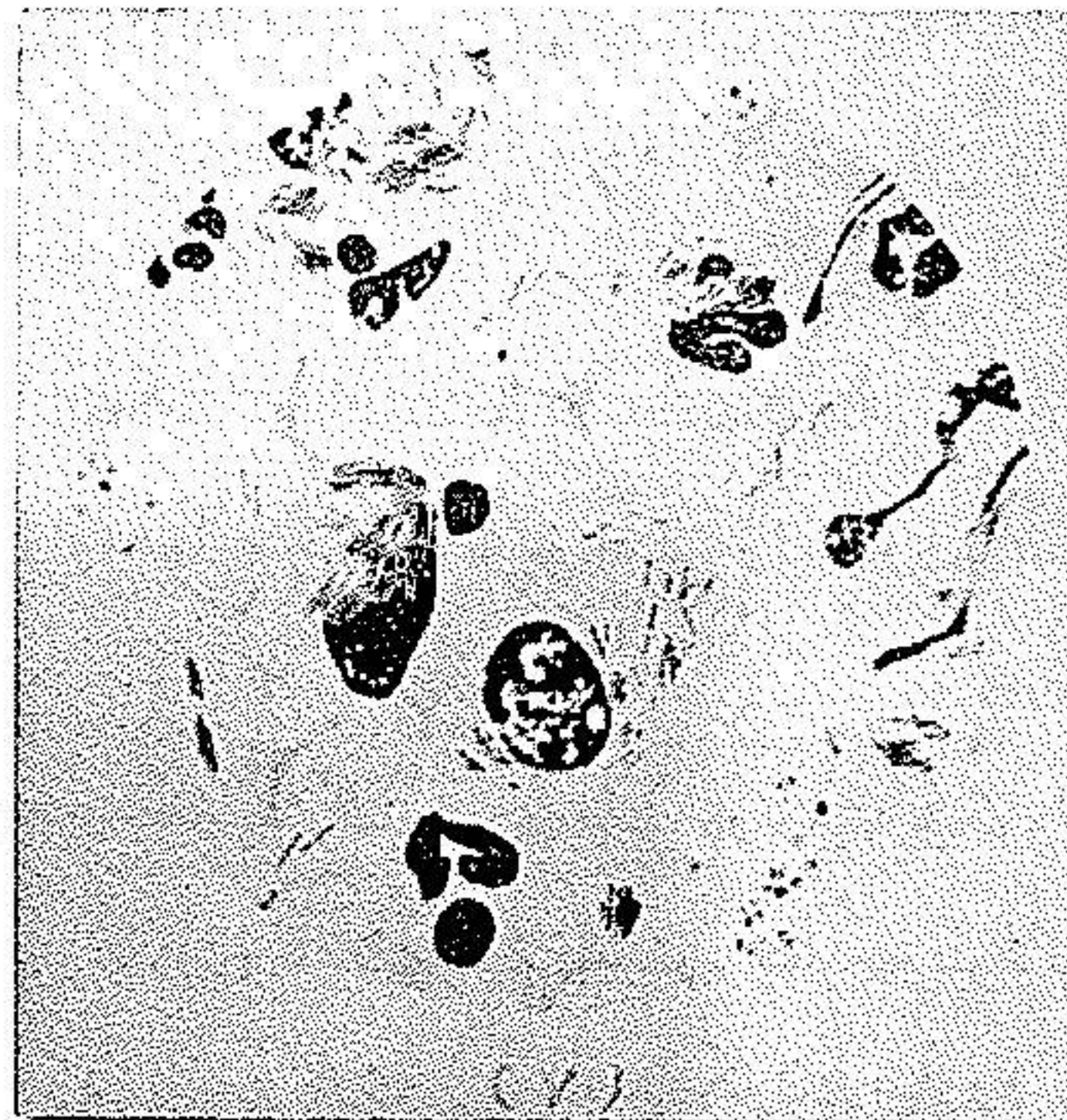

عکس (۶) باسیل TBC و شباهت آن را با باسیل هانسن نشان میدهد

در آغاز بیماری يك انفیلتراسیون ساده در مخاط مربوطه شروع میشود که بزودی زخمی شده و امکان تشخیص میکروسکوپی باسیلی را آسان مینماید - بدنبال این مرحله عوارض پوستی آن بروز میکند. در مرحله اول مخاط بینی و پس از آن مخاط حنجره محل اصلی عارضه را تشکیل میدهد.

طبق آماری که Mac. Cormick گزارش داده است از ۸۹ بیمار مورد مطالعه در ۰/۰۸ موارد ضایعات جذامی در مخاط بینی و در ۲۴٪ موارد ضایعات در حنجره وجود داشته است.

طبق آمار Jackson فقط در نوع Tuberosa در ۰/۱۰ موارد حنجره گرفتار بوده و در نوع Anaesthetica در حنجره هیچگونه آسیبی وجود نداشته است. ناهنجاری این بیماری در حنجره کم بوده و اغلب پس از ضایعات پوستی و بینی



عکس (۷) باسیل هانسن از میکروبیولوژی بایر برداشته شده است

در اپیگلت ظاهر میشود که بعداً ممکن است به آری تنوئیدها و طنابهای صوتی توسعه یابد. در این مرحله صدا تادیسفونی کامل ظاهر شده و گاهی همراه بادیسفاژی میباشد. در امتحان لارنگوسکپی اپیگلت برجسته، گر انولوم مانند یا زخمی و ناهموار و توأم باسیکاتریس دیده میشود و اغلب در این بیماران شکل یک لوله را بخود میگیرد. ممکن است در مخاط اطراف هم برجستگیهایی به بزرگی ماش تا عدس مشاهده شود که در اینحالت این برجستگیها تانای توسعه دارد.

در تشخیص افتراقی باید به سفیلیس که در حنجره و بینی ضایعاتی مشابه بوجود میآورد توجه نمود بخصوص که در جذام مانند سفیلیس اغلب امتحان سرو لوژی هم نتیجه مثبت میدهد. همچنین شباهت این بیماری را با ضایعات مخاطی سلی در بینی و حنجره باید مورد نظر قرارداد. گرچه تغییرات پوستی و امتحان میکروسکپی ساده وجود باسیل هانسن و در نتیجه تشخیص لپرا تعیین میکند.

معالجه :- در مراحل اولیه درمان با Antileprol Chaulmograol و مشتقات

آن انجام میشود. سولفامیدها از پیشرفت بیماری جلوگیری نموده و در بعضی بیماران

موجب بهبودی میگردد (نظریه Sloan). مصرف Sulfonen نظیر - Diaminodi phenylsulfon در بهبودی مؤثر است اگرچه باید مصرف این داروها را تا بدست آمدن نتیجه قطعی حتی بیش از یکسال ادامه داد و ممکن است عوارض ثانوی ایجاد کند. بعضی‌ها Streptomycin /Conteben /D-Gycloserin یا Isoniazid را تجویز میکنند. البته این داروها هیچکدام تأثیر اصلی را ندارد و عقاید نسبت به درمان مختلف است.

نتیجه: با وجود پیشرفتهای طبی در زمینه میکروبیولوژی جذام هنوز چگونگی انتقال این بیماری کاملاً معلوم نیست. معالجه طولانی مرض با داروهای فوق الذکر هم با وجود آنکه بیماری را بحالت سکون در میآورد نمیتواند معالجه قطعی باشد. بومی بودن این بیماری در بعضی از مناطق ایران و عدم کنترل دقیق مبتلایان و پراکندگی آنها در شهرهای پرجمعیت و امکان ابتلای سایرین مطلب مهمی است که توجه همکاران محترم را به شرح حال بیمار فوق جلب مینماید.

خلاصه

گزارش بیماری ۴۰ ساله داده شده که بعلت خشکی و خونریزی بینی مراجعه میکند. بیمار دارای سوراخی در دیواره میانی بینی و برجستگی روی اپیگلوت بود که بیوپسی و هیستولوژی آن جذام را مشخص نمود. بعلت نادر بودن جذام اپیگلوت شرح بیماری داده شد.

Summary

The report is regarding a forty year old patient who has referred for dryness of the nose and nose bleeding. After biopsy of the nose and epiglottis, Leprosy was diagnosed. Attention should be given due to its scarcity; the Ethiology and Microbiology of the disease is also noted.

Résumé:

On a rapporté le cas d'un malade qui s'est adressé à l'hôpital pour hémorragie et sécheresse de la muqueuse du nez. Le malade présentait un trou sur le septum du nez et une tubérosité tur l'épiglotte. Par la biopsie, on a decouvert la Lèpre. Comme les complications de cette maladie sont rare sur l'épiglotte, l'auteur a décrit cette maladie.

References:

- 1-A. Eckert-Moebus, Lehrbuch der H.N.O. Heilkunde, 2 Auf, 1963, Edition Leipzig, 119.
- 2-J. Berendes, R. Link, F. Zoellner-H.N.O. Heilkunde B11/2, 1963, Georgthiem verlag, 920.
- 3-O. Steurer, Lerbuch der H.N.O., 15a Auf. 1948, Munchen Verlag von J.F. Bergmann, 286.
- 4-W. Burchardt, Atlas u. practicum der dermatologie u. venerologie, 4, 1963, Urban & Schwarteberg, 23.
- 5-Sloan n., J. Leprosy 15,329,1958.
- 6-Mac Cormick C., Arch. Otolaryng., 66,138,1957.
- 7-Jackson ch., diseases of Nose, Thorat and Ear, 2Auf. Saunders Co., Philadelphia, London, 59.