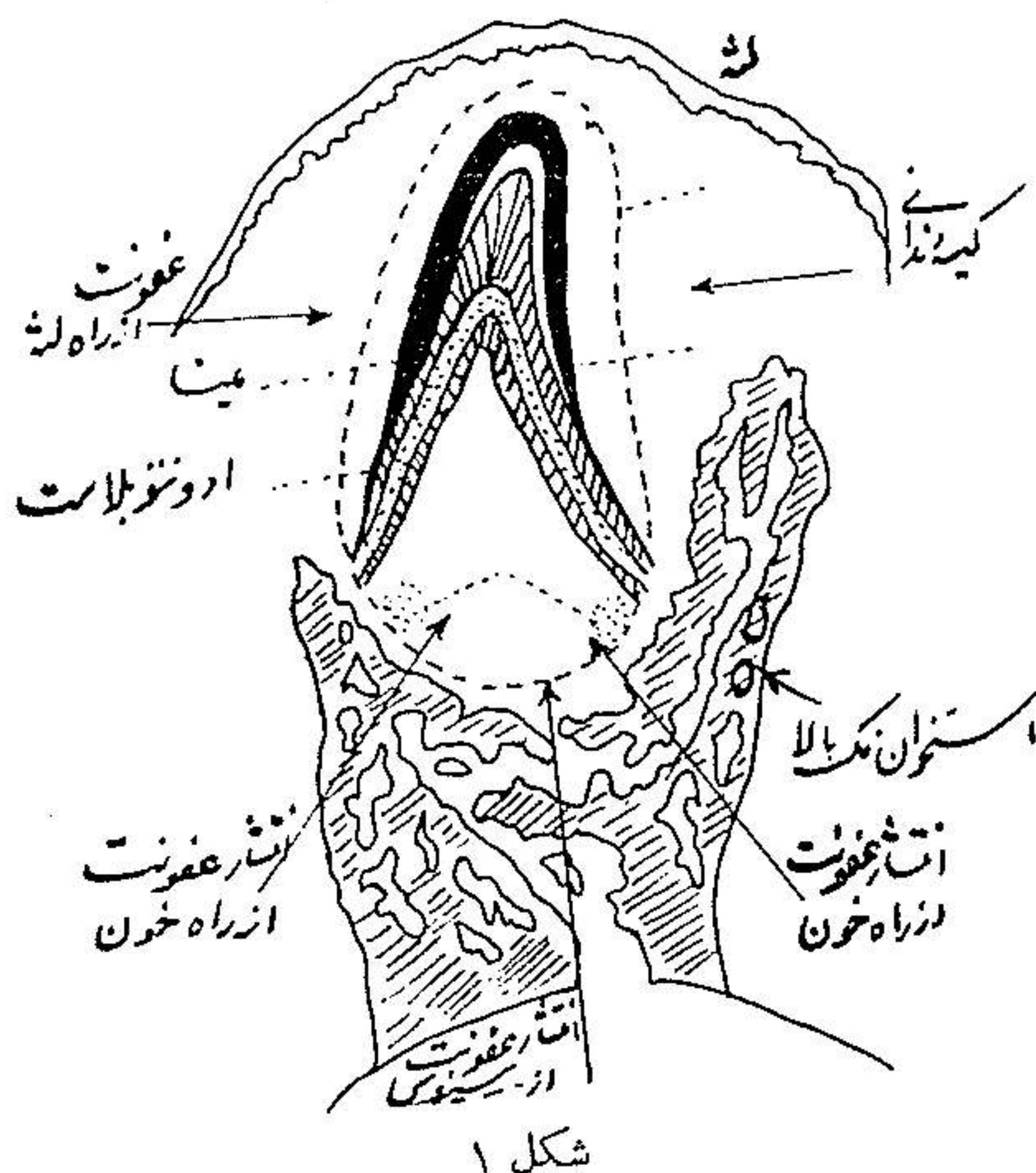


استئومیلیت آرواره نوزادان

وعوارض بعدی آن

دکتر محسن تسلیمی *

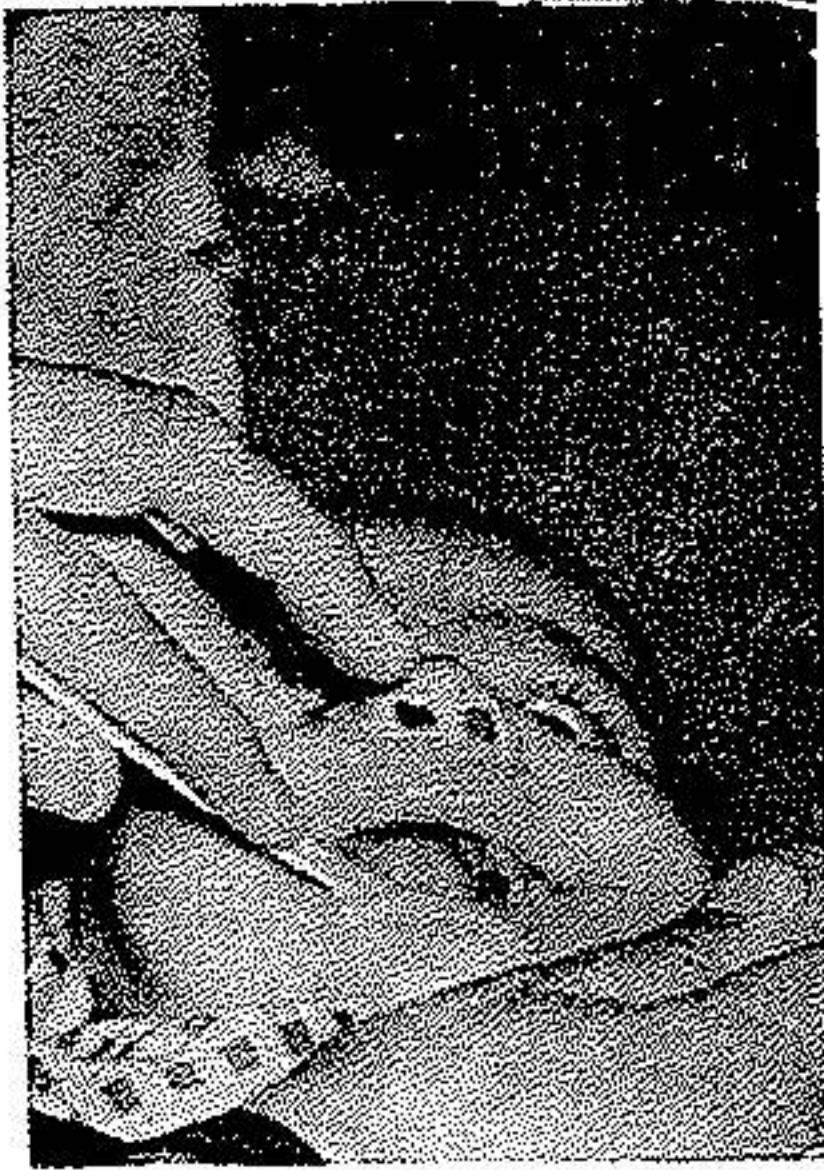بیشتر متخصصین بیماریهای سروگردن و جراحان فك و صورت و چشم پزشکان و متخصصین بیماریهای اطفال و گوش و حلق و بینی و بالاخره استوما تولوگها (Stomatologue) این بیماری را بخوبی می شناسند و در اغلب کتابها و مجلات پزشکی و یا جراحی با سامی گوناگون از جمله بنام گانگرن جوانه دندانی و استئوژنریویت نوزادان (Osteogingivite) یا سینوزیت شیرخواران و غیره از آن اسم برد شده است.



بیماری در هر آرواره به تنهایی یا اینکه توأمأ در يك زمان در هر دو فك دیده میشود. آغاز بیماری : عقونت و التهاب از جوانه دندان (Germe) و یا از لثه مجروح سوراخ شده از خارج وارد استخوان میشود. شکل (۱) مبدأ عقونت : عقونت ممکنست از هنگام زایمان و یا در موقع شیردادن به بچه و یا در اثر بی احتیاطی در حین

* - جراح فك و صورت بخش جراحی پلاستیک بیمارستان امیراعلم .

در این مرحله اگر اتفاقاً دهان بیمار معاینه شود در وستیبول بالا (طرف راست و یا چپ) و سقف دهان بر آمدگی و تورم قرمز رنگ مشاهده شده که در اثر لمس و فشار



دردناک است (شکل ۳). تورم بتدریج در این ناحیه آبه زیر ضربی ایجاد کرده بخودی خود یا در اثر فشار ترکیده چرك بخارج جریان پیدا مینماید و در محل آن فیستول باقی مسانده، اکسودای چرکی پیوسته خارج میشود و بعدها نیز زیر چشم و روی خط نازوژتین فیستولهای متعدد دیگری بجای میگذارد.

شکل ۳ - فیستول کنار دندانی فك بالا

علائم موضعی نامبرده همیشه با اختلالات عمومی طفل همراه است.

درمان: اگر معالجه جلدی بزودی شروع نشود بیماری در روزهای اول و دوم بزندگی نوزاد خاتمه میدهد ولی چنانکه میدانیم در علوم طبیعی همیشه استثنائاتی وجود دارد در اینجا نیز ممکنست بیماری بدون درمان بطرف بهبودی بگراید ولی این بهبودی همیشه همراه از بین رفتن چندین ژرم دندانی و نکروزه شدن محل و خروج سکسترهای کوچک از موضع خواهد بود.

برای درمان لازم است هرچه زودتر آبه های حاصله را از راه دهان و زیر چشم و ناحیه گیجگاهی شکافت و پس از آن با وسایل لازم به درناژ چرکی کمک کرد. تجویز آنتی بیوتیک بویژه پنسیلین لازم بوده هر سه ساعت در حدود ۴۰۰-۶۰۰ هزار واحد از راه تزریق عضلانی وارد بدن طفل مینمایند و یا اگر ایجاب نماید به تزریق آنتی بیوتیک بطور مداوم و انفوزیون داخل وریدی مبادرت میگردد. بهتر است پنسیلین را توأم با استرپتومایسین یعنی اقل هر ۱۲ ساعت $\frac{1}{4}$ گرم تجویز کرد و قبل از بهبودی حال عمومی و از بین رفتن علائم حاد بیماری نباید ژرم های نکروزه را برداشت چه ممکن است از محل فیستولها بخودی خود سکسترها خارج شوند. تغذیه بیمار کوچک به نحو اکمل

و اتم نهایت لزوم را دارد چه کودک پس از شکافتن آبسه و عمل جراحی در دهان از مکیدن و خوردن شیر سر باز میزند، در صورتیکه تغذیه کافی برای بهبودی حالت عمومی بیمار کمال لزوم را دارد. بنابراین در معالجه بیماران تشریک مساعی با متخصصین بیماریهای اطفال شایان اهمیت میباشد.

عوارض بیماری: عوارض بیماری تا پایان عمر بصورت سکل و آسیمتری صورت باقی میماند و عوارض آن در آرواره پائین و بالا نسبت بهم متفاوت میباشد چه استئیت فك بالا عموماً منجر به اختلال نمو استخوان نمیگردد ولی کوچک ماندن آنرا بعضی از مؤلفین گزارش کردهاند (Micrognathie) مخصوصاً اگر عفونت در نقاط اتصال فك بالا با استخوان پیشانی و یا استخوان گونه و یا آپوفیز اسفنوئید باشد. ولی اگر عفونت از کنار دندانهای فك شروع شده به انساج نرم اطراف انتشار یابد فقط باعث از بین رفتن و یا تخریب ردیف دندانهای شیری و یا دوره بلوغ میشود.

اگر خواستگاه عفونت از استخوان گونه و یا آپوفیز زیگوما تیک باشد بعدها باعث اختلال نمو شده به بدشکلی صورت منجر میشود یعنی نصفه صورت صاف و هموار و یک نواخت میگردد و سبب و جاهت (برآمدگی استخوان مالر) برآمدگی خود را از دست میدهد و بعلاوه سیکاتریسهای پوستی پس از بهبودی در کنار فوقانی استخوان گونه و گیجگاه پسابرجای میماند. گاهی در اثر سیکاتریس اکتروپیوم پلکی بیادگار میماند. همچنین در روی دندانهای شیری یا بلوغ ناهنجاریهایی هویدا میشود اگر جوانههای دندان از بین رفته باشند بکلی بیمار فاقد دندانهای مزبور خواهد بود یا اینکه بدشکلیهایی در ردیف دندانها و اندام آنها رخ میدهد (دندان قطره ای شکل).

عوارض در آرواره پائین: بر حسب آمار مؤلفین مختلف فك پائین در نوزادان کمتر از آرواره بالا مبتلا به استئیت میشود (برخلاف خردسالان و بزرگسالان) ولی باز این استخوان نیز از ژرم دندانهای کرسی یا نیاب شیری در بچههای کمی بزرگتر عفونی میشود و سندرم بالینی مخصوصی را در اطفال ایجاد مینماید و بالاخره عوارض و ناهنجاریهای آن از قبیل میکروگناسی (Micrognathie) و لاتروگناسی (Late-

خلاصه

استئومیلیت آرواره یکی از بیماریهای حاد و عفونی روزهای نخستین زندگی بوده با اینکه مدتها یکی از عوامل مرگ و میر شیرخواران بشمار میرفت ولی امروزه اگر زود و بموقع و پیش از نمایان شدن نشانیهای موضعی بیماری تشخیص داده شود با تجویز آنتی بیوتیکهای فعلی مریض بهبود مییابد ولی از خود بعلت ایجاد آسیب در مراکز نمو استخوانهای فك و عدم رشد طبیعی آنها سكل هائی بصورت ناهنجاری و یا بدشکلی در چهره بیادگار میگذارد که بعد از سنین بلوغ با جراحی ترمیمی اصلاح پذیر میباشند.

Summary

One of the acute infectious diseases in the early childhood is osteomyelites of the bones of the face. The mortality was extensively high. But to-day, it is cured by using the appropriate antibiotics before the appearance of local symptoms. If the infection affects the center of the growth, the result will be disfigurement and deformities of the bones of the face which in the future can be cured by reconstructive surgery.

Resumé

L'Ostéomyélite des maxillaires est une maladie infectieuse aigüe des nouveau-nés. Autrefois c'était une des causes de mortalité des enfants pendant la période d'allaitement; mais aujourd'hui si le diagnostic est fait avant l'apparition des symptômes locaux, on peut guérir les malades en traitant par les antibiotiques.

Les nourrissons guéris ont des malformations ou des difformités à la face comme des sequelles qui sont dues à des lésions faites dans les points d'ossifications des mandibules.

On peut les réparer par la chirurgie plastique pendant la période d'adolescence.

BIBLIOGRAPHIE

- 1- Kurt H. Thoma., Oral surgery, vol 2, 1942, C V. Mosbey Co., U.S.A. 1545-779-781
- 2- Maurice Aubry et Charles Freidel. chirurgie de la face et de la region maxillo-faciale, 1968, Masson et cie, Paris. 241 340-444-567-558.
- 3- Dufourmentel, Chirurgie reparatrice et correctrice, 1950, Masson et Cie, Paris, 189-438.
- 4- Dechaume. Precis de stomatologie, 1960, Massom et Cie, Paris, 469-495.
- 5- Toman, Revu de stomatologie, T. 68, 5: 358, 1967.