

## ناهنجاریهای اوراک در اطفال

ومعرفی يك بیمار مبتلا به کیست اوراک

دکتر محمد مهدی حفیظی

اوراک طبیعی ساختمان لوله‌ای مسدود شده است که مثانه را به بناف متصل میکند. اوراک بین پریتوان قدامی و فاسیای عرضی شکم قرار گرفته است. طبق گزارش Begg رشد اوراک بیشتر از کلوآک شکمی (Ventral Cloaca) است تا از آلانتوایس (Allantois) و بطور معمول بعد از جدا شدن از مثانه بواسطه رشد لایه مخاطی بدخل چرخش پیدا میکند و بالاخره درون آن مسدود میشود. (بوسیله Cellular Debris).

ناهنجاریهای مادرزادی اوراک عبارتند از:

- ۱ - بازبودن کامل اوراک (Complete Urachal Patency)
  - ۲ - بازبودن اوراک بایک سوراخ بدخل مثانه.
  - ۳ - بازبودن اوراک فقط بناف.
  - ۴ - ممکن است هر دو انتهای اوراک بطور کامل یا نسبی بسته شده و در وسط محوطه بزرگ خالی وجود داشته باشد.
- ممکن است این ناهنجاریها با ضایعات دیگر مثل عفونت همراه باشد بطور نادرسل، سنگ و نئوپلاسم ممکن است مشاهده شود.
- ناهنجاریهای اوراک را از قرن ۱۶ گزارش داده‌اند - هرست (Herbst) در ۱۹۳۷، لیتچ (Leitch) در ۱۹۵۰ و نیکس (Nix) در ۱۹۵۸ در باره این موضوع مطالعه کرده‌اند. تا سال ۱۹۶۲ در حدود ۲۰ مورد از این ناهنجاریها گزارش شده است. متأسفانه در سابق موارد مادرزادی و اکتسابی فیستولهای اوراک باهم

مخلوط می‌شده است. در میان ۴۵۰۰ کودک که به کلینیک اورلژی Squier مراجعه کرده‌اند ۱۷ مورد مبتلا به ناهنجاری اوراک بوده‌اند که شامل ۱۵ مورد فیستول اوراک (۱۰ مورد آن در اتوپسی مشاهده شد) دو مورد کیست و چهار مورد دیورتیکول بوده است. فیستول کامل در اطفالی که دارای دستگاه ادراری طبیعی هستند خیلی نادر است ولی بعضی اوقات به همراه انسداد گردن مثانه مشاهده می‌شود. همانطور که در این آمار نماینده شده است نسبت کیست اوراک خیلی کم بوده است. Gross ۱۰ مورد ناهنجاری اوراک را در بیمارستان اطفال بوستون شرح داده است.

معرفی بیمار مبتلا به کیست اوراک: محمدرضا ر. پنج ساله را در تاریخ ۴۷/۱۱/۱۳ بعلت ابتلای به درد و نفخ شکم و عدم دفع گاز و مدفوع به بیمارستان سینا آوردند. در معاینه شکم نفخ و تحت فشار بود. طبق گفته اطرافیان بیمار این ناراحتی از چند روز قبل به بیمار عارض شده است. در ابتدا تشخیص انسداد روده برای بیمار مطرح شد و تحت نظر و درمان طبی قرار گرفت. با تزریق سرم و تنقیه اندکی از نفخ شکم کاسته شد و اجابت مزاج برقرار شد. در معاینه مجدد و دقیق شکم مشاهده شد که در بالا و پائین شکم دو برآمدگی مختصر غیر قرینه دارای مایعی با قوام کیستیک موجود است. در لمس شکم مختصری درد ناک بود. کبد و طحال لمس نشد. از لحاظ عمومی طفلی بود بارش نسبتاً طبیعی و حال عمومی خوب که بجز درد مختصر شکم ناراحتی عمده دیگری نداشت. در معاینه سایر دستگاهها عارضه غیر طبیعی مشاهده نشد.

آزمایشات پاراکلینیکی: کوتسی راکسیون منفی بود و هیپرلکوسیتوز مختصر وجود داشت. سدیمان تاسیون در ساعت اول ۳۵ میلیمتر و در ساعت دوم ۷۰ میلیمتر بود.

ترشح B.S.P. بعد از ده دقیقه ۲۰ درصد و پس از یک ربع صفر درصد بود. اوره ۲۷. گرم در لیتر بود. در تاریخ ۴۷/۱۱/۱۹ بیمار با تشخیص کیست شکم با منشاء نامعلوم (احتمالاً کیست مزانتر) تحت عمل جراحی (لاپاراتومی) قرار گرفت

پس از باز کردن جدار شکم کیست نسبتاً بزرگی که دارای دو لوب یکی کوچک در بالا و دیگری بزرگ در پائین ناف بود، مشاهده شد. این کیست قسمت اعظم شکم را فرا گرفته بود. در پائین به اوراک و در بالا به رباط گرد کبد ارتباط داشت. بغیر از اوراک و رباط گرد به محل دیگری چسبندگی نداشت در سایر احشاء شکم ضایعه‌ای مشاهده نشد. تمام کیست برداشته و جهت آسیب‌شناسی فرستاده شد. بیمار روز نهم با بهبودی کامل از بیمارستان مرخص شد.

**آسیب‌شناسی:** ماکروسکوپی: بافت ارسالی تشکیل شده از یک قطعه نامنظم کیست بابعاد  $18 \times 7 \times 5$  سانتیمتر، سطح آن لوبوله، رنگ آن قرمز تیره، باقوام نرم لغزنده، در برش مایع زرد رنگ از آن خارج شد و کیست‌های متعدد در داخل بافت مشاهده شد. ضخامت جدار کیست در حدود دو میلی‌متر بود.

**میکروسکوپی:** در آزمایش ریزینی برشهای تهیه شده از قطعه ارسالی ساختمان جدار کیستی دیده میشود که از بافت فیبروز هیالین تشکیل یافته و سطح داخلی آنرا یک ردیف سلولهای مزوتلیال مفروش میسازد. جای نواحی خونریزی در بافت وجود دارد که در حال ارگانیزاسیون است.

**تشخیص:** این ساختمان با کیست اوراک مطابقت دارد.

#### بحث:

کیست اوراک ممکن است بدون علائم کلینیکی باشد و موقعی تظاهر کند که بآن عفونت اضافه شود و یا ارتباط بناف یا مثانه داشته باشد که در این صورت سوراخی در روی شکم مشاهده میشود که از آن چرک و یا ادرار خارج میشود.

کیست باننده‌های مختلف ممکن است مشاهده شود و بعضی اوقات دارای حجم بزرگی است (مثل موردیکه روزنبرگ Rosenberg شرح داده است که بیمار دارای کیست اوراک و آسیت بوده است)

کیست‌های بزرگ اوراک ایجاد سنگینی و تورم در زیر ناف می‌نماید.

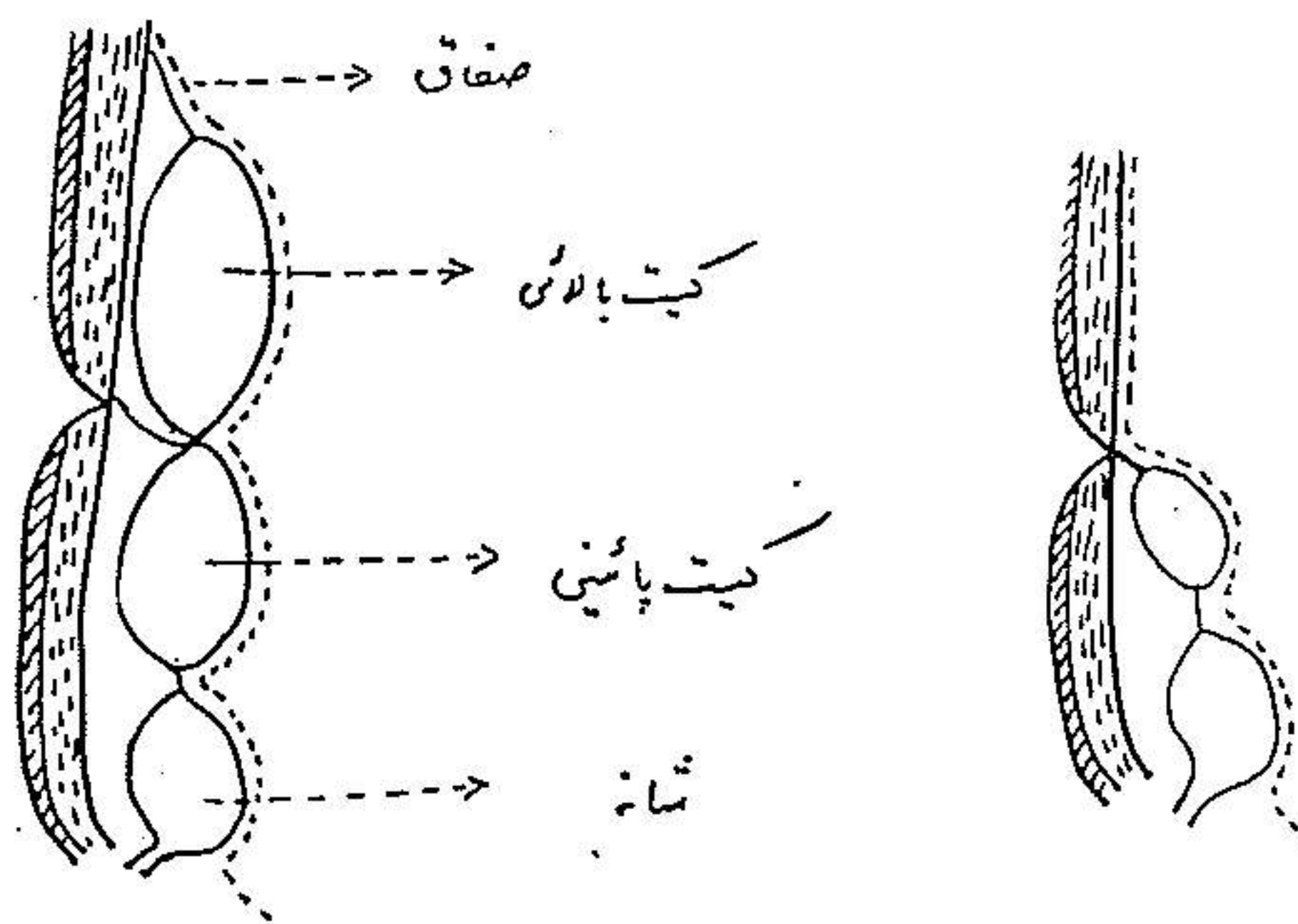
پیوورا کوس (Pyourachus) نامی است برای کیست اوراک چرکی شده

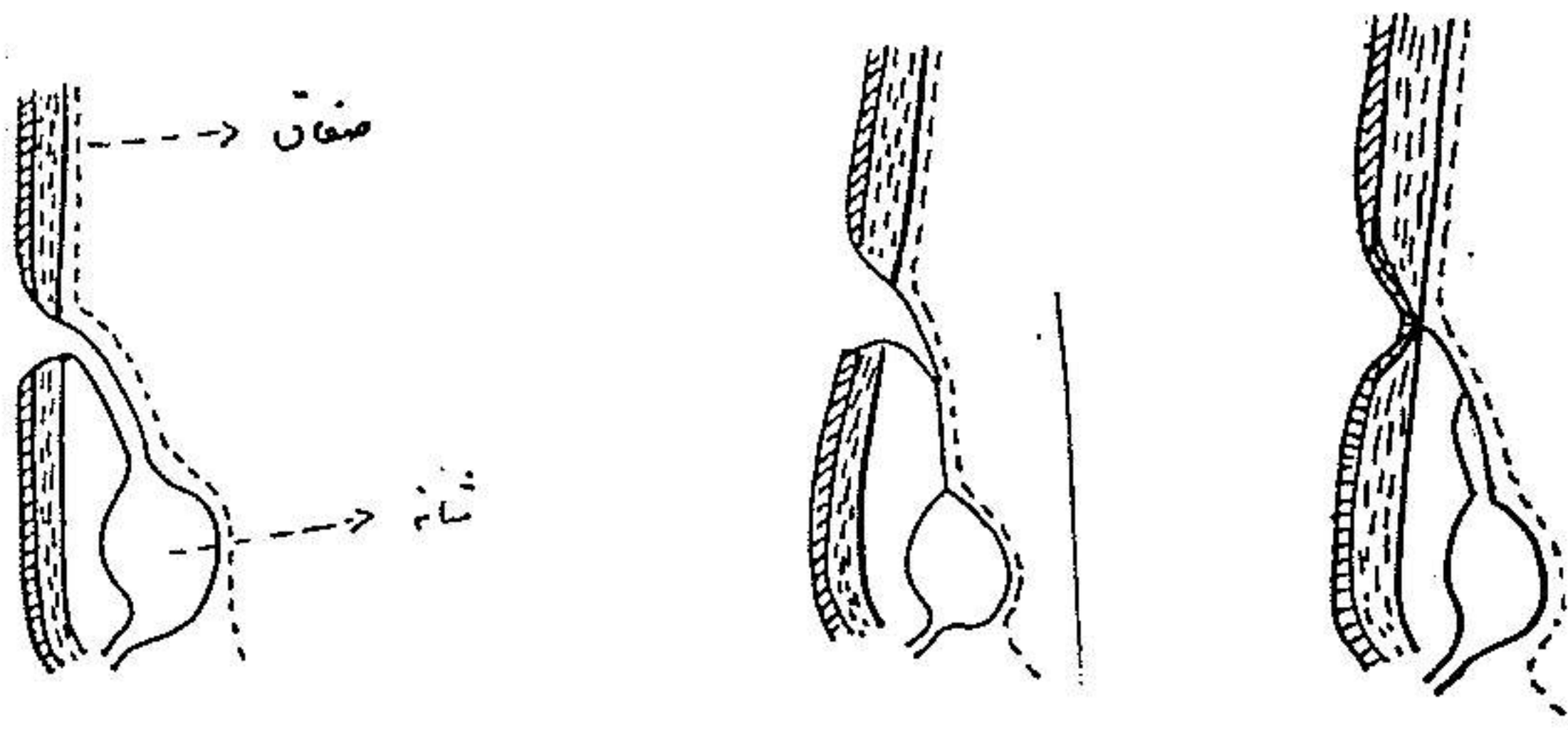
و علائم آن عبارتند از : درد ناحیه زیردل یا اطراف ناف و تورم . قرمزی و حساسیت نیز اغلب وجود دارد . چرك آن بالاخره در داخل مثانه یا ناف باز میشود و بندرت در داخل صفاق باز شده و پریتونیت ایجاد میکند . هر نوع فیستول اوراک و کیست اوراک بایا بدون عفونت ولی مرتبط باناف را بایستی از تورم عفونی ناف (Omphalitis) ، گرانولوم ناف ، امفالوسل (Omphalocele) و بازبودن مجرای امفالوزانتریک افتراق داد .

موقعی که کیست اوراک بداخل مثانه باز شود ایجاد دیورتیکول میکند . درمان عبارت از برداشتن فیستول و کیست است . بهترین نتیجه از راه خارج صفاقی با برداشتن اوراک حاصل میشود . در بعضی اوقات برای تشخیص وجود چسبندگی لازم است پریتون را باز کرد . در صورتیکه مثانه باز باشد در دو طبقه با کاتکوت ساده یا کرومه دوخته میشود . بعضی اوقات کیست اوراک ملتهب ممکن است شبیه آپاندیسیت ظاهر کند .

### انواع ناهنجاریهای اوراک :

انواع ناهنجاریهای اوراک در شکل های زیر نمایانده شده است :





بیماری که شرح آن رفت شاید نوع تازه‌ای از این نوع ناهنجاریها باشد زیرا دارای دو کیست بوده است که یکی مربوط به اوراک و آنکه در بالا بوده است مربوط به رباط گرد کبد بوده است.

دیگر از ناهنجاریهای اوراک باقی مانده اوراک (Urachal Remnant) بر روی مثانه است که در اشخاص بالغ در بعضی اوقات ایجاد آدنوکارسینوم میکند و همچنین ممکن است کارسینوم در طول اوراک بوجود آید.

#### خلاصه :

در این مقاله طفل ۵ ساله مبتلا به کیست اوراک که مورد عمل جراحی قرار گرفته و بهبود یافته معرفی شده است. آسیب شناسی وجود کیست اوراک را تأیید کرده است. کیست اوراک از ناهنجاریهای نادری است که نزد اطفال مشاهده میشود. معمولاً کوچک بوده و در موقع اعمال جراحی یا بهنگام اتوپسی مشخص میشود. در صورتیکه کوچک بوده و عفونت بآن راه نیافته باشد علامت بالینی مهمی ندارد و در صورتیکه بزرگ باشد و عفونی شده باشد علائمی از قبیل بزرگی شکم، بروز می نماید. درمان آن برداشتن کیست است.

### Summary

A case of urachal cyst in a boy of five years old is reported in Sina Hospital, Tehran. The patient was referred to us because of his abdominal distension and some symptoms of intestinal obstruction. The cyst was removed and the boy was cured. Pathologist confirmed that it was the cyst of urachus.

Urachal cyst is one of the rare anomalies in children and occasionally in adults. It is usually small in size and is shown at the time of operation or in post mortum examination. When small, it has no symptom unless if infected (abdominal wall fistula). But when it is in large size, distension of abdomen may be present.

Removal of the whole cyst is the treatment of this case.

### Résumé

On a opéré un kysts d'uraque chez un enfant de 5 ans à l'Hopital Sina de la Faculté de Medecine de Tehran.

Ce cas est très rare; elle se découvre ordinairement pendant une opération chirurgicale ou une autopsie. Le kyste d'uraque non infecté n'a aucun signe clinique, mais en cas d'infection le malade présente un gros abdomen ou une fistule suppurée, Notre malade est opéré par nous; il a eu un ventre distendu et quelques signes d'occlusion.

Le traitement c'est l'ablation du kyste.

### References

- 1- Hohn-K. Lattimer, A.C. Uson, Meyer M. Melicow- Pediatric Surgery, 1962, Edited By C.D. Benson and the others, Year Book Medical Publishers, INC CHICAGO. Vol 2 Page 974.
- 2- Walter C. Mackenzie, Robert A. MacBeth Christopher's Text Book Of Surgery, 1960, W.B. Saunders Company, Philadelphia and London. Page 478.
- 3- Ian Aird, Companion in Surgical Studies, 1958, E&S. Livingstone Ltd. Edinburgh and London, Page 1142.