

آنوريسم ديسكانت آئورت

دکتر امير اصغر توکل*

دکتر انوشیروان نظاره**

با پیشرفت‌های اخیر جراحی عروق، آنوريسم‌های آئورتی که زمانی از بیماری‌های خطرناک و عوارض ناشی از آنها باعث مرگ حتمی بیمار می‌گردید دیگر بآن شدت حیات بیماران را تهدید نمی‌کند. در عوض آنچه که امروز اهمیت فوق‌العاده برای درمان این بیماری دارد توجه طبیب باین مرض و تشخیص درست آن از روی علائم کلینیکی و استفاده او از وسایل پاراکلینیکی است.

منظور ما از نگارش این مقاله یادآوری چند نکته مهم است که در زمان خود، اگر بآنها توجه دقیق معطوف گردد، بخوبی طبیب معالج را به تشخیص قطعی مرض راهنمایی کرده و بیمار از مرگ حتمی ناشی از عوارض آنوريسم رهایی می‌یابد.

آنوريسمها را از نظر محل آناتومیک آنها میتوان به دو دسته مرکزی (مغزی)، قفسه صدری و شکمی) و محیطی (شریانهای زیربغلی، فمورال و پوپلیته) تقسیم کرد. از نظر اتیولوژی برای هر کدام از آنوريسم‌های دسته مرکزی علت و یا علل بخصوص در نظر گرفته‌اند. مثلاً: آنوريسم‌های مغزی را کنژنیتال، آنوريسم‌های قفسه صدری را سیفیلیتیک و آنوريسم‌های داخل شکمی را ناشی از آرتریواسکلروز می‌شمارند. البته نمیتوان برای آنوريسم‌های داخل شکمی و یا قفسه صدری فقط دلایل ذکر شده را قبول کرد چون آنها که در قفسه صدری هستند همه بعلت سیفیلیس نمی‌باشند و آنوريسم‌های داخل شکمی منحصرأ بعلت آرتریواسکلروز نبوده و از ۵ تا ۱۰ درصد آنها اتیولوژی سیفیلیتیک دارند. بطور کلی در آنوريسم‌های دسته مرکزی عوامل

* متخصص قلب، بیمارستان ژاندارمری کل کشور.

** متخصص جراحی قلب و ریه و عروق.

ايتيولوژيک از قبيل آرتريو اسکلروز ، سيفيليس ، ضايعات دژنراتيو ، آنومالی های مادرزادی ، انفکسيون که آنوريسمهای ميکوتیک ايجاد ميکنند و ضربه که باعث آنوريسمهای کاذب ميگردد (۱) ، و در مورد آنوريسمهای محيطی که معمولاً ضربه از مهمترين عوامل ايجاد کننده آنها بشمار رفته است بايد به دقت مورد نظر طبيب باشد. اينکه آيا بالا بودن فشار خون قبل از پيدايش آنوريسم ديسكانت ميتواند عامل موثري در ايتيولوژی آن شمرده شود نکته ای است که بايد در آينده مطالعات دقيقی روی آن انجام گيرد . مطابق آمار بدست آمده بين ۳۰ الی ۸۰ درصد بيماران سابقه بالا بودن فشار خون را قبل از ورود به بيمارستان ذکر ميکنند (۵) ، و ۴۰ درصد از بيماران مورد تجربه ما ، هنگام ورود فشار خون بالا داشته و ۵۸ درصد سابقه بالا بودن فشار خون را ذکر کرده اند (۱۵).

شيوع : مطالعه در باره شيوع آنوريسم ، پس از بررسی ۳۱ گزارش مستند ما را باين نتيجه رسانده است که در هر ۱۷۵۴۰۵ نفر اتوپسی شده ، ۴۸۲ نفر و يسا بعبارت ديگر از هر ۳۶۳ نفر يك تن در اتوپسی آنوريسم داشته است . تجربه شخصی ما از اين رقم نيز بالاتر رفته و از هر ۱۷۰ اتوپسی يك نفر به آنوريسم مبتلا بوده که شايد بعلت افزايش مرض و نشان دهنده شيوع آن نزد اشخاص مسن که به ضايعات دژنراتيو مبتلا هستند باشد (۱۸).

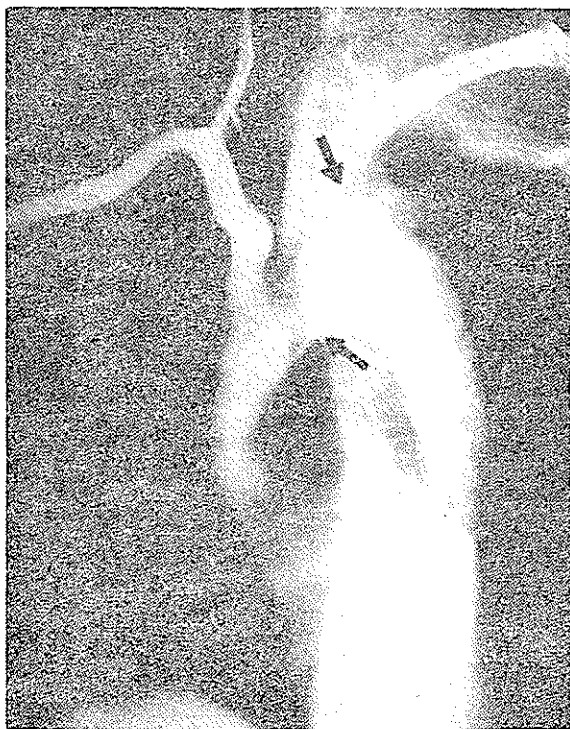شکل : آنوريسمها را از نظر شکل به سه دسته ساکی فرم ، فوزی فرم و ديسكانت تقسيم بندي ميکنند و شکل مورد نظر در اين بحث آنوريسمهای ديسكانت می باشد که محل آنها تقريباً هميشه در قفسه صدری است .
علائم کلينيکی :

الف : درد ، که از مهمترين علائم کلينيکی آنوريسمهای ديسكانت آئورتي شناخته شده است . شروع آن ناگهانی و محل آن معمولاً در قفسه صدری و گاهگاهی نيز در شکم بوده و حتی ممکن است اين درد پس از شروع ، از محل خود به نقطه ای ديگر از بدن نيز مهاجرت کند .

شرح حال بيمار شماره ۱ : مرد هفتاد ساله مشروب فروشی که سابقه مختصر

بالا بودن فشارخون داشته است بعلت درد شدید ضربان دار در پشت خود که در هنگام نشستن عارض او گردیده بود و پس از شروع به قسمت قدامی قفسه صدري اشاعه پیدا میکرد به بیمارستان مراجعه نمود. زمان درد از هنگام شروع تا ورود به بیمارستان تقریباً دوازده ساعت بوده و بزحمت با تزریق پتدین اندکی بهبودی مییافته است.

بیمار ناراحتی و شکایت دیگری نداشت. آزمایشهای بالینی نکته قابل ملاحظه‌ای را نشان نمی‌دادند. الکتروکاردیوگرافی طبیعی بود. در رادیوگرافی از قفسه صدري سایه‌ای دیده میشد که مارا مشکوک به بزرگ بودن مختصر مدیاستن مینمود. بعلت وجود درد و مشاهدات رادیولوژیک، آرتروگرافی با وارد کردن زیر جلدی سوزن در شریان براکیال راست انجام گرفت. آنوریسم دیسکانت آئورتی که از ناحیه دیستال شریان زیرتر قوه‌ای تا حد بالای دیافراگم ادامه داشت مشاهده گردید.



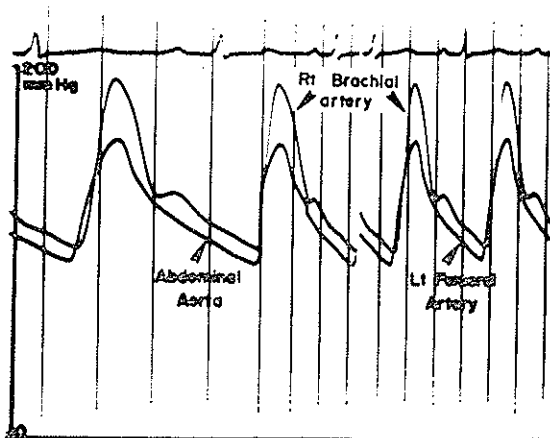
شکل ۱: آرتروگرافی بیمار شماره ۱ - آنوریسم دیسکانت از قوس آئورت شروع میگردد و برآمدگی واضح جدار کاذب آن که کمی پس‌آین‌تر از حد شریان زیرتر قوه‌ای چپ قرار دارد بخوبی دیده میشود

بعلت سن زیاد بیمار از درمان جراحی صرف‌نظر گردید و با درمان طبیی مریض تحت نظر قرار گرفت و بهبود نسبی در حال او پدید آمد.

ب: بی درد بودن آنوريسم: منظور از این تعريف یادآوری نکته جالبی است که اینگونه بیماران ممکن است هیچگونه دردی در هیچ نقطه‌ای از بدن خود که طبیب و یا خود بیمار را مشکوک به ضایعه‌ای در محل درد بنماید نداشته باشند.

شرح حال بیمار شماره ۴: زنی ۳۵ ساله از نژاد سیاه بعلت سرگیجه‌ای که در حدود ۲۴ ساعت وسنگوپی که بیش از چند دقیقه طول نکشیده و شب قبل از ورود به بیمارستان عارض او گردیده بود بمامراجعه نمود. مریض در هیچ نقطه‌ای از بدن خود دردی حس نمیکرد. تنها نکته قابل ملاحظه‌ای که مدت‌ها او را متوجه خود می‌کرد وجود حس سنگینی در ناحیه خلفی جناغ سینه بود که به جایی سرایت نمیکرد و با غذا خوردن، حرکات بدن، سرفه و یا ورزش نه تشدید میشد و نه تخفیف می‌یافت. در معاینات بالینی فشار خون $\frac{۲۲}{۱۵}$ در هر دو دست و ضربان نبض ۱۰۰ در دقیقه بود. در سمع صدای چهارم قلب و کمی قوی بودن صدای بسته شدن دریچه آئورت شنیده میشد، سوفل دیاستولیک وجود نداشت. الکتروکاردیوگرافی نشان میداد که وانتریکول چپ هیپرتروفی دارد. علائم نورولوژیک دیده نمیشد. رادیوگرافی از ریتین نشان میداد که سایه مدیاستن در قسمت فوقانی کمی بزرگ شده و همراه با آن در ناحیه آئورت قسمت برآمده‌ای مشاهده میگردید. این رادیوگرافی با آنکه دو سال قبل از بیمار بعمل آمده بود نشان میداد که سایه قلب و همچنین سایه مدیاستن و آئورت نیز بزرگتر شده‌اند. بیمار برای بالابودن فشارخون تحت درمان طبی قرار گرفت و نتیجه آن شد که فشار خون تا حد $\frac{۱۲}{۹}$ پائین آید. آزمایش‌های لابراتواری همه طبیعی بودند. پیلوگرافی داخل وریدی نشان میداد که کلیه چپ کوچکتر از کلیه راست است. آئورتوگرافی رتروگرا در بعمل آمد تا وضع عروق کلیوی مشخص گردد. این عمل با تکنیک سلدینگر (۱۴) انجام گرفت که نشان میداد آنوريسم ديسكانت آئورتی از قوس آئورت تا حد بی‌فورکاسیون آئورت شکمی وجود دارد. شریان کلیوی چپ انسداد ناکامل داشته است که یا بعلت ادامه آنوريسم در شریان کلیوی و یا بعلت فشار آنوريسم روی آن و نتیجتاً باعث تنگی آن گشته است فشار داخل شریانی که قبل از تزریق ماده حاجب اندازه‌گیری شد نشان میداد که فشار شریان بر اکیال راست ۳۰

میلیمتر جیوه از فشار شریان فمورال چپ بیشتر بوده است (شکل ۲) این بیمار پس از مرخص شدن از بیمارستان هیچگونه تماسی با مانگرفت و از حال او اطلاعی در دسترس نیست.



شکل ۲: فشار مستقیم شریانهای رانی چپ و آئورت شکمی، ۳۰ میلیمتر جیوه از شریان بر اکیبال راست کمتر است که این اختلاف در اثر تنگ شدن قطر آئورت قفسه صدی و شکمی بواسطه دیسکسیون می باشد.

علائم عصبی:

همراه با درد، علائم عصبی نقش تعیین کننده در تشخیص آنوریسمهای دیسکانت دارند. این علائم از ۱۵٪ موارد الی ۵۰٪ گزارش شده است. تشخیص آنوریسمهای دیسکانت که همراه با علائم نورولوژیک بوده اند ۸۸٪ موارد بوده و حال آنکه بدون آنها بیش از ۴۴٪ نبوده اند. مطابق تجربه ما در آنوریسمهای دیسکانت ۲۹٪ از بیماران دارای علائم نورولوژیک، نظیر از دست دادن حافظه تا حد پارالیزیهای یکطرفه و دوطرفه، بوده اند (۱۵).

علائم دیگر: سنگینی پشت جناغ سینه بدون اشاعه به اعضای مجاور و بدون ارتباط با فعالیت و یا غذا و حرکات بدن و یاسرفه، تهوع، استفراغ، خونریزی از دستگاه گوارش (بعلت پاره شدن آنوریسم در دوازدهه) و دیسفاژی شایع ترین علائم همراه با آنوریسمهای دیسکانت آئورتی میباشند که یا بعلت فشار مستقیم روی این اندامها و یا بعلت دیسکسیون آنوریسم در آنها تظاهر میکنند.

امتحانات بالینی :

۱- سوفل : وجود سوفل دیاستولیک در طرف راست استرنوم همراه با علائم بالینی دیگر ، پاتوگنومونیک آنوريسم های ديסקانت آئورت میباشد . سوفل بخاطر آنست که قسمت ديסקانت تا حدود ۲-۳ سانتیمتری حلقه آئورت امتداد پیدا میکند . ولت های دریچه آئورتی را از حالت طبیعی خارج میسازد .

۲- نبض : عدم تساوی نبض بین دو دست و همچنین بین دستها و پاها از نکات مورد توجه بوده و گزارش شده است که این اختلاف در ۲۰٪ از بیماران مبتلا به آنوريسم های ديסקانت آئورت وجود دارد . ولی در تجربه ما که نزد ۲۴ مریض انجام گرفته این عدم تساوی در حدود ۴٪ بوده است (۱۵).

علائم الکتروکاردیوگرافی : عدم وجود آنومالی در الکتروکاردیوگرافی هنگامیکه درد قفسه صدري شديد و علائم دیگر مشکوک به آنوريسم ديסקانت باشد میتواند به طبیب برای تشخیص مرض کمک کند . بندرت ممکن است که دیسکسیون آنوريسم تا حد شریانهای کورونریش رفته و تا بلوی انفارکتوس را ظاهر سازد . تنها علامت الکتروکاردیوگرافی آنوريسم های ديסקانت آئورتی بزرگ شدن بطن چپ همراه با آریتمی مختصر از کانون دهلیزی (سوپراواتریکولر) میباشد (۷،۵، ۱۷۰).

علائم رادیولوژی : باستثنای مواردی که رادیوگرافی قبل از پیدایش آنوريسم ديסקانت در دسترس باشد رادیوگرافی ساده ریتین بندرت به تشخیص قطعی کمک میکند . شاید در این مورد عریض بودن سایه آئورت و یا بزرگ شدن سایه قسمت فوقانی مدیاستن تنها علامتی باشد که طبیب را به وجود این مرض مشکوک میسازد (۱۲،۸). در این موارد آرتریوگرافی مهمترین وسیله برای تشخیص آنوريسم های ديסקانت آئورتی میباشد .

بحث :

اگر چه مورگانگی ولاینک (۶) از اولین کسانی هستند که در باره این بیماری بحث کرده اند ، امروزه مستندترین مدرک بررسی کامل آنوريسم ديסקانت آئورت مقاله ای است که بوسیله هیرست (۵) در دسترس مآقرار دارد . در این مرض با

آنچه که از نشریات علمی در اختیار ماست، بنظر میرسد که درد بهترین علامت این بیماری باشد. درد شدید و ناگهانی بوده و با ارتباط بمحل آنوریزم خود را نشان میدهد و باندازه‌ای واضح و کارا کنترستیک است که بخوبی نظرطیب را متوجه این مرض میکند. درد بعنوان اولین شکایت مریض در حدود ۱۰ الی ۵۰ درصد موارد گزارش شده است. پولن که مطالعات زیادی در این باره انجام داده و خود سرانجام بهمین مرض فوت کرده است اظهار میداشت که شخصاً میتوانسته شدت درد خود را توضیح داده و حتی زمان پاره شدن آنوریزم خود را هم بیان کند و او حتی بدرستی یاد آور میشد که این پارگی در پلورچپ او صورت خواهد گرفت. در مقاله قبلی، اشاره کرده‌ایم که در برخی از بیماران موقتی که درد شروع گردید تاهنگام مرگ آنها ادامه داشته است (۱۵).

اما در اینجا لازم است دو مطلب تذکر داده شود. اول اینکه ممکن است درد همیشه بشکل کلاسیک بیان شده شدید نبوده و یا اصولاً از محل آنوریزم شروع نگردد مثلاً آغاز آن از صورت، گوش و یا گردن باشد. مطابق آمار هیرست (۵) درد در ۱۵٪ موارد آنقدر جزئی است که بکلی ساده و بی اهمیت تلقی میگردد. دوم اینکه دردها ممکن است اصلاً وجود نداشته باشد و همانطوریکه در شرح حال بیمار دوم ما ذکر گردید او هرگز از هیچگونه دردی شکایت نداشت.

دو مورد مشابه این بیمار قبلاً گزارش گردیده است (۳، ۱۰) و در مقاله آخر از چهار بیماری که ذکر شده فقط یک مریض از درد سینه شکایت داشته است (۲). آمار بدست آمده و گزارشهای مستند نشان داده‌اند که آنوریزمهای بی درد نیز از ۱۴٪ الی ۵۰٪ موارد - دیده شده‌اند (۵).

برای فقدان درد در پاره‌ای از آنوریزم‌های دیسکانت دلایل متعددی ذکر کرده‌اند که برخی از آنها عبارتند از:

۱- سنکوپ و زمان بی‌حسی عمومی که یکی از عوارض ناشی از اینگونه آنوریزمها میباشد و ممکن است مریض دردی را حس نکند (۱۶) که البته این دلیل زیاد قابل قبول نمیتواند باشد. چون سنکوپ برای مدت کوتاهی وجود دارد و حال

آنکه دردناشی از آنوریزم دیسکانت آئورتی معمولاً مدتها ادامه دارد .

۲- پیشرفت همامتوم بطرف انتیما و نتیجتاً جلوگیری از کشش جدار آئورت و عدم تحریک اعصاب آن که در صورت کشش مولد درد میباشد از تئوری هائیسٹ که برای بی‌درد بودن اینگونه آنوریزمها عرضه شده است (۱۸). این نظریه امروزه بیشتر قابل قبول بوده و بنظر میرسد که در مورد بیمار دوم مصادق باشد .

۳- بیمارانی که مبتلا به خونریزی مغزی هستند و باین عارضه نیز مبتلا میباشند بعلت بدی حال عمومی خود معمولاً درد آنوریزم دیسکانت را حس نمیکنند (۳). از این بحث نتیجه گرفته میشود که طبیب نمیتواند بخاطر فقدان درد این مرض را نادیده بگیرد . بهر حال لازم است که باین بیماری اندیشید و باعلائم کلینیکی و وسائل پاراکلینیکی تشخیص قطعی را روشن ساخت .

انسداد آمبولیک شریانه‌های محیطی که زمانی از علائم مهم آنوریزمهای دیسکانت بشمار میرفت در حال حاضر اگرچه توجه بآنها ممکن است به تشخیص کمک کند ولی به تنهایی از عوامل تعیین کننده این مرض بشمار نمیرود .

سوفل‌های گوناگون که در کانون آئورت شنیده میشوند بعلت پیشرفت آنوریزم و تغییر حالت دادن در بچه آئورت میباشد (۴، ۱۳، ۱۸). بهر حال وجود سوفل در بیمار مشکوک به آنوریزم دیسکانت معمولاً پرونوستیک بدی در برداشته و بنظر میرسد که احتمال پارگی آئورت در پریکارد را زیاد تر میکند .

تشخیص افتراقی :

تشخیص آنوریزمهای دیسکانت آئورتی اکثراً با ترومبوزهای کورونر ، آئورتیت سیفیلیتیک، تومورهای مדיاستن ، خونریزیهای مغزی ، هرنی دیافراگماتیک ، کله‌سیستیت ، پانکر آتیت ، پاره شدن احشاء شکم ، سنگ کلیه ، ترومبوزمانتریک ، اکلوزیون آمبولیک شراین اندامها و بیماریهای قسمت تحتانی نخاع نیز مطرح میگردد که لازم است همه آنها را بخاطر داشت .

پس از اینکه شرح حال بیمار و علائم کلینیکی او طبیب معالج را مشکوک بضایعه آنوریزم دیسکانت آئورتی کرد لازم است از وسایل پاراکلینیکی استمداد جست و

تشخیص مرض را مسجل نماید که اعم آنها عبارتند از :

۱- رادیوگرافی ساده قفسه صدری که ممکن است بزرگ شدن سایه مדיاستن را نشان دهد ، بخصوص اگر رادیوگرافی قلبی قفسه صدری بیمار برای مقایسه در دسترس باشد .

۲- الکتروکاردیوگرافی برای نشان دادن هیپرتروفی بطن چپ و مطمئن شدن از فقدان ضایعات قلبی نظیر انفارکتوس و غیره .

۳- آرتریوگرافی که بسادگی میتوان باسوزن زیرجلدی داخل شریان براکیال شده و از وضع آئورت اطلاع حاصل کرد ، میتواند بیش از هر چیز دیگر برای تشخیص نهائی مفید باشد .

لازم به تذکر نیست که هرچه زودتر تشخیص مرض داده شود امکان کمک به بیمار بیشتر خواهد بود .

یادآور میشویم که همه آنوریسمهای دیسکانت آئورتی احتیاج به عمل جراحی نداشته بلکه پاره‌ای از آنها را میتوان بخوبی با درمانهای طبی تحت نظر قرار داده و بهبود نسبی در حال آنها بوجود آورد . گزارشی از پالمرو همکارانش (۱۱) نشان داده که شش تن از بیماران آنها اعم از اینکه دارای فشار خون بالا بوده‌اند یا نه با داروهای هیپوتانسو برای مدت ۱۵ ماه تحت کنترل و حال عمومی آنها رضایت بخش بوده است .

خلاصه :

بررسی اجمالی از وضع آنوریسمهای دیسکانت آئورتی ، علائم بالینی و ارزش تشخیصی هر کدام بعمل آمد . شرح حال دو بیمار جالب همراه با آرتریوگرافی یکی از آنها مورد مطالعه قرار گرفت . یادآوری گردید که وجود یا عدم وجود درد تشخیص آنوریسم دیسکانت را تأیید یارد نمیکند و لازم است که از دیگر علائم کلینیکی و وسائل پاراکلینیکی برای تشخیص کمک گرفت .

آرتریوگرافی زیر جلدی باسوزن داخل شریان براکیال در تجربه ما از عوامل مؤثر برای تشخیص مرض بشمار رفته است .

متذکر گردید که برای معالجه این گونه بیماران باید درمانهای طبی و جراحی هر دو مورد نظر طبیب معالج قرار گیرد .

SUMMARY

Dissection aortic aneurysm, one of the serious diseases with recent advances in vascular surgery, can be treated success .

The symptoms relevant to the painful or painless dissecting aneurysm associated with other clinical findings such as neurological signs leading to the diagnosis of this disease have been discussed, and two interesting cases were presented. In our hands arteriography was the most important key to demonstrate the presence of aortic aneurysm.

It has been emphasized that the establishment of the diagnosis be made as soon as possible so that aggressive, orderly, adequate and logical either medical or surgical therapy can be instituted rapidly.

RÉSUMÉ

Avec les progrès récents dans la chirurgie cardiovasculaire l'anévrysme disséquant de l'aorte peut être traité avec succès.

Les signes neurologiques importants de cette maladie ont été discutés en détail. Deux cas intéressants, un avec douleur et l'autre sans douleur, ont été présentés.

L'arteriographie est un moyen diagnostique très important pour la démonstration de cette lésion.

Pour que le traitement chirurgical ou médical soit effectif et correct, le diagnostic doit être fait aussitôt que possible.

RÉFÉRENCES

- 1- Ahrari, H., t. of Medical Faculty of Tehran. **10** :1968.
- 2- Amer, N.C., Schaeffer, H.C., Domingo, R.T. Sawyer, P.M. and Wesolowski, S A., : New Eng. J.Med **266** : 1040, 1962.
- 3-Cohen,S. Littman, D. New Eng.J. Med. **271** : 143,1964.
- 4- Hamburger, M.,jr., and Ferris, E.B., jr., : American Heart journal. **16** : 1, 1938.
- 5- Hirst, A.E, John, J.V., Kime, S.V. Medicine (Baltimore), **37** : 217, 1958.
- 6- Laennec, R.T.H., J.A. Brosson and J.S. Chaude. **2** : 411, 1819.
- 7- Levinson, D.C., Edmeades, D.T., Griffith, G.C. : American journal. Med, **8** 747, 1950.
- 8- Logue, R.B., Sikes, C., J.A.M.A., **148** : 1209, 1952.
- 9- Moersch, F.P., Sayer, G.P., J.A.M.A., **144** : 1141, 1950.
- 10- O'Donovan, T.P.B., Osmudson, J.P., Payne, S.W. : Circ. **29** : 782,1964.
- 11- Palmer.R.E., Seelman, R.C., Wheat, M.W. Clinic Resea - rch, **12** : 27, 1965.
- 12- Ritvo, M., Votta, P.J., Amer. J.Roentgen, **52** : 583, 1944.
- 13- Roberts, J.T., Ibid, **18** : 188, 1939.
- 14- Seldinger, S.I., Acta Radiol. **39** : 368, 1953.
- 15- Tawkkol, A.A., Bacos, J.M., Med. Ann., D.C., **34** : 569,1695
- 16- Weisman, A.D., Adams, R.D.,Brain., **67** : 69,1944.
- 17- White, P.D., Badger,T.L., Castleman,B. Ibid: **103** : 1135, 1934.
- 18- Wood, F.C., Pendegrass, E.P., Ostrum, H.W., Amer. J.Roentgen, **28** : 437, 1932.