

نظریات جدید در باره معمای سلول

دکتر بامشاد* دکتر رجحان**

اصولاً سلول از کلمه لاتینی Cella بمعنای اطاق کوچک گرفته شده است که اولین مرتبه در قرن هیجدهم بوسیله لون هوک Lecuwen hoek و رابرت هوک و مالیگی شناخته شده و بنا بتعریف آنها، کوچکترین واحد ساختمانی بدن سلول نامگذاری گردید.

در سال ۱۸۶۱ ماکس شولتز (Max Schultz) اظهار داشت که هر سلول از دو قسمت بنام سیتوپلاسم و هسته تشکیل شده است.

سیتوپلاسم از نظر فیزیکی و شیمیائی

سیتوپلاسم را هوکسلی (Huxley) ماده اساسی حیات نامیده و آن ماده ایست نیمه سیال، چسبناک و قابل انعطاف و از نظر شیمیائی مهمترین عناصری که در ترکیب آن بکار رفته کربن، اکسیژن و هیدروژن و ازت میباشد ولی بمقدار کمتر کلر، گوگرد، فسفر، کلسیم، سدیم، پتاسیم، منیزیم، نیکل، کبالت، لیتیم، کادمیوم، آلومینیوم و باریم در ساختمان سلول زنده بکار رفته است.

از ترکیب این عناصر آب، املاح، پروتئینها، کربوهیدراتها و لیپیدها بوجود میآید.

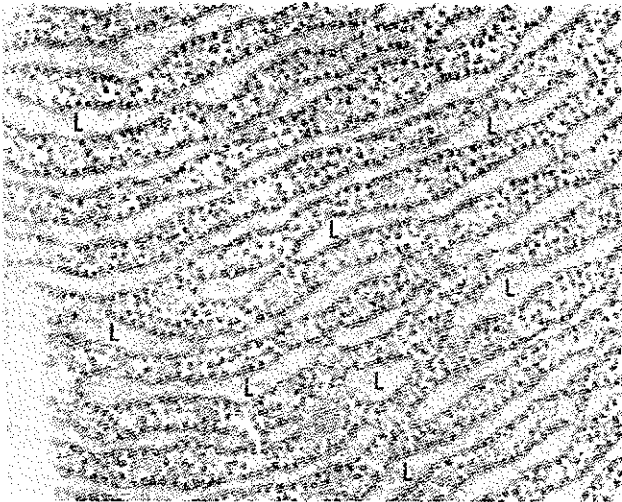
در حدود ۶۰ تا ۹۰ درصد سیتوپلاسم از آب ترکیب یافته و چون یک واحد وزنی از آب مقدار زیادی حرارت لازم دارد تا درجه حرارتش یک درجه صعود کند نتیجه میشود که آب سیتوپلاسم بمنزله سدی در مقابل ازدیاد درجه حرارت مقاومت میکند.

اما قسمتی از پروتئینهای سلول در تولید انرژی شرکت نموده و قسمتی که

* استاد بافت شناسی - دانشکده پزشکی

** دانشیار « « « « « «

(Ribosomes) چسبیده است لذا این قبیل رتیكولوم‌ها را رتیكولوم آندوپلاسميك با سطح خشن (Rough surfaced endoplasmic reticulum) نامیده و رتیكولوم‌هائی را که فاقد این ذرات باشند رتیكولوم آندوپلاسميك با سطح صاف نامگذاری کرده‌اند (شکل ۲)



شکل ۲ - الکترون میکروگرافی از رتیكولوم آندوپلاسميك با سطح خشن همراه با وزیکولای مربوطه را که ۶۶۰۰۰ برابر بزرگ شده در سلولای آسینی پانکراس رات نشان میدهد. فضای درونی چند وزیکول با حرف L مشخص شده. در سطح خارجی وزیکولها و در حد فاصل آنها ریوزوما بصورت گرانولای تیره‌ای جلب توجه میکنند. (عکس از کتاب بافت‌شناسی هام)

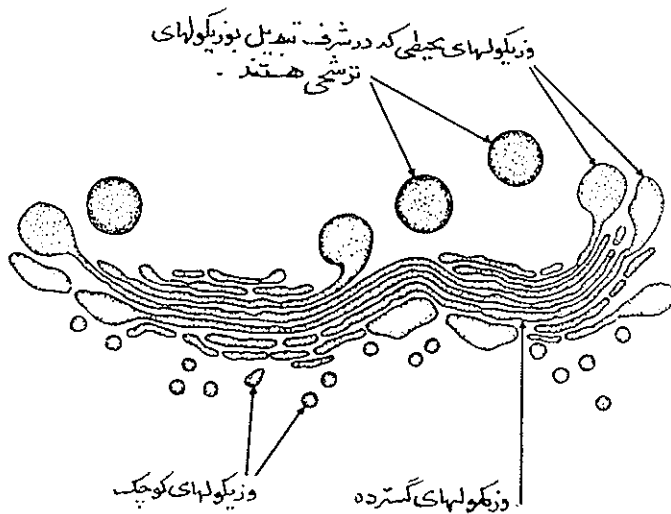
۲- ریوزوما - از زمانهای بسیار قدیم دیده شده بود که در داخل سیتوپلاسم غیر از هسته ذراتی که رنگ‌بازی را بخود میگیرند وجود داردگاهی آنها را گاستوپلاسم وزمانی آنها ماده رنگی (chromidial substance) نامیدند و در سلول عصبی آنها اجسام نیسل (Nissl bodies) میخواندند ولی امروزه معلوم شده است که همه اینها ذرات ریونو-کلئوپروتئین (Ribonucleo Protein Partieles) هستند که بنام ریوزوم موسوم است. (شکل ۲)

ریوزوما ذرات متراکم کوچکی هستند با اندازه ۱۰۰ تا ۱۵۰ آنگسترم که در داخل سیتوپلاسم بر روی جدار خارجی رتیكولوم آندوپلاسميك قرار میگیرند. منشاء آنها احتمالاً غشاء گلژی بوده و موادی که در ساختمان آنها بکار رفته بیشتر ریونوکلئیک اسید (RNA) و آمینو اسیدهای از قبیل لیزین و آرژینین میباشد. مهمترین عمل این ذرات پروتئین سازی سلول است.

۳ - میتو کندری (Mitochondria) یا کندریوزم (Chondriosome) - در داخل سیتوپلاسم سلولی اجسام کوچکی باشکال مختلف وجود دارد که بنام میتو کندری موسوم است. این ارگانها از خارج بوسیله غشائی که خود از دولایه مجزا تشکیل شده و هریک حاوی دسته‌ای از آنزیمها میباشد محدود شده اند. فضای داخلی آنها ممکنست بکلی صاف و مجوف باشد ولی اکثر ادارای تیغه‌هائی بنام کاکل (Cristae) میباشد. ساختمان میتو کندریها از پروتئین، فسفولیپید و چربی تشکیل یافته و حاوی ویتامینهای K-B12-B6 و پانتوتینیک اسید و کوآنزیم A میباشد.

وظیفه میتو کندریها اداره عمل تنفسی سلول است زیرا این دستگاه پایگاه آنزیمهای سوکیسینیک دهیدروژناز و سیتو کرم اکسیداز میباشد بنابراین میتو کندریها مرکز تنفسی یا ریه سلولند.

۴- دستگاه گلژی (the Golgi apparatus): در سال ۱۸۹۸ در داخل سیتوپلاسم نزدیک هسته شبکه فیبریلی مشاهده شد که بنام دستگاه گلژی موسوم گردید از آن پس بوسیله روشهای مختلف رنگ آمیزی و بعدها با میکروسکوپ الکترونی در باره چگونگی این دستگاه مطالعات زیادی بعمل آمده معلوم شد که این دستگاه شامل سطحی صاف و دوجداره است که خود از کانالها، وزیکولهای ظریف، واکوهای وسیع و کیسه‌های پهنی تشکیل یافته است لذا آنرا بنام کمپلکس گلژی (Golgi complex) نامیده اند شکل (۳)



شکل ۳- دیاگرامی از دستگاه گلژی است که در آن سه نوع وزیکول کوچک و گسترده و تراوشی ملاحظه میشود. (عکس از کتاب بافت‌شناسی هام)

مختلف دیده شوند چنانچه شکل گرانولر آنرا در لکوسیتها بامیکروسکوپ معمولی میتوان دید. منشأ لیزوزمها گاهی رتیکولوم آندوپلاسمیک و زمانی دستگاه گلژی است. لیزوزمها حاوی تعداد زیادی آنزیم و تعدادی مواد غیر آنزیمی هستند بقراز زیر:

آنزیمها:

اسید فسفاتاز - اسید پروتئاز - اسید ریبونوکلئاز - اسید لیپاز

آلفا گلوکزیداز - آلفا مانوزیداز - بتا گلوکورونیداز

لیزوزیم - کلاژناز - پروتئاز - آریل سولفاتاز

فسفو پروتئین فسفاتاز - فسفولیپاز - فسفاتیدیک اسید فسفاتاز

مواد غیر آنزیمی:

فاگوسیتین، موکوپلی ساکارید، گلیکوپروتئینها، همولیزینها و غیره لیزوزمها بوسیله آنزیمهای خود عمل هضم داخل سلولی را بعسده دارند و حتی ویروسها یا ماکرومولکولهای دیگر را بخود جذب و سپس هضم نموده قسمت فاضل آنرا یابصورت اجسام قطعه قطعه بنام آگزوپلاسموزیس (Exoplasmosis) و یا بصورت قطعاتی شبیه کورپوسکول عصبی بنام میلین فیگر (Myelin figure) از سطح سلولی بخارج دفع میکنند و لذا در حقیقت لیزوزم بمنزله دستگاه گوارش سلول میباشد.

ساختمان اجزاء غیر زنده سیتوپلاسمی یا انکلوزیونها

آنچه تاکنون برای اجزاء داخل سیتوپلاسمی بیان شد اجزاء حیاتی سلول بودند که بنام ارگانوئید یا ارگانل موسومند اما در داخل سیتوپلاسم سلول اجزاء غیر زنده ایهم وجود دارد که رویهمرفته بنام انکلوزیون نامیده میشوند کسه خود شامل انواع زیرند:

۱- گرانولهای تراوشی (Secretory granules)

غالباً در سلولهای پارانشیم غددی دانه‌هایی برنگهای مختلف دیده میشود که از ابتدا در مجاورت دستگاه گلژی جمع میشوند. این گرانولها بهنگام حیات بشکل گویچه‌اند ولی پس از رنگ آمیزی منعقد شده بصورت گرانول درمیایند. امروزه توانسته‌اند گرانولهای تراوشی سلولها را سانتریفوژ نموده از سلول مجزا کنند و از نزدیک خواص فیزیکوشیمیائی آنها را بررسی نمایند.

۲- مواد تغذیه‌ای

الف پروتئین‌ها - سیتوپلاسم سلولها سرشار از پروتئین هستند که پس از ثابت شدن بصورت گرانولهای در سیتوپلاسم راسب میشوند.

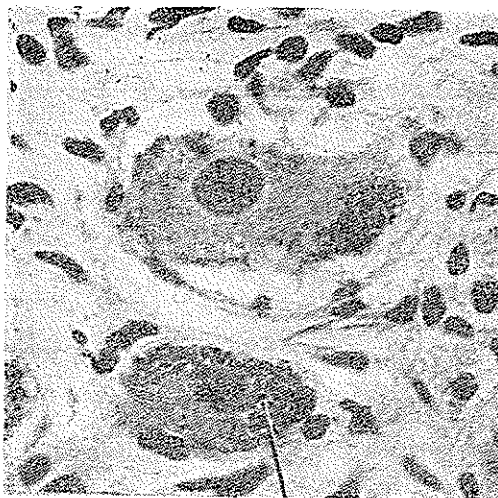
ب - کربوهیدراتها - کربوهیدراتها منحصرا بصورت گلیکوژن در بدن ذخیره میشوند و بیش از همه سلولهای کبدی و عضله مخطط این ماده را در خود نگهداری و ذخیره میکنند .

گلیکوژن بهنگام حیات بصورت قطرات سیال و پس از ثابت شدن بشکل گرانول در داخل سیتوپلاسم دیده میشود .

ج - چربی- چربیها بصورت گویچه‌هایی در داخل سیتوپلاسم سلولهای ویژه‌ای از بدن ذخیره میشوند .

۳- رنگدانه‌ها (Pigment granules)

گرانولهای هستند که ممکنست بندرت همراه مواد غذائی گیاهی وارد بدن گردند ولی اکثرا در بدن ساخته میشوند مانند هموگلوبین، ملانین و لیپو کرمها که در بدن تحت شرایط خاصی و بوسیله سلولهای ویژه‌ای ساخته میشوند. (شکل ۵)



شکل ۵- فتومیکروگرافی از دو سلول عقده عصبی انسان با درشت‌نمایی بزرگ . در داخل سیتوپلاسم نرونها مقدار زیادی پگمان لیپو-کرم ملاحظه میشود
(عکس از کتاب بافت‌شناسی هام)

چنانچه ملانین بوسیله سلولهای ملانوبلاست ساخته شده باشد در سلولهای ملانوفور ذخیره میشود .

۴ - واکوآلها (Vacuoles)

عبارت از حفرات کروی شکلی هستند که بوسیله غشائی مشابه غشاء سیتوپلاسمی محدود بوده و ممکنست پر یا خالی باشند.

واکوآلها معمولاً مخزن قطرات چربی یا گلیکوزن و یا دانه‌های تراوشی هستند و زمانی که محتوی آنها تخلیه یا حل شود محفظه خالی آن پدیدار میگردد .

۵ - ذرات خارجی

گاهی در داخل سیتوپلاسم بعضی از سلولها که خاصیت بیگانه خواری دارند گرد و غبار، کربن و یا باکتریها دیده میشود.

لازم تذکر است که غیر از ارگالها و انکلوزیونها آنچه از سیتوپلاسم که بصورت ماده یکنواختی باقی میماند بنام هیالوپلاسم موسوم است .

هسته

در حوالی مرکز سلول جسم مشخص و درشتی وجود دارد که هسته نامیده میشود . شکل هسته معمولاً کروی یا بیضی و تعداد آن غالباً یکی است ولی در بعضی از سلولها مانند سلول کبدی، بعضی از سلولهای پوشش مثنانه و معده دو هسته دیده میشود و در پاره‌ای از سلولهای دیگر از قبیل عضله مخطط، سلول استئو کلاست در استخوان و بعضی از سلولهای گانگلیونر تعداد هسته بچند عدد بالغ میشود .

خواص فیزیکی و شیمیائی هسته

بطور کلی هسته جسمی است که وزن مخصوص آن از سیتوپلاسم بیشتر و شکننده تر از آن است و از نظر شیمیائی قسمت اعظم آن از نوکلئوپروتئینها ترکیب یافته و نوکلئوپروتئین خود از ترکیب اسید نوکلئیک با پروتئینها بوجود میآید . مهمترین اسید نوکلئیکی که در ترکیب هسته بکار رفته دزاکسی ریبونوکلئیک اسید (DNA) میباشد .

همچنین امروزه معتقدند که در هسته ریبونوکلئیک اسید مخصوصی بنام پیغامبر (Messenger RNA) وجود دارد که در عمل پروتئین سازی هسته دخالت میکند و این RNA خود تحت نظارت DNA در هسته تشکیل میشود .

علاوه بر مواد فوق الذکر در هسته ایزوله کرده آنزیمهای زیادی را پیدا کرده اند که بدین قرار است :

سیتو کرم اکسیداز

سو کسینیک دهیدروژناز

آرژیناز

آلدولاز

نو کلتو تیداز

آدنوزین تری فسفاتاز

آدنوزین دی آمیناز

نو کلتوزید فسفوریلاز

ولی بعضی از دانشمندان معتقدند که این آنزیم‌ها در حالت عادی فعالیت ندارند و زمانی که در نتیجه آسیبی جدار هسته پاره شود این آنزیم‌ها آزاد و فعال میشوند. بطور کلی مهمترین اعمالی که به هسته نسبت میدهند اکسیداسیون- گلیکولیز- هیدرولیز و سنتز بعضی مواد است.

هسته از نظر ساختمان بافت شناسی

بدیهی است که شکل و ساختمان هسته در مرحله تقسیم (میتوز) تغییراتی پیدا میکند که در اینجا مورد بحث نیست و آنچه در اینجا بیان میشود راجع به ساختمان هسته در مرحله بین دو تقسیم است که اصطلاحاً انترفاز (interphase) نامیده میشود و آن شامل قسمتهای زیر است:

۱- غشاء هسته- با میکروسکپ الکترونی ملاحظه میشود که اطراف هسته را غشایی دولایه و منفذدار بصخامت ۲۵۰ تا ۴۰۰ آنگسترم احاطه کرده است. ضخامت لایه داخلی بیشتر از خارجی بوده و بین این دو فضائی است بسوسعت ۱۵۰ آنگسترم که در بعضی نقاط وسیعتر شده فضای مزبور را نامنظم میکند.

۲- شیره هسته Nuclear sap - در داخل غشاء هسته ماده بی شکل و منتشر است بنام شیره هسته یا نو کلتو پلاسما یا کار یولنف (Karyo lymph) که چسبندگی آن از سیتوپلاسما بیشتر بوده مختصر رنگی بخود میگیرد.

۳- کروماتین (Chromatin) در داخل هسته قطعات تیره رنگی دیده میشود که چون رنگ‌ها را با آسانی بخود میپذیرد بنام کروماتین موسوم است (رنگ = Chrome) این ذرات که از هستک کوچکترند با اندازه و اشکال مختلف بوده معمولاً رنگهای بازی چون هماتو کسپلین را بخود میگیرند.

(Ultraviolet)	اولتراویولت میکروسکوپ
(Fluorescence microscopy)	» فلورسانس
(Polarizing)	» پلاریزینگ
(Electron)	» الکترون

متأسفانه با اینهمه وسائل و ترقیات شگرفی که در علم سیتولوژی، هیستوشیمی، بیولوژی و فیزیک ملاحظه میشود هنوز بحقیقت ساختمان این ذره کوچک مکشوف نشده است. زیرا اکنون بامیکروسکوپ الکترونی دیده میشود که هر یک از اجزاء سلولی خود مشابه کارخانه عظیم پرپیچ و خمی است که در زوایای آن رازها و اسرار زیادی نهفته است بطوریکه غالباً از نظر ساختمان یا بیولوژی اجزاء سلولی هنوز بموانعی برخورد میشود که اجباراً کلمه کمپلکس (Complex) بکار میرود اینجاست که باید اذعان کرد این واحد ساختمانی یا سلول بمنزله معمای درهم پیچیده ایست که هر چه از یکطرف گره‌های آن گشوده میگردد از طرف دیگر بسته میشود ولی با اینهمه دانشمندان پیوسته میکوشند تا شاید ماهیت زندگی و مرگ را که در همین سلول نهفته است پیدا نمایند و شاید روزی بیاید که کلمه محقر سلول را که از کلمه مصغر اطاق گرفته شده بکلمه جامعتر و گویاتری تبدیل نمایند زیرا روزیکه لون هوک و مالپگی کلمه سلول را انتخاب کردند اینهمه ابزار و آلات عریض و طویل چون رتیکولوم آندوپلاسمیک، دیپلوم، لیزوم، ریبوزم، کاریبوم و کمپلکس گلژی در سلول جلب توجه نکرده بود.

SUMMARY

It was first suggested by Leewen Hook and Robert Hook that the smallest unit of the structure of body be called (cell)- meaning a small chamber. Later in 1861 Max Schultz discovered that each cell consists of two main parts; Cytoplasm and Nucleus.

Cytoplasm :

Cytoplasm is the material basis of life which contains water, salts, carbohydrates, liquids and proteins. Two of the most important proteins found in cytoplasm are namely DNA and RNA. The peripheral limit of the cell is covered by a cell membrane (0.008μ). The membrane is a liquid film, with attached protein molecules. It is now thought that minute pores occur in the cell membrane and enzymes appear to be associated with it.

Monne has postulated that cytoplasm is composed of a large number of protein fibres which form a network (endoplasmic reticulum) and to which many RNA granules (ribosomes) are attached (Figure 3).

Lying in the cytoplasm are the mitochondria, these organelles contain most of the enzymes which are concerned with aerobic metabolism, so that they can be considered as the centres of cellular respiration (Figure 4). Situated in the cytoplasm near the nucleus is the Golgi apparatus. It may be that the Golgi apparatus functions as an aggregating centre for secretory products (Figure 5 and 7). Such organelles as endoplasmic reticulum, mitochondria, Golgi apparatus, centrosome, fibril, lysosome are living constituents whereas the others are not.

Nucleus:

Nucleus is a prominent spherical body near the centre of cell. The most important components of the nucleus are nucleoproteins, especially messenger RNA. The microscopic studies of Electron Microscope have demonstrated that nuclear membrane is double and it is really a complex fold of the endoplasmic reticulum. Within the membrane are strands and granules named Chromatin. Also, there exists a complex structure known as the nucleolus that disappears before mitosis.

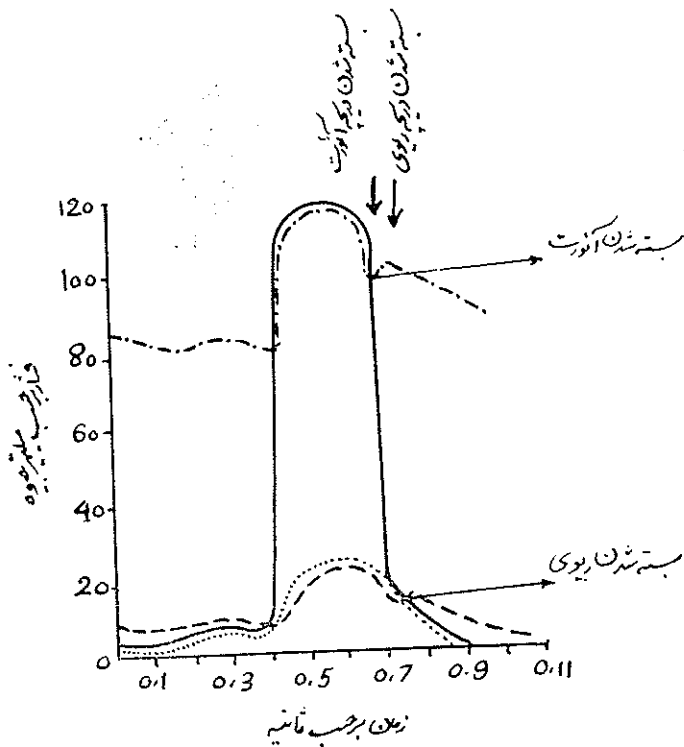
In this article we have given a detailed description of the inner parts of the cell and its living components together with their functions. Notwithstanding the extensive means and various ways available at the present time for the study of cell, it must be admitted, however, that there still exists undiscovered points which upon its future discovery will make one hopeful to understand the mystery of life and death which seem to exist in this puzzling unit. Years ago, the word cell was selected for this unit which indicates simplicity and smallness, and will soon seem quite insufficient for such a complex structure.

RESUME

Le plus petit corps vivant qui peut vivre tout à fait indépendant, ou peut se rassembler et constituer les animaux et végétaux s'appelle cellule. C'est la plus petite unité de la vie. Tandis que le nom vient du mot: CELLA qui veut dire: une petite chambre vide.

Mais il faut savoir qu'elle est la plus merveilleuse des créatures de Dieu.

آئورت میباشد (A2) ولی در این هنگام هنوز در ریچه ریوی باز است زیرا که فشار دیاستولی شریان ریوی در فرد بالغ در حدود ۷ میلیمتر جیوه میباشد و لذا وقتی که فشار بطن از فشار دیاستولی آئورت کمتر گردیده هنوز تا مدتی بالاتر از فشار دیاستولی شریان ریوی است. فشار در داخل بطن با زهم کمتر میگردد تا جایی که این فشار از فشار شروع دیاستول شریان ریوی نیز کمتر میگردد آنوقت عین واقعه ای که در مورد آئورت رخ داد تکرار شده و در نتیجه بسته شدن دریچه های شریان ریوی صدای دوم ریوی (P2) بوجود میآید. (شکل ۱)



- بطن چپ
- - - آئورت
- بطن راست
- - - - شریان ریوی

چنانچه ملاحظه شد صدای دوم قلب در شروع دیاستول بوجود میآید و از دو جزء (A2) مربوط به دریچه آئورت در اول و (P2) مربوط به دریچه شریان ریوی در تعقیب صدای اول تشکیل مییابد، چون در حال سلامت همیشه شروع سیستول و

دیاستول بطن‌ها باهم همزمانی کامل دارند و این در واقع بعلت آنست که موج تحریک واحد پس از عبور از دسته همیسم قسمتی از راه باندل چپ به بطن چپ و قسمت دیگر از طریق باندل راست به بطن راست میرود و دریک زمان هر دو بطن را تحریک مینماید ولی بعلت مکانیسمی که ذکر شد همیشه صدای P₂ بعد از A₂ قرار میگیرد. (شکل ۲). اگر فاصله زمانی بین A₂ و P₂ بیش از ۰.۲ / ۰.۳ رالی ۰.۳ ر. ثانیه باشد قدرت تفکیکی گوش قادر بدرك و سمع آنها خواهد بود و گرنه آنرا بصورت واحد خواهد شنید. مجزا شنیدن صدای A₂ و P₂ را شقه شدن Splitting صدای دوم گویند.

شقه شدن فیزیولوژیک صدای دوم :

تمام اهمیت صدای دوم در این خاصیت شقه شدن نهفته است و تعجب انگیز است که چنین اهمیتی از نظر کلینیسیین‌های بزرگ تا ده سال قبل مکتوم مانده بود. از آنجا که در موقع شهیق فشار منفی قفسه صدری زیاد میگردد (عامل دخول هوا بریتین) مقدار زیادتری خون در این هنگام از مخزن وریدی بدن داخل دهلیزر است کشیده میشود و در واقع این خاصیت خود یکی از وسائل کمکی گردش خون وریدی میباشد. این مقدار زیادتر خون دهلیزر است و وارد بطن راست میشود. در مقابل دهلیز چپ نه تنها از مخزن وریدی خارج قفسه صدری استفاده نمیکند بلکه در زمان شهیق بعلت از دیاد فشار منفی قفسه صدری آورده ریوی متسع شده قدرت نگهداری خون بیشتری را پیدا کرده حجم خون ریه (Pul. Blood Volume) افزایش یافته بازگشت خون بدلیزر چپ نقصان مییابد و فی الواقع دهلیز چپ حتی کمتر از معمول خون دریافت میدارد. در نتیجه در اوائل شهیق مقدار خون وارد شده به بطن راست بیشتر و به بطن چپ کمتر (پائین افتادن فشار خون بهمین علت است) میگردد. شروع سیستول گفتیم در هر دو بطن در زمان واحد انجام میگیرد ولی از آنجا که بطن راست بعلت دارا بودن خون بیشتر متسع تر گردیده است بالمال دوران سیستولی طولانی تری^[۳] مییابد و در مقابل بطن چپ که خون کمتری داشت دارای سیستول کوتاهی تری^[۴] خواهد بود. این تغییر فیزیولوژیک باعث میشود که سیستول بطن چپ کمی زودتر از معمول و سیستول بطن راست کمی دیرتر اتمام پذیرد و در نتیجه صدای A₂ زودتر و P₂ دیرتر از معمول بوقوع پیوندد. (شکل ۲)

وجود فاصله بین قلب و جدار بعلت بیماریهای مزمن ریوی و بخصوص آمفیزم ریه و بالاخره ضخامت خود جدار قفسه صدري در اشخاص چاق یا عضلانی . در مقابل اگر فاصله بین قلب و جدار خیلی کم باشد مثل بچه‌ها و اشخاص لاغر این صدا بهتر و شدیدتر بگوش میرسد . در هر دو این حالات صداهای قلب یا بطور کلی خفیه و ضعیف هستند و یا تماماً نسبتاً بلند شنیده میشوند نه اینکه این خاصیت فقط منحصر بصدای دوم باشد و این نکته از لحاظ تشخیص حائز اهمیت است .

علل داخل قلبی موجب تغییرات شدت صدای دوم را برای هر جزء (A₂ یا P₂) جداگانه بررسی میکنیم .

تغییرات شدت صدای دوم آئورت (A₂)

شدیدتر شدن این صدا معمولاً بایستی حاصل از فشار دیاستولی بالا باشد که موجب برخورد شدید دریچه‌ها بیکدیگر شود . ضعیفتر شدن صدای A₂ بعلت کمی فشارخون و یا تنگی دریچه میباشد . در استنوز آئورت این آرامی صدای دوم وسیله تشخیص بین تنگی حقیقی دریچه و شبه تنگی که در اثر آترواسکلروز دریچه پیدا میشود میباشد .

در این حالات بعلت وجود آترواسکلروز دریچه عبور خون از آن با ایجاد سوفل آئورت (Aortic mid - Systolic Ejection Murmur) توأم میگردد ولی نه تنها صدای A ضعیف نگردیده بلکه بعلت وجود آترواسکلروز در آن این صدا شدیدتر از معمول نیز میباشد . شدید شدن A₂ گاهی بعلت همین آترواسکلروز تنهاست بدون اینکه فشار خون بالا باشد و یا سوفل بالا وجود داشته باشد .

تغییرات شدت صدای دوم ریوی (P₂)

شدت پیدا کردن این صدا بسیار مهم و بتنهائی دال برافزایش فشار شریان ریویست (Pulmonary Hypertension) و نیز بعلت افزایش فشار دیاستولی ریوی صدای P₂ زودتر از معمول نیز انجام میگیرد (بچگونگی ایجاد صدای دوم، صفحه اول این مقاله مراجعه شود) گاهی این نزدیکی P₂ به A₂ موجب آن میشود که نتوان متمایز نمود که کدام يك شدت پیدا کرده است و در واقع يك یا دو صدای شدید باهم شنیده میشود . در اینچنین موارد بایستی از سمع نقاط مختلف و همچنین سایر آثار و علائم همراه کمک گرفت و شدت را وابسته به A₂ یا P₂ دانست .

درحالاتی که دو صدا قابل تفکیک نیستند و مثل يك صدای بلند شنیده میشوند بازهم اگر شدت مربوط به P_2 باشد صدای مزبور در کانون ریوی شدیدتر از کانون آئورت است و در اینمواقع غالباً در کانون میترال که بیک فاصله از آئورت و ریویست هر دو صدا را بخوبی میتوان شنید [۱۱].

از دیاد شدت P_2 موجب میشود که محل شنیدن آن وسعت پیدا کند تا جایی که P_2 را در راس قلب (کانون میترال) نیز بتوان شنید. چون P_2 هیچگاه در حالت نرمال باین کانون انتشار ندارد (اگر بطن راست گشاد شده و راس قلب را تشکیل دهد ممکنست P_2 در آنجا شنیده شود بدون اینکه هیپرتانسیون ریوی در کار باشد) شنیدن P_2 در راس قلب بتهنایی دال بر ازدیاد فشار شریان ریوی است [۱۱].

ضعف صدای P_2 در موارد تنگی در ریچه ریوی بوجود میآید. اگر این تنگی فوق العاده شدید باشد اصلاً P_2 شنیده نمیشود و این یکی از خواص تنگی شدید میباشد تا جایی که مثلاً اگر در بیماری Fallot's tetralogy که در آن تنگی شریان ریوی فوق العاده شدید است صدای P_2 شنیده شود پایه تشخیص سست میگردد. خاصیت ضعیف P_2 در تنگی در ریچه آنقدر اهمیت ندارد که از دیاد فاصله P_2-A_2 دارد. این موضوع بعداً شرح داده خواهد شد.

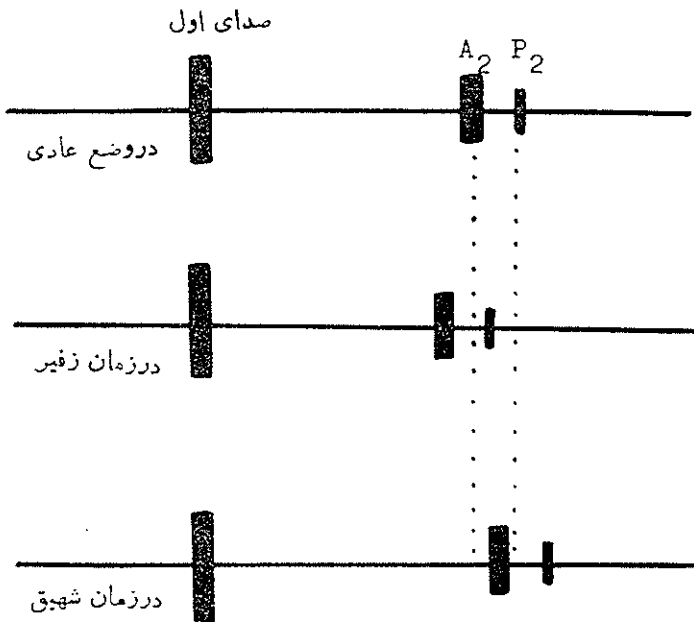
تغییرات در طرز تحرك صدای دوم :

همانطور که گفتیم در يك شخص سالم شقه شدن فیزیولوژیک در زمان شهیق موجود است بدین معنی که صدای A_2 و P_2 در زمان زفیر بهم فوق العاده نزدیک و در زمان شهیق باهم فاصله میگیرند تغییراتی که در این طرز حرکت ممکنست بوقوع پیوندد از اینقرار خواهد بود.

۱- زیادتر از معمول فاصله پیدا کردن P_2 از A_2 .

۲- عدم تحرك P_2 و A_2 و یا بعبارت دیگر ثابت ماندن فاصله آنها در زمان زفیر و شهیق که آنرا شقه بودن ثابت Fixed splitting of the second sound گویند. شکل (۳).

۳- معکوس شدن فاصله P_2 و A_2 بدینمعنی که P_2 قبل از A_2 قرار گیرد در این حالت در زمان زفیر فاصله P_2-A_2 نسبتاً طولانی و صدای دوم در سمع شقه است



شکل ۳ - نمای ثابت شقه مانند صدای دوم

ولی در زمان شهیق طبق مکانیسمی که قبلاً گفته شد A_2 کمی بجلو و P_2 بعقب رانسد میشود شکل (۴) و در نتیجه بیکدیگر نزدیکتر میشوند و این درست عکس حالت طبیعی است و آنرا شقه شدن معکوس صدای دوم (Reversed splitting of the second sound) گویند. (۵)

۴ - یکی بودن صدای دوم (Single second sound) هر یک از چهار حالت فوق‌الذکر نشانه حالت و یا حالات مرضی خاصی است که ما بشرح هر یک جداگانه میپردازیم:

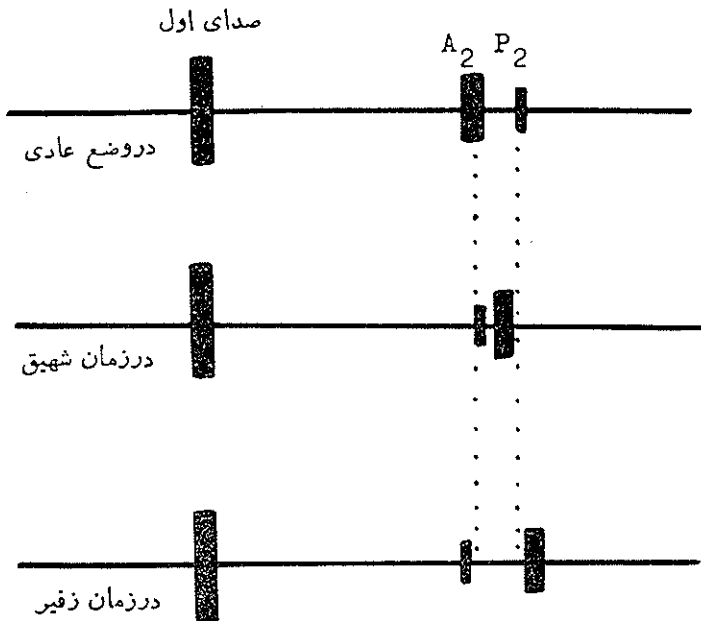
۱- ازدیاد فاصله A_2-P_2

شک نیست که این حالت در زمانی رخ میدهد که یا A_2 زودتر از معمول بوقوع پیوندد و یا P_2 دیرتر بوجود آید.

زودتر رخ دادن A_2 :

در نتیجه کوتاهتر شدن دوران سیستول بطن بوقوع میپوندد و این وقتی است

که در زمان سیستول مقداری از خون بطن چپ براه دیگری غیر از آئورت فرار کنند و این وضعیت که به «فرار Run off» خون موسومست در یکی از دو حالت نارسائی دریچه میترال (فرارخون بدهلینز چپ) و یا سوراخ بین دو بطن (Vent. Septal defect) که فرار خون بسمت راست قلب را موجب میشود بوجود میآید.



شکل ۴ - نمای معکوس شته بودن صدای دوم

در نارسائی میترال قبل از بروز نارسائی بطن چپ این خاصیت موجود است و فاصله $P_2 - A_2$ کمی طولانی تر از معمول است البته تحرك فیزیولوژیک با تنفس بطور نرمال برقرار است. پس از آنکه نارسائی بطن چپ ضمیمه گردید بعلت طولانی تر شدن سیستول بطن چپ (حاصل از اتساع بیشتر) A_2 بعقب رانده میشود و در اینمواقع فاصله $P_2 - A_2$ نزدیکتر میشود و چون غالباً در اینموقع فشار شریان ریوی نیز کم کم بالا رفته است نه تنها فاصله $P_2 - A_2$ کوتاه میگردد بلکه P_2 شدت هم مییابد در سوراخ بین دو بطن اگر سوراخ کوچک باشد فاصله $P_2 - A_2$ ممکنست خیلی

متوسط و شدید دریاچه ریوی P_۲ تأخیر واضحی نداشته است. نویسنده مقاله علت این استثناء را متأسفانه نتوانسته کشف و یا بیان کند.

باید دانست که در تنگی شریان ریوی گاهی سوفل ریوی صدای A_۲ را در خود غرق میکند و لذا تنها صدائی که بعد از ختم سوفل شنیده میشود صدای P_۲ است. در این حالات نبایستی اشتباهات صدای دوم را منفرد و یا آنرا به A_۲ منسوب دانست. نرمال بودن P_۲ و تحرك آن تنها وسیله تشخیص بین تنگی خفیف شریان ریوی با سوفلهای ریوی که غالباً در اشخاص و بخصوص بچه‌ها شنیده میشود و بنام Innocent murmur لقب گرفته است میباشد و بدون توجه به صدای دوم ریوی از لحاظ کلینیکی، الکترو رادیوژوی هیچگونه تفاوت دیگری بین این دو حالت موجود نمیشد.

شقه بودن وسیع و نسبتاً ثابت صدای دوم : (Wide & Fixed splitting of the second sound)

این از خواص بین دو دهلیز است و تعجب در اینست که این خاصیت بسیار مشخص و جلب کننده از گوش تیز متقدمان رهیده بود و هیچکس متوجه آن نگردید تا اولین بار یک تکنیسین^[۸] (Mr. W. W. Dicks) که سر تکنیسین کار دیولوژی بیمارستان لندن بود از روی مقایسه فنو کاردیوگرافها متوجه آن گردید و بعداً مورد تأیید Towers در ۱۹۵۲ و Leatham and Gray واقع شد^[۹]. و اهمیت آن از آن بی بعد مورد توجه قرار گرفت.

علت وسیع بودن این فاصله مقداری مربوط بتأخیر انجام دپولاریزاسیون اینفاندیبول بطن راست (Right Vent. Infundibular Dopolarisation) است زیرا گاهی حتی پس از ترمیم و بستن سوراخ با عمل جراحی این خاصیت مدتها باقی میماند ولی مقدار زیادی مربوط به ازدیاد خون بطن راست که مثلاً سه تا چهار برابر مقدار خون بطن چپ است میباشد و حاصل اینها تأخیر P_۲ است. اما علت ثابت بودن فاصله P_۲-A_۲ آنست که در زمان شهیق که مقدار بیشتری خون وارد دهلیز راست میگردد فشار این حفره را بالا برده بهمان اندازه خون از دهلیز چپ کمتر وارد راست میگردد لذا با آنکه خون بیشتری وارد دهلیز راست گردیده مقدار بیشتری خون وارد بطن چپ هم شده است (تقلیل مقدار Shunt) و بنابراین هم A_۲ و هم P_۲

تاخیری نسبتاً بزرگ اندازه خواهند داشت. در زمان زفیر خون کمتری وارد دهلیز راست شده ولی خون بیشتری از دهلیز چپ برآید و درآورد گردیده مقدار خون بطن چپ و راست هر دو بزرگ نسبت کمتر میگردند و لذا A_2 و P_2 هر دو زوتر بوقوع میپیوندند بعبارت بهتر هر دو بطن چه در زمان زفیر و چه در موقع شهیق بزرگ نسبت از مخزن دهلیزی مشترک برداشت مینمایند. و فاصله آنها تقریباً ثابت باقی میماند. (شکل ۳). با اینوصف این ثبوت فاصله کامل هم نیست منتهی اگر تغییر جزئی مینماید، یا غیر قابل درک سمعی است و یا بقدری ناچیز است که قابل مسامحه میباشد.

خاصیت ثابت بودن فاصله $A_2 - P_2$ از مشخصات بسیار مهم سوراخ بین دو دهلیز و بهترین وسیله کمکی تشخیصی میباشد. فقط در نارسائی کامل بطن راست وقتی که بطن راست دارای وضع اتساعی و انقباضی ثابتی میگردد و فشار دهلیز بالاست چون خون در آن همیشه باقی مانده بوده و حتی تحت فشار هم میباشد در چنین حالی شک نیست دیگر زفیر و شهیق نمیتواند در بازده قلب راست تفاوتی را بوجود آورد و در نتیجه فاصله $A_2 - P_2$ یکنواخت باقی خواهد ماند. در اینمواقع همیشه آثار کلینیکی نارسائی راست از قبیل بالا بردن فشار وریدی گردن، بزرگی کبد و سایر علائم همراه است.

۳- معکوس شقه شدن صدای دوم:

(Paradoxical splitting or, Reversed splitting) معکوس شقه شدن صدای دوم و یا بعبارت دیگر شقه بودن در زمان زفیر و بهم نزدیک شدن و یا یکی شدن صدا در زمان شهیق (عکس معمول) (شکل ۴) درمواقع زیر پیدا میشود:

الف- بلوک کامل شاخه چپ - Left bundle branch Block = LBBB

در آن موج تحریک به بطن چپ دیرتر از راست میرسد و در واقع بطن چپ پس از بطن راست شروع بانقباض مینماید در چنین حالی بطن راست بالمال زودتر از بطن چپ انقباضش تمام شده و در نتیجه در بچه ریوی زودتر از آئورت بسته میگردد و P_2 قبل از A_2 واقع میشود.

ب- درمواقعی که سیستم بطن چپ طولانیتر از معمول گردد چه در اثر ازدیاد خون وارد شده بآن و چه در اثر وجود تنگی و یا مقاومت زیاد در سرآه خروج خون از بطن.

ازدیاد انحصاری خون بطن چپ در باز بودن مجرای شریانی (Latent Ductus)

در Transposition of the great vessels که در آن آئورت از بطن راست و در جلو و شریان ریوی از بطن چپ و در عقب جدا میشود بعلت دور بودن شریان ریوی از قفسه صدای P_2 شنیده نشده و لذا صدای دوم منفرد است .

صدای دوم در هیپیر تانسیون ریوی و ارتباط معکوس

شدت یافتن صدای P_2 . نزدیک شدن P_2 و A_2 بیکدیگر و مسموع بودن P_2 در کانون میترال قبلا گفته شده اند .

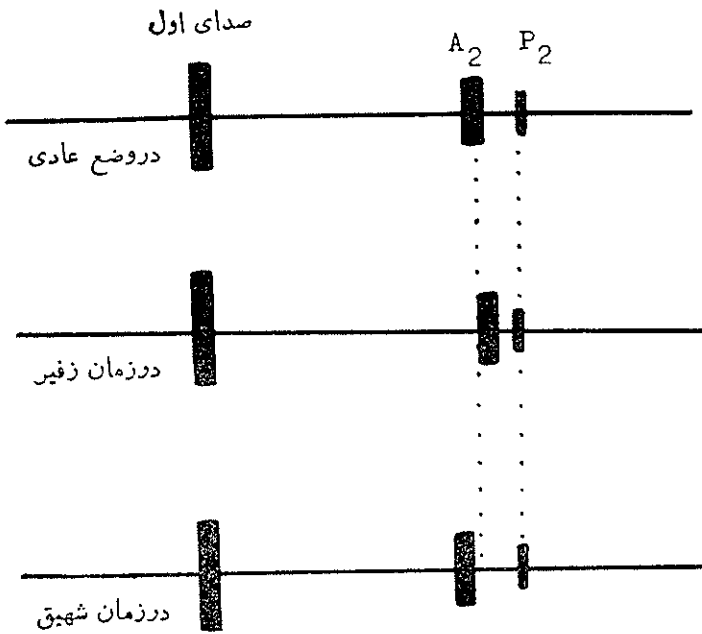
در ارتباط معکوس Reversed shunt که حاصل ازدیاد فشار ریوی باشد بدین معنی که خون سیاه از سوراخ بین دودهلیز ، سوراخ بین دو بطن و یا مجرای شریانی بازمانده بعلت ازدیاد مقاومت شریان ریوی وارد خون قرمز گردد صدای دوم میتواند وسیله خوب تفکیکی باشد . این عارضه که بطور کلی بنام Eisenmenger Complex نامیده میشود بسته بمحل ارتباط به Eisenmenger A.S.D. (یا ارتباط معکوس بین دو دهلیز)، Eisenmenger V.S.D. (یا ارتباط معکوس بین دو بطن) و Eisenmenger P.D.A. (یا ارتباط معکوس از طریق مجرای شریانی بازمانده) تقسیم و نام گذاری میگردد . از آنجا که در حال حاضر درمانی برای این عارضه موجود نیست تشخیص عارضه بطور کلی حائز اهمیت است ولی تعیین نوع آن فقط جنبه آکادمیک دارد . صدای دوم یکی از بهترین وسائل کلینیکی است که تا حد زیادی کمک به تعیین محل ارتباط معکوس مینماید بدین معنی که در ارتباط معکوس بین دودهلیز صدای A_2 و P_2 تقریبا بطور ثابت شقه هستند . در ارتباط معکوس بین دو بطن صدای دوم منفرد است و در ارتباط معکوس مجرای شریانی بازمانده حرکت دو صدای طبیعی دارد . [۱۶ و ۱۵]

صدای دوم در پریکاردیت التصاقی :

در پریکاردیت التصاقی (constrictive pericarditis) بعلت محجر بودن پریکارد و ثابت بودن حجم قلب ، بطن راست در زمان زفیروشهقی اجبارا از یک مقدار ثابت خون میتواند استفاده کرده لذا در ابتدای امر چنین بنظر میآید که صدای دوم بایستی بطور ثابت شقه باشد .

موضوع حجم ثابت برای بطن راست در موقع زفیروشهقی کاملا درست است

و لذا P_2 محل ثابتی را اشغال مینماید اما از آنجا که در زمان شهیق ریه‌ها مقدار بیشتری خون در خود نگه‌میدارند لذا بازگشت خون بدلهیز چپ و بطن چپ در این زمان تقلیل یافته و در نتیجه سیستول بطن چپ کوتاه‌تر گردیده و A_2 به جلو رانده شده از P_2 فاصله پیدا میکند. در زمان زفیر عکس این واقعه رخ داده و A_2 کمی بعقب رانده شده به P_2 نزدیک میشود. نتیجه آنکه در موقع سمع قلب در زمان زفیر دو جز A_2 و P_2 بهم نزدیک و در زمان شهیق از هم فاصله میگیرند و با آنکه P_2 در محل ثابتی قرار گرفته با این وصف از لحاظ شنونده وضع کاملاً طبیعی جلوه مینماید. (شکل ۵).



شکل ۵ - نمای صدای دوم در برینکاردیت التناقی

صدای دوم و تنگی دریچه میترال:

در تنگی دریچه میترال در ابتدای شروع دیاستول که فشار بطن چپ پائین می‌افتد بعزت از دیاد فشار موجود در دهلیز چپ دریچه تنگ شده مثل بادبانی بسمت فضای بطن چپ رانده میشود و توقف ناگهانی و اجباری آن ایجاد صدائی میکند که به «opening snap» معروف است. این صدا گاهی در سمت چپ استرنوم شنیده میشود و از آنجا که بعد از A_2 واقع میگردد ممکنست با P_2 اشتباه گرفته شود و بخصوص

REFERENCES

- 1- Leatham A.: **19**: 395 , 1964.
- 2- Leatham, (A.), and towers, (M.): Brit Heart jour., **13**: 575, 1951 .
- 3- Leatham, (A.) Lancet **2**: 607, 1954.
- 4- Boyer, S.H. and Chisholm, A.W.: Physiologic splitting of the second heart sound Circulation **18**, 1010, 1958.
- 5- Gray, I.R. ; Paradoxical splitting of the second heart sound Brit. Heart. J. **18**: 21, 1956.
- 6- Leatham, A. and Weitzman, D.: Auscultation and Phonocardiographic signs of Pulmonary stenosis. Brit. H. J. **19**, 303 , 1957.
- 7- Jakob stern, Abner J: Delman. Normal splitting of the second heart sound in significant Valvular Pulmonic stenosis Amer. heart Journal **1**, 13, 1968.
- 8- Poul wood, Diseases of the heart and circulation. 362 . 1956.
Publisher Eyre & Spottiswoode. London .
- 9- Leatham A., and Gray I. Auscultatory and Phonocardiographic signs of atrial septal defect). B. H. J. **18**, 193 , 1956.
- 10 - Schrire V., and Vogelpoel L., Role of the dilated Pulmonary artery in abnormal splitting of the second sound Am. Heart J. **63**, 501, 1962.
- 11- Leatham A., Auscultation of the Heart . Lancet 4 Oct. 1958 .
- 12- Depasquale N.P., Burch G.E., Phillips J.H., The second heart sound Amer. H.J. **3**, 419, 1968 .
- 13- Poul - wood, «Diseases of heart and circulation» Third Edition 1968.
Publisher = - Eyre & spottiswoode London.
14. Proctor, M.H., Walker, R.P., Hancock, E.W., and Abelmann, W. H., Amer. J. Med. **24**: 861. 1958.
- 15- Wood P., The Eisenmenger syndrome or Pulmonary hypertension with Reversed central shunt. BMJ., **2**, 701 , 1958 .
- 16- Leatham A., Harris A., and sutton G., Second sound in Pulmonary Hypertension. B.M.J. 743, 1968.