

# آمبولکتومی بوسیله کاتتر فوگارتی و معالجه ترمبولبیت حاد بوسیله آن

شرح حال يك مورد\*

دکتر قاسم شفیع زاده - دکتر قاسم رضوی

مطالعات در روی شریان‌های پا پس از قطع شدن پا بعلت آمبولی یا ترمبولوز شریان توسط فوگارتی Fogarty بخصوص او را بر آن داشت تا در راه نجات اینگونه بیماران و برای جلوگیری قطع پا کاتتر مخصوصی را که بعداً توضیح داده خواهد شد به جراحان عرضه بدارد .

وقتی در شریان پا عمل Endarterectomy یا Embolectomy انجام میشود یکی از دلایل علل عدم موفقیت برای برقراری جریان خون گرفتگی قسمت خلفی آن شریان بوسیله ترمبولوز و یا آمبولی دور دست در پاها میباشد که معمولاً در ادامه ضایعه اصلی نمیشود. از طرف دیگر آمبولی در شریان یا ترمبولوز کامل ناگهانی آن اورژانس را ایجاد مینماید که باید بلافاصله بعلاج آن پرداخت بخصوص لخته‌ای که بعد از آن در قسمت خلفی ایجاد میشود گویای نتیجه ناهنجار آمبولی میباشد . به تجربه ثابت شده است که تزریق بلافاصله هپارین تاحدی از تشکیل لخته در قسمت خلفی آمبولی جلوگیری مینماید .

بتوسط کاتتر فوگارتی نه تنها لخته‌های قسمت خلفی را میتوان تخلیه کرد بلکه وسیله خوبیست برای تخلیه لخته‌ها از فاصله دور دست تری از محل شکاف شریانی . مثلاً در مورد Saddle Emboli یا آمبولی بیفورکاسیون آئورت آبدومینال سابق بر این میبایستی

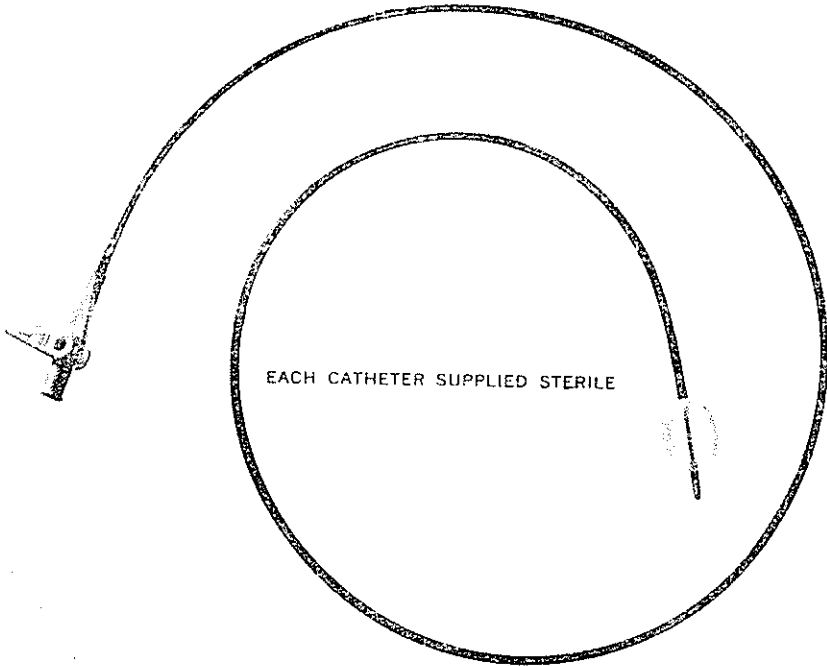
شکم را از قسمت پائین جناغ سینه (Xyphoid process) تا استخوان پوبیس شکاف داد و سپس آئورت شکمی را کلامپ نمود و پس از شکاف در روی آئورت آبدو-مینال لخته‌ها را خارج کرد. چون قسمت خلفی آئورت آبدومینال (ایلیا کها و فمورالها) را نمیتوان از این طریق از لخته‌ها خالی کرد لذا باید شکافهای دیگر در روی کساله‌ران داد. این طریق عملی است بس بزرگ و شوک دهنده بخصوص برای بیمارانیکه حتی دوچار عارضه قلبی هستند و غالباً فیبریلاسیون هم دارند و بعد از عمل باین بزرگی اغلب نتیجه خوبی در بر ندارد.

بوسیله کاتاتر فوگارتی این عمل را با آسانی از روی شریانهای فمورال در دو طرف حتی با بی‌حسی موضعی میتوان انجام داد. بدین ترتیب که در دو طرف فمورالها را ظاهر نموده و سپس شکاف عرضی در روی آن داده و بوسیله کاتاتر فوگارتی تمام لخته‌ها را تخلیه نمود.

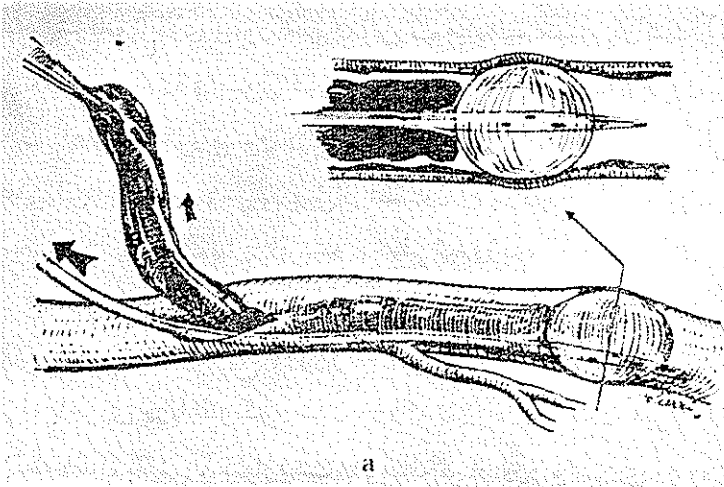
سابق بر این روشهای مختلف و اسبابهای متعدد برای تخلیه ترمبوز خلفی عروق پا بکار میبردند مانند دوشیدن و یافشردن پا بوسیله نوارلاستیکی. متد دیگر شستشو با فشار از قسمت خلفی شریان میباشد تا بدین طریق لخته‌ها خارج شوند.

برخی دیگر تخلیه شریانها را از امبولسی بوسیله «Vein Stripper» انجام میدادند. ولی تجربه ثابت کرده است که کاتاتر فوگارتی بهترین وسیله برای امبولکتومی میباشد. این کاتاتر بخصوص ساخته شده باندازه ۸۰ سانتی متر و یک تا ۳ میلیمتر قطر دارد. در انتهای آن بادکنکی است که میتوان آنرا از مایع و یا هوا بوسیله سرنگ پر نمود (شکل ۱). این کاتاتر را داخل شریان نموده و پس از گذشتن از لخته یا امبولی بادکنک کاتاتر را از مایع استریل پر نموده و بسوی قسمت قطع شده شریان میکشیم. بدین طریق لخته‌ها به همراه جریان خود بیرون کشیده میشوند.

تکنیک امبولکتومی بوسیله کاتاتر فوگارتی - سابق بر این امبولکتومی آئورت از طریق مستقیم انجام میشد. مثلاً در مورد امبولی بیفورکاسیون آئورت شکافی از زیر جناغ سینه تا بالای استخوان پوبیس داده میشد و شکم بیمار بکلی باز میگردد. عملی است بسیار شوکان بخصوص برای بیمارانیکه اغلب دوچار بیماری قلبی

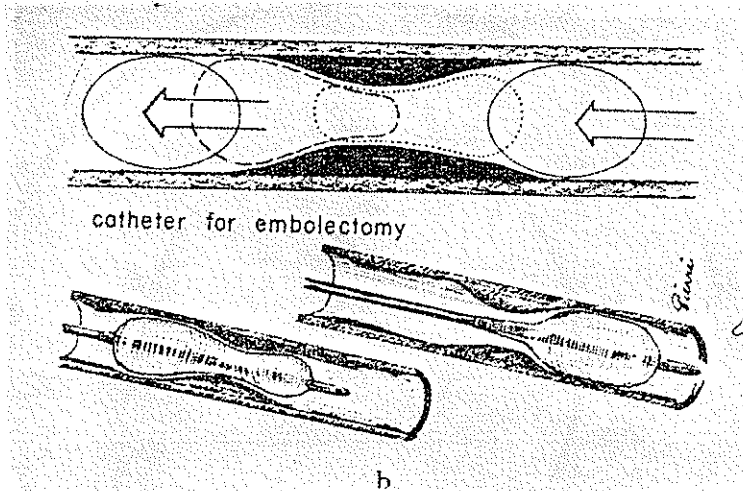


شکل ۱ کاتاترفوگارتی را نشان میدهد که با بالن یا بادکنک پر شده است. این کاتاتر سبب میشود که آمبولیهای مختلف را از نقاط مختلف شریانیها و یا ورید تحت بجمی موضعی بیرون بیاورند



a

شکل ۲- طرزکار این کاتاتر را نشان میدهد که چگونه از لختهها در شریانیها گذشته و با بیرون کشیدن کاتاتر فوگارتی میتوان لختهها را بیرون کشید

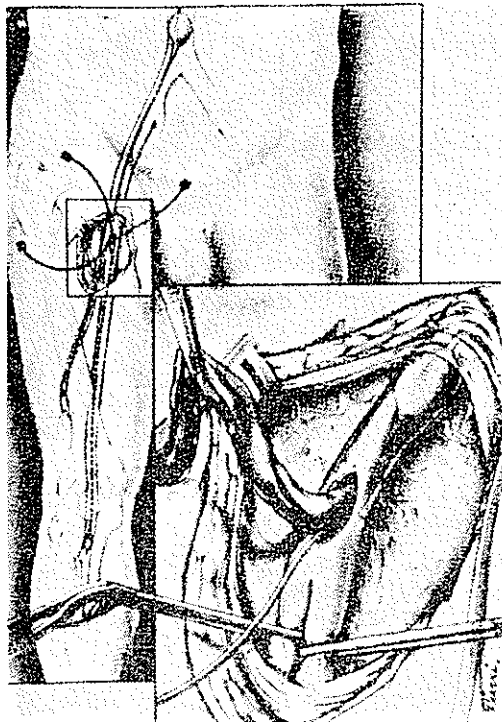

شکل ۳- نشان میدهد که چگونه بالن و یا بادکنک کاتاتر فوگارتی از پلاسمای آرترئوسکلروز باسانی گذشته و جدار داخل شریان را مجروح نمینماید .

میباشند . و بعلاوه برای تخلیه قسمت خلفی بایستی دو طرف شریان فمورال را در کشاله ران نیز باز نمود .

بوسیله کاتاتر فوگارتی دیگر احتیاجی بعمل بزرگ و باز کردن شکم نیست . بلکه از طریق شکاف در روی کشاله ران در دو طرف (شکل ۴) شریانهای فمورال را بوسیله شکاف عرضی پس از کلامپاژ قسمت خلفی باز نموده و کاتاتر فوگارتی را وارد قسمت قدامی شریان تا بالای بیفورکاسیون ائورت مینمائیم سپس بادکنک آنرا بوسیله سرنگ از مایع پر نموده و بسوی قسمت شکاف داده شده شریان بیرون میاوریم . بدینوسیله لخته های موجود بیرون کشیده خواهند شد . این طریق را در دو طرف و در قسمت خلفی انجام میدهیم و سپس پس از اطمینان از باز بودن کامل شریان در قسمت خلفی و قدامی شکاف شریان را با ابریشم ۴ صفر میدوزیم .

شرح حال يك بیمار - خانمی است ۴۷ ساله که در تاریخ ۲۹/۵/۴۷ بعلت درد ناگهانی در دو پا که در تاریخ ۲۴/۵/۴۷ شروع شده است مراجعه مینماید . این دردها همراه با سردی در پاها و کبود شدن بوده که تدریجا رو بشدت میرفته است . در امتحانات بالینی - بیماریست ۴۷ ساله که از درد و سردی در دو پا شکایت دارد و بسختی قادر بحرکت میباشد . نکات جالب توجه عبارت بودند از :

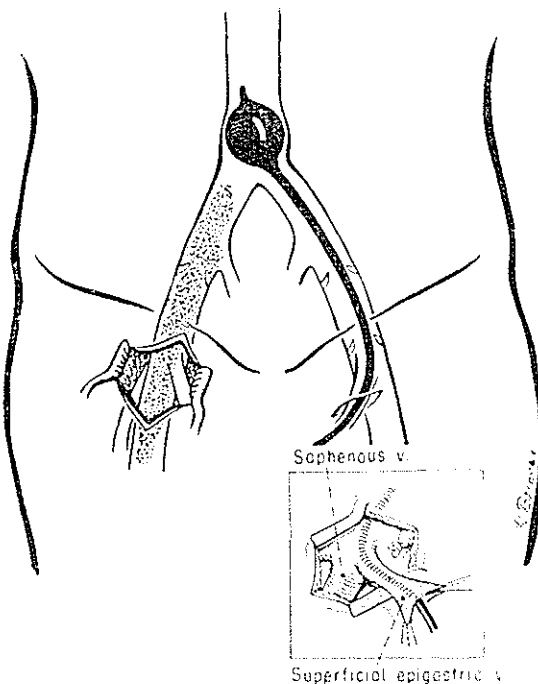


شکل ۴- شکاف روی کشاله ران را نشان می‌دهد که چگونه از شکاف کوچکی در روی شریان فمورال میتوان کاتاترفوگارتی را وارد آئورت نمود و پس از برکردن بان آن لخته‌ها را بیرون کشید

قلب - اریتمی ۱۴۰ و نبض در حدود ۱۲۰ در دقیقه فشار خون ۱۰۰/۷۰ و سوفل دیاستولیک در نوک قلب ۳ روی ۴ شنیده میشد.

در پاها - نبض‌های فمورال دو طرف حس نمیشد و پاها بخصوص پای راست کبودی شدیدی داشت - حرکات آن خیلی محدود بود - تشخیص آمبولی بیفور کاسیون آئورت و تنگی دریچه میترال داده شد. بیمار در تاریخ ۲۹/۵/۴۷ تحت عمل جراحی قرار گرفت - در دو کشاله ران شکافهای مستقیم داده شد و شریانهای فمورال پس از آماده شدن و کلامپاژ از طریق عرضی در دو طرف باز شد و بوسیله کاتاترفوگارتی بطریقی که در بالا شرح داده شد لخته‌های متعدد از دو طرف به بیرون آورده شد و پس از اطمینان کامل که در قسمت خلفی و قدامی دیگر لخته‌ای وجود ندارد شکاف عرضی شریان با ابریشم ۴ صاف دوخته شد و بیمار پس از بهبودی کامل در تاریخ ۲۷/۶/۴۷

بیمارستان را ترك نمود تا بعداً برای عمل تنگی دریچه میترال آماده شود.



شکل ۵ - نشان میدهد که در صورت لزوم فلبیت حاد باید کاتتر را از طریق ورید سافن وارد نمود و آنرا بر از، ایچ کرد یا بگفته دیگر ورید اجوف تحتانی را، نمود نمود و بدین طریق از حرکت اجتهها بالا و بسوی ریهها منعفت کرد. و لختهها را از ورید فمورال دیگر بیرون کشید.

در اینجا باید متذکر شویم که کاتتر فوگارتی موارد استعمال دیگری مانند امبولکتومی در کاروتیدها و غیره دارد بخصوص در مورد ترمبوفلبیت حاد. امروزه بلافاصله لختهها را بوسیله کاتتر فوگارتی خالی مینمایند سپس داروهای ضد انعقاد خون و انتی بیوتیک تجویز میشود.

### خلاصه

بوسیله کاتتر فوگارتی میتوان از شریانهای سطحی بسدن بخصوص شریان فمورال ویا وریدهای سطحی برای امبولکتومی ویا ترمبوکتومی دوردست استفاده نمود مثلا در مورد آمبولی بیفور کاسیون آئورت شکمی معروف به Saddle Embolism که سابق براین احتیاج بعمل بزرگ، باز نمودن سراسر شکم داشت اجتناب نموده

بویژه لخته‌های خلفی را نیز تخلیه میکنند .

از این طریق میتوان در صورت ترمبوفلیبیت حاد نیز استفاده نمود و تمام لخته‌های تشکیل شده را تخلیه نمود و سپس بیمار را تحت رژیم و داروی طبی گذاشت. شرح حال يك مورد بیماری که دوچار Saddle Embolism شده است (در اثر تنگی دریچه میترال و فیبریلاسیون، لخته‌ایکه در دهلیز چپ قلب بوجود آمده است که قسمتی از آن در جریان خون بطور ناگهانی بحرکت درآمده ایجاد آمبولی بیفور کاسیون آئورت را نموده است) وبا کاتاتر فوگارتی عمل شده است

#### SUMMARY

A balloon catheter specially designed (Fogarty Catheter), for surgical removal of arterial emboli and venous thrombectomy has been described. After arterial occlusion, propagation of thrombus is the probable reason for the high rate of failure in embolectomy performed after a delay of more than ten hours. In some cases, this propagation will extend to the tiny arterioles and capillaries, resulting in obvious gangrene. However, in cases all arterial occlusion without irreversible gangrene of the extremity, the propagation of thrombus has not yet extended to the peripheral arterioles, and blood flow in the small vessels is being maintained by collateral circulation. In these cases, successful surgical extraction of the propagated thrombus spells the difference between salvage of the limb and gangrene. Is this group of patients, the catheter technique has demonstrated its superiority. Fogarty has reported that in postmortem dissection of limbs in which gangrene developed following embolectomy, in 25/ of cases the propagated clot, which formed following the embolism, was discontinuous and often occurred at a considerable distance distal to the site of the embolic occlusion.

This can be cleaned out by the insertion of the catheter after embolectomy in order to detect the presence of dis-

tal clot. Any significant peripheral embolism should be operated upon providing there is no obvious gangrene in the extremity, regardless of the period of delay following the onset of the embolism. With the catheter technique, the arteriotomy can be made where the artery is subcutaneous as, for instance, in the common femoral artery in the groin or the brachial artery in the middle arm or antecubital region. Thus, the surgeon can avoid incisions in the popliteal artery abdominal aorta in case of saddle embolism, or the axillary artery. These operations can be performed even under local anesthesia on a sick patient with fibrillating heart.

A case of saddle embolectomy by means of Fogarty catheter in patient with mitral stenosis and fibrillation has been presented.

The advantage of this technique has been discussed.

#### RESUME

Embolectomie par un cathatère spécial (Fogarty), soit artériel soit veineux a été décrit. Après l'occlusion artérielle ou veineuse propagation de la thrombose est une raison suffisante pour que le resultat de l'embolectomie ne soit par assez bon. Surtout quand il y a du retard entre l'accident arrivé et le temps de l'exploration chirurgicale. Car les vaisseaux capillaires auront aussi des microthromboses. C'est par le moyen de cathatère de Fogarty qu'on peut sauver beaucoup de Jambes et empêcher l'amputation, surtout nous savons qu'après l'embolie, il y toujours des circulations collaterales qui nous permettent l'exploration de l'artère avant que la gangrène franche du l'extrémité soit établie.

Par ce moyen on fait une incision ou l'artère est placée par exemple dans le pli inguinal, pour l'embolectomie de l'aorte abdominal en cas d'embolie de la bifurcation de l'aorte abdominal ou l'embolie de l'artère poplitaire, femorale ou iliaque.



Ainsi on n'est pas obligé de faire une incision très grande de l'apoplexy xyphoide Jusqu' au symphyse pubien pour - embolectomie de la bifurcation de l'aorte abdominale, et d'attaquer directement l'aorte abdominale. Ainsi on évite une opération si grave chez des malades qui sont gravement atteints, cardiaque avec fibrillation, etc.

Cet opération peut - être effectuée même sous anesthésie locale. Un cas d'embolectomie de la bifurcation de l'aorte abdominale par le moyen du cathatere de Fogarty a été présenté les avantages de cette technique ont été exposé

#### References:

- 1- Absolon, K.B., W.O. Griffin, R.S. Lillehei and R.A. Ddwall: Minnesota Med., **46**: 851, 1963.
- 2- Cranley, J.J., T.J. Fogarty, R.J. Krause, E.S. Strasser and C.D. Hafner: Phlebotomy for Moderate Erythrocythemia, J.A.M.A **186**: 206, 1968.
- 3- R.J. Krause, E. S. Strasser, C.D. Hafner and T.J. Fogarty: Surgery , **55**: 57; 1964
- 4- Crawford, E.S. and M.E. De Bakey : The Retrograde Flush Procedure in Embolectomy and Thrombectomy . Surgery , **40** : 737, 1956.
- 5- Dale, W.A.: Endovascular Suction Catheters. J. Thor Cardio. Surg., **44**: 557 , 1962.
- 6- Fogarty, T.J., J.J. Cranley, R.J. Krause, E.S. Strasser and C. D. Hafner: A Method for Exctraction of Arterial Embol and Thrombi Surg., Gynec. and Obstet., **116**: 241, 1968.
- 7- Handley, W.S. : An Operation for Embolus. Brit . Med.J. **2** : 712, 1907
- 8- Keeley, J.L. and J. A . Rooney : Retrograde Milking; an Adjunct in Technique of Embolectomy. Ann. Surger., **184**: 102 1022 , 1951
- 9- Oeconomos, N. : L. Embolectomie Retrograde , Technique Simplifíee et Resultats. J. Chir. (Paris), **81**: 185, 1961.
- 10- Shaw, R. S. : A Method for the Removal of the Adherent Distal Thrombus. Surg., Gynec. and Obstet., **110**: 255 , 1960.