

## فیبرو الاستوز آندو کارد و معرفی چهار مورد اتوپسی\*

دکتر ناصر که‌ایان\*\* - دکتر فیروز بهشتی\*\*\*

تعریف - فیبرو الاستوز آندو کارد نوعی بیماری قلبی است که با پرولیفراسیون نسج الاستیک و کولاژن آندو کارد بخصوص در بطن چپ مشخص میشود .  
اسامی دیگر بیماری عبارتست از :

Endocardial Sclerosis.

Congenital Fibroelastosis of the Endocardium

Fetal Endocarditis

Congenital Diffuse Endocardial Hyperplasia

Elastic Tissue Hyperplasia of Endocardium

Prenatal Fibroelastosis

Fetal Endomyocarditis

تاریخچه - در Canton ۱۸۴۹ در آترزی آئورت به فیروز آندو کارد در بطن

چپ توجه نمود.

در Michan ۱۹۰۶ فیبرو الاستوز تنها را در بچه سه ساله‌ای توصیف کرد

(۱۳) . در Spurgue ۱۹۳۱ در دو مورد کلیکوژنوز نرالیزه ضخامت آندو کارد

جداری بطن چپ رایافت (۱۸) و در Hubbard و Faber ۱۹۳۳ آنرا آندو کاردیت

جنینی نامیدند (۱۳) .

در Gross ۱۹۴۱ به ضخامت، سفید مایل به زرد و کدر آندو کارد پاریتال در

قلب کودکانی که مبتلا به ضایعات دریچه‌ای بوده و یابودند توجه نمود و با مطالعات

خود به این نتیجه رسید که این تغییرات نتیجه نقائص رشدی است نه عارضه عفونت‌های

داخلی رحمی که بعضی از مؤلفین طرفدار آن بودند . در Sano ۱۹۴۲

و Andersen در سه مورد تحت مطالعه خود به ازدیاد بافت الاستیک یا فیبرو الاستیک

\* از آزمایشگاه آسیب‌شناسی دانشگاه تهران (رئیس : دکتر آرمین)

\*\* دانشیار دانشکده پزشکی \*\*\* استادیار دانشکده پزشکی

که رنگ آمیزی اختصاصی برای رشته‌های الاستیک وجود آنرا ثابت کرده بود برخوردارند و بیماری را «هیپرپلازی آندوکارد» نامیدند. در Weinberg ۱۹۴۳ و Himelfarb به دو کودک از یک خانواده برخوردارند که در یک مورد ضخامت سفیدرنگ منتشر محدود به بطن چپ و در مورد دوم لکه‌های اضافی در دهلیز و بطن راست هم وجود داشت. کودک اول بعلاوه به تنگی شدید در قسمت صعودی آئورت قبل از انسداد مجرای شریانی مبتلا بود. در میکروسکپی ضخامت آندوکارد بیشتر بعلت ازدیاد رشته‌های الاستیک و تا حدودی بر اثر ازدیاد رشته‌های کلاژن بود. این مؤلفین اصطلاح (فیبرو الاستوز) را بکار بردند و بعقیده اکثر مؤلفین این مقبول-ترین اصطلاح برای این ضایعه میباشد.

در Craig ۱۹۴۹ ۳۷ مورد از بیماری را بانام «اسکلروز مادرزادی آندوکارد» که همراه با ناهنجاریهای دریچه‌ای بودند شرح داد. در Wyatt و Prior این عقیده را بیان کردند که ممکن است بیماری نتیجه اختلال رشد مزانشیم باشد و بنا بر این میتوان آنرا در دسته ناهنجاریهای مادرزادی قلب قرارداد. این مؤلفین اصطلاح (دیسپلازی آندوکارد) را بکار بردند (۱). در Gowing ۱۹۵۳ به بیماری نام (فیبرو-الاستوز مادرزادی) را داد که امروز معمولاً برای بیماری همین اسم بکار برده میشود (۱۳).

تا ۱۹۵۳ مواردی از الکتروکاردیوگرام تهیه شده بود. در ۱۹۵۳ چند مورد الکتروکاردیوگرام کامل منتشر شد و روشن گردید که الکتروکاردیوگرافی به تشخیص بالینی کمک خواهد کرد (۴).

در Waston & Auld ۱۹۵۷ بیماری را در پسر ۱۵ ساله‌ای گزارش دادودر ۱۹۵۶ Rigdon و Gurdieb فیبرو الاستوز شخص ۳۱ ساله‌ای را به ناهنجاری مادرزادی منتسب دانستند (۱). در Frulhing ۱۹۶۲ و همکارانش ابتلاء مادر را به ویروس Coxackie B در ایجاد بیماری مربوطه دانستند (۱۳). بعدها گزارشات زیادی درباره نقش بیماری‌زای ویروس اریون منتشر شد.

شیوع: Thomas و همکارانش در ۱۹۵۴ در بررسی ۱۰/۰۰۰ اتوپسی بین سالهای ۵۴-۱۹۳۰ در Massach. Gere. Hospital فقط چهار مورد از فیبرو الاستوز اطفال کمتر از دو سال را یافتند (۳). در Halding ۱۹۵۴ در بررسی مدارک

بیمارستان اطفال Colorado ۳۰ مورد فیبرو الاستوز آندوکارد را یافت که ۱۸ مورد آنها مذکر و حداکثر سن ۲۰ سال بود (۱۳). Forfar و همکارانش در ۱۹۶۴ در Royal Hosp. for Sick Children در Edinbourg بین ۴۳۳ مورد بیماری مادرزادی قلب اطفال ۷۲ مورد یعنی ۰/۰۱۷ فیبرو الاستوز آندوکارد بین سالهای ۴۸ تا ۶۲ یافتند.

در آمارهای دیگر شیوع بیماری در ۰/۷۰ موارد در ۶ هفته اول عمر در ۰/۲۵ بین هفته ششم و ماه ششم و در ۰/۰۵ بیماری بعد از ماه ششم بوده است (۱۳). مادر ۱۳۱۳ اتوپسی کوچک تا ۱۶ ساله به ۴ مورد فیبرو الاستوز آندوکارد برخوردیم که در آخر مقاله ذکر شده اند.

اتیولوژی و پاتوژنی - راجع بعلت بیماری فرضیه های مختلفی پیشنهاد شده است که مهمترین آنها عبارتند از :

۱ - عفونتهای داخل رحمی : Fruling و همکارانش در ۱۹۶۲ در ۱۳ مورد از ۸۱ اتوپسی فیبرو الاستوز در اطفال کمتر از یکسال و ویروس Coxackie B و بخصوص نوع B<sub>p</sub> را از میوکارد ایزوله کرده و همچنین شواهد تجربی برای انتقال ویروس از راه جفت را نشان دادند. ایشان تصور کردند که یک پان کاردیت و ویروسی قبل از تولد ممکن است؛ در پیدایش بیماری مؤثر باشد. مطالعات بیشتری در این زمینه لازم است تا اهمیت آنرا در ایجاد بیماری روشن نماید (۱۳).

گروه دیگری بیماری اریون را مسئول میدانند. دلائل این اشخاص بر پایه تجربیاتی که در این زمینه نموده اند بنا شده است. مطابق این تجربیات به ابتلاء مادر در سه ماه اول آبستنی به اریون توجه شده و موارد متعدد مثبتی را ذکر کرده اند. بعلاوه از هیپرسانسی تیویته دیررس به آنتی ژن ویروس اریون در بیماران مبتلا به شکل اولیه و مادر بیماران که احتمالاً در زمان حاملگی به این عفونت مبتلا بوده اند استفاده شده و واکنش های مثبتی بدست آورده اند. این گروه در تفسیر این تجربیات معتقدند که ابتلاء به عفونت بخصوص در سه ماه اول دوران بارداری لاقول مسئول بعضی از موارد فیبرو الاستوز اولیه آندوکارد میباشد (۳ - ۵ - ۶ - ۹).

گروه دیگری با تجربیات خود (۳) چنین نتایجی را بدست نیاورده و معتقدند که این راکسیون های مثبت احتمالاً بعلت ناخالص بودن آنتی ژن بکار رفته بوجود

میآید. دسته اول برعکس معتقدند که این منفی بودن و اکنش‌ها و عدم موفقیت بعضی از مؤلفین در نشان دادن آنتی‌کرهاى خنثی‌کننده و بیروس اریون و اثبات هیپرسانتی‌تیویته پوست احتمالاً باین علت بوده است که عفونت در زمانی ایجاد شده که هنوز کودک قادر به ساختن آنتی‌کر نبوده است.

بنظر نویسندگان چون مصونیت حاصله از بیماری اریون دائمی است (۱۸) بنابراین هر مادر نباید بیش از يك كودك مبتلا به فیبروالاتوز داشته باشد. با توجه باینکه حداقل ۱۰ مورد فیبروالاتوز آندوکارد در فامیل‌ها پیدا و گزارش شده است (۲) و Nodas در ۱۹۵۷ بیماری را در چند عفونت خانواده شرح داده است (۱۳). و Ullrich در ۱۹۳۸ بیماری را در دو كودك متشابه از يك سه‌قوله مشاهده کرده است که دو كودك مبتلا به زودی فوت کرده و كودك سوم که غیر متشابه و مبتلا نبوده وزنده مانده است (۱۳) میتوان به صحت نظریه عفونت داخلی رحمی شك کرد.

۲- بعضی دیگر از مؤلفین نقص رشدی مادر زادی قلب را علت بیماری میدانند. این اشخاص نبودن سابقه عفونت داخل رحمی و پیدایش بیماری را در افراد يك فامیل و همچنین نبودن علائم آماسی در ضایعات آندوکارد را بنفع مادرزادی بودن ضایعه میدانند. گروهی دیگر بیماری را نتیجه اختلال نسج مزانشیم و یا يك اختلال متابولیسم مادرزادی میدانند (۱)

۳- دیگران آنوکسی را مشول بیماری میدانند. مطابق این فرضیه بیماری در حالات مادرزادی که خون اکسیژن‌دار از بطن چپ حذف میشود بوجود میآید. Johnson در ۱۹۵۲ و Horley در ۱۹۵۵ نظریه انوکسی را معتبر دانستند. Johnson در ۲۱۰ بیمار مبتلا به ناهنجاری مادرزادی ۲۳ نمونه فیبروالاتوز آندوکارد پیدا کرد. در تمام ۲۳ مورد علامت مشترك آنوکسی آندوکارد بود. ناهنجاریهای موجود این ۲۳ مورد عبارت بودند از منشاء ناهنجار شریان کرئر، انسداد زودرس سوراخ بیضی، تنگی‌های دریچه‌ای که سبب رکود خون شده و ایجاد آنوکسی توفقی میگرددند.

چنانچه نقص دیوار بین بطن وجود داشت فیبروالاتوز پیدا نمیشد. گفته شده است که فیبروالاتوز آندوکارد نتیجه آنوکسی آندوکارد بعلت بسته شدن زودرس سوراخ بیضی در مرحله انتقال خون اکسیژن‌دار از دهلیز راست به قلب چپ میباشد.

دلیل دیگر وجود شریان کورنرچپ بامنشاء از تنه شریان ریوی است .

۴ - بعضی دیگر انسداد عروق لنفاتیک و عروق خونی را (۱) به فیبرو الاستوز آندوکارد ارتباط داده اند. بطور تجربی در سگ هم مشاهده شده است که اختلال مزمن جریان لنف در قلب سبب پیدایش فیبرو الاستوز آندوکارد میگردد (۱۳) مطابق این فرضیه هیپوکسی و اختلالات همراه آن فعالیت فیبروبلاستیک را تحریک نموده و فیبرو الاستوز آندوکارد را بوجود میآورد (۱۱ و ۱)

۵ - Black - Scheffer در مجلات (Arch Path. 68: 281, 1957) و (Amer. J. Path. 34: 745, 1958) پیشنهاد میکند که در هیپرتروفی ایدیوپاتیک قلب همراه با فیبرو الاستوز آندوکارد ضایعه اولیه در میوکارد است. عیب میوکارد سبب میشود که حفره بطن چپ متسع شود. آندوکارد ضخیم شده که اصولاً از الیاف الاستیک تشکیل شده است مکانیسمی برضد اتساع بوده و باعث نگهداری و تقویت بطن چپ میشود (۲) Andersen, D. H. & Kelly, G. در مجله (Pediatric, 18: 536, 1956) این عقیده را اظهار داشتند که فیبرو الاستوز آندوکارد جواب ثانوی به اختلال عملی میوکارد میباشد. ایشان اظهار میدارند که نارسائی میوکارد دارای ماهیت متابولیت است. این ملاحظات از روی آنژیوگرافی که بوسیله Lynfield, G. و همکارانش در (Circulation: 388, 1960) و Hubschmann, P. در مجله (Amer. Heart J. 59: 600, 1960) و همچنین از روی یافته های پاتولوژیک که ضخیم شدن آندوکارد در قلب اتساع یافته دیفتریک را نشان داده اند تأیید شده است.

۶ - فرضیه دیگر ناهنجاری دیفرانسیاسیون Bulbus cordis است. مطابق این فرضیه بواب زیادتر رشد کرده و ایجاد لوله ضخیمی میکند که دیواره حفرات قلبی را میپوشاند.

۷ - در فرضیه دیگر بالا رفتن فشار داخل قلب را مسئول میدانند و معتقدند که بالا رفتن فشار داخل رحم فشار داخل قلب را بالا برده و سبب فیبرو الاستوز میگردد.

۸ - از علل دیگر، فیبرو الاستوز است که در ۲۰٪ از موارد این بیماری، فیبرو الاستوز آندوکارد یافته شده است (۸).

در صفحات قبل تقریباً تمام علل و فرضیه‌هایی را که راجع به اتیولوژی بیماری ذکر کرده‌اند بیان کردیم بهر حال بنظر نویسندگان فرضیه عفونت داخل رحمی ظاهراً اساس محکمی ندارد و باید کنار گذاشته شود در باره فرضیه‌های دیگر آنچه که باید ذکر شود اینستکه هیچکدام رجحانی بردیگری ندارد ولی شاید بتوان نقص رشدی مادرزادی را زمینه‌ای برای بروز بیماری دانست .

برای علت نارسائی قلبی در جریان فیبروالاتوز آندوکارد چند فرضیه پیشنهاد شده است در يك فرضیه معتقدند که کار قلب اضافه شده است زیرا آندوکارد ضخیم شده مانع انقباض و انبساط کامل وضع قلب شده و شبیه به نقصان مقدار خون قلب در زمان دیاستول در پر یکاردیت مزمن فشارنده میگردد. و بدینجهت اصطلاح Constrictive Endocardial Sclerosis را بکار برده‌اند .

در فرضیه دیگر آندوکارد ضخیم شده سبب انسداد مدخل عروق جداری که عروق میوکارد را به حفره قلبی مرتبط میکند گشته و در گردش خون قلبی ایجاد اختلال نموده و در نتیجه ضایعه میوکارد را بوجود می‌آورد (۱۷) .

در يك بررسی دقیق دیگر (۲) علت مهم نارسائی قلب را نارسائی دریچه میترال میدانند و برای خود فیبروالاتوز آندوکارد سهم جزئی قائل هستند اگر این فرضیه بعدها نیز تأیید گردد نتیجه درمانی دربر خواهد داشت .

تقسیم‌بندی . باتوجه به اتیولوژی و پاتوژنی بیماری معلوم است که تقسیم‌بندی قطعی و مورد قبول عموم هنوز انجام نشده است. زیرا نویسندگان نوعی تقسیم‌بندی ساده و عملی را طبق سلیقه خود انجام داده‌اند :

#### تقسیم‌بندی فیبروالاتوز آندوکارد

فیبروالاتوز آندوکارد در شیرخواران :

الف . نوع خالص یا اولیه

ب . نوع همراه با سایر بیماریها:

۱ - آنومالی‌های قلبی که شایع‌ترین آنها عبارتند از کوآرکتاسیون آئورت . بسته شدن زودرس سوراخ بیضی ، بازماندن مجرای شریانی ، منشاء غیرطبیعی شریان کرونر چپ از تنه شریان ریوی ، قلب چپ کلیوپلاستیک ، آترزی دریچه میترال و آئورت .

۲ - Glycogen Storage Dis

۳ - Epiloid از جمله اسکروزتوبرو (۱۳)

۴ - فیبروزو کالسینیکسیون میوکارد (۱۳)

۵ - لنفادنوپاتی ژنرالیزه (۱۳)

فیبروالاستوز آندوکارد در کودکان و بالغین

الف . نوع خالص یا اولیه یا نوع خفیف و طولانی شکل مادرزادی

ب - نوع همراه با بیماریهای دیگر (ثانوی یا اکتسابی) :

۱ - همراه با ضایعات میوکارد

۲ - ازدیاد فشارخون

۳ - ضایعات عروقی کر نر ( نارسائی شریان کر نر و انفارکتوس و گرفتاری وریدهای

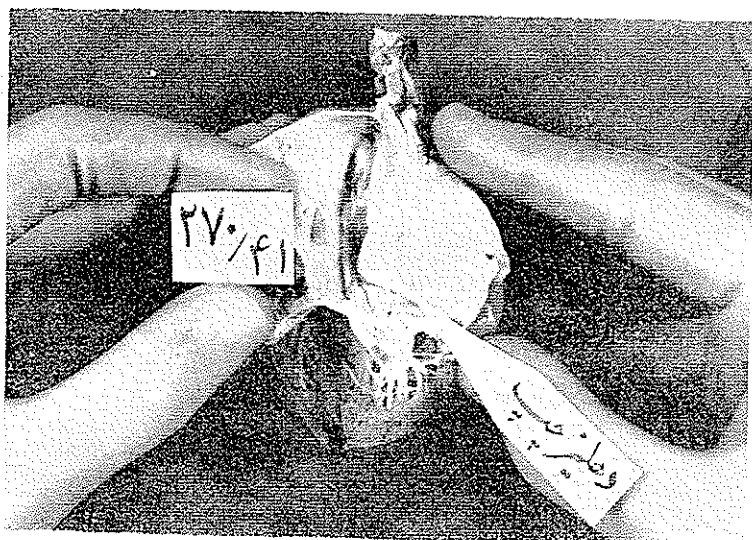
تسیوس - ضایعات انسدادی عروق لنفاوی)

آسیب شناسی : ضایعه اصلی عبارت از ضخامت صاف و سفید رنگ مایل

بخاکستری آندوکارد میباشد . این ضخامت اغلب منتشر و بندرت ممکن است لکه ای

و پراکنده باشد . بطن چپ در اکثر اوقات گرفتار (۰/۰۸۹) و بطن راست نیز گاهی

(۰/۰۳۸) از موارد مبتلاست (۱۳) . آندوکارد حفرات دیگر مخصوصاً دهلیز چپ



شکل (A) - دهلیز چپ نشان داده میشود که آندوکارد آن ضخیم و سفید رنگ شده است .

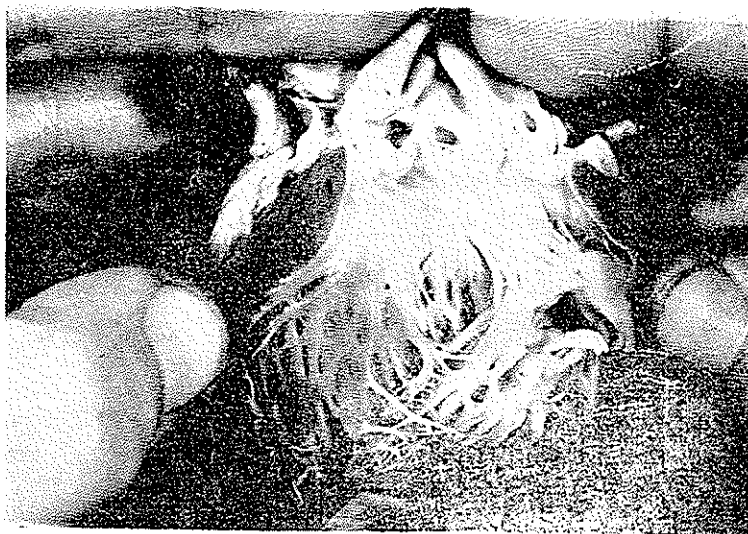
ممکن است گرفتار باشند اما معمولاً همراه با گرفتاری بطن چپ است . آندوکارد

تغییر یافته چندین برابر طبیعی ضخیم، صاف کدر و برنگ سفید مایل به خاکستری است.

دریچه‌های آئورت و میترا ممکن است گرفتار شوند (شکل‌های A و B)

در بعضی از گزارشات ابتلاء دریچه‌ها در ۵۰٪ موارد دیده شده است. لت‌های

دریچه‌ای ضخیم و گاهی ندولر بوده و کناره‌های آنها پیچ خورده و برگشته است. تنگی و یا نارسائی دریچه‌ای ممکن است دیده شود. نارسائی دریچه میترا کاملاً شایع است (۱۷) در بعضی موارد مخصوصاً در نوع اولیه لب‌های دریچه میترا



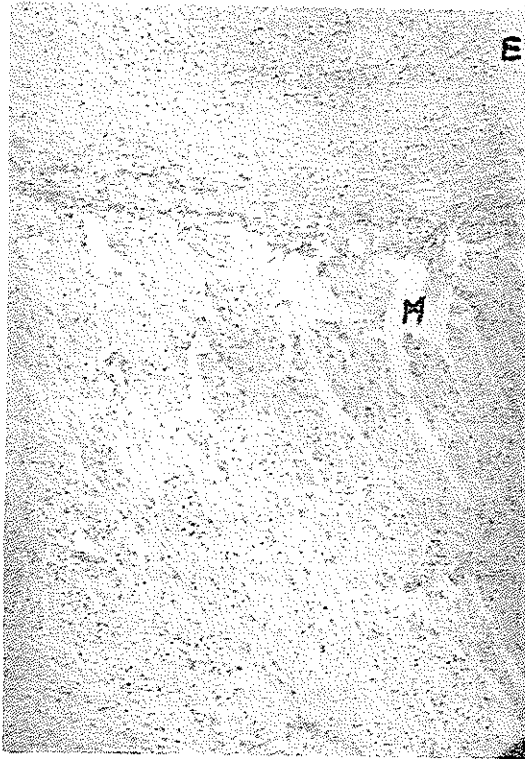
شکل (B) آندوکارد بطن چپ نشان داده میشود که ضخیم و سفیدرنگ میباشد.

مخصوصاً لب قدامی کوچکتر از طبیعی و عضلات پایپلر نازکتر و در موقعیتی بالاتر از وضع عادی یعنی نزدیک به حد  $\frac{1}{4}$  فوقانی و دوسوم تحتانی از دیواره منشاء میگیرد. کورتاژهای تاندینو کوتاه و ضخیم است (۲) در اطفالی که زود فوت کرده‌اند افزایش ضخامت میوکارد و حجم بطن چپ قابل توجه نیست. برعکس در کسانی که مدتی زنده باشند و مرگ در اواخر سال اول یا دیرتر اتفاق افتد ضخامت میوکارد و افزایش حجم بطن چپ قابل توجه است (۱۷) اتساع و ضخامت دیواره دهلیز چپ در بسیاری از موارد وجود دارد (۲) ترومبوسهای جداری از نوع بالغین شایع و غالباً منجر به آمبولی میشود. در نوع شیرخواران و کودکان ترومبوز معمولاً دیده نمیشود (۱۷).

در میکروسکپی ضایعه قابل توجه ضخامت آندوکارد، بعلت پرولیفراسیون بافت الاستیک و کولوژن است. افزایش ضخامت آندوکارد، در نوع شیرخواران




بیشتر است. بافت فیبرو الاستیک غالباً به سینوزوئیدها توسعه دارد (شکل های ۱ و ۲ و ۳). معمولاً حد فیروز بصورت خط واضحی بین آندوکارد و میوکارد نیز گسترش میابد (۱۳) و بصورت تیغه های نامنظمی از نسج همبند بد داخل عضلات پیشرفت میکند (۱۰). گاهی مخصوصاً در شیرخواران عروق میوکارد متسع و پر از خون هستند.



شکل ۱ - جدار بطن چپ با رنگ آمیزی هماتو کسئیلین ائوزین E - آندوکارد ضخیم شده با رشته های فیروز فراوان نشان داده میشود حد تحتانی آندوکارد بصورت خطی مشخص است و بد داخل میوکارد واقع در زیر خود پیشرفت نشان نمیدهد. M - میوکارد.

علائم آماسی در آندوکارد دیده نمیشود. علاوه بر ضایعات فوق الذکر که شرح نوع خالص بیماری است در خیلی از موارد ناهنجاریهایی نیز همراه با آن دیده میشود. بعنوان مثال فیبرو الاستوز آندوکارد و ناهنجاریهای همراه با آن را از دو مقاله ذکر میکنیم:

در گزارش از Colorado از ۳۰ مورد فیبرو الاستوز آندوکارد ۱۷ مورد همراه با آنومالی های قلبی و بقیه بدون آنومالی بوده است (۱۳) .  
در گزارش دیگر از Minnesota از ۴۷ مورد فیبرو الاستوز آندوکارد ۲۳ مورد بدون آنومالی ۸ مورد همراه با استنوز در بچه آئورت ، ۸ مورد همراه با کوآرکتاسیون ، ۳ مورد همراه با مبداء غیر طبیعی کورنر چپ از تنه های شریان ریوی و ۵ مورد همراه با هیپوپلازی بطن چپ بوده است (۲)




شکل ۲ - نظیر شکل يك بارنك آمیزی Weiger برای الیاف الاستیک . آندوکارد ضخیم شده دارای رشته های الاستیک فراوان میباشد .

### علائم بالینی .

از لحاظ بالینی قلب بزرگ است ، سوفل وجود ندارد و اگر موجود باشد اختصاصی نیست ، سیانوز وجود ندارد. نارسائی قلب همراه سیانوز در اواخر پیدا میشود (۱) بطور کلی بیماران در سه دسته قرار میگیرند :

۱ - شیرخواران کم سن . معمولا کمتر از شش ماه که حال عمومی آنها در ابتدا خوب است ولی ناگهان بر اثر ابتلای به عفونت تنفسی دچار نارسائی کنژستیو قلب گشته در ابتدای زندگی درمیگذرند .

۲ - بچه‌ها که مبتلا بدرجات خفیف‌تر بیماری بوده و در دو سال اول زندگی ممکن است به تظاهراتی از قبیل تنگ نفس - خودداری از خوردن غذا - اضافه نشدن وزن بدن و عفونت‌های مکرر دستگاه تنفس مبتلا شوند - حملات نارسائی کنژستیو قلب بروز کرده که سرانجام بمرگ خاتمه مییابد .



شکل ۳ - همان شکل ۲ با درشت نمائی قوی مییابد .

۳ - دسته متفرقه شامل بیمارانی است که در آنها علاوه بر فیبرو الاستوز ضایعات دریچه‌ای و ناهنجاریهای قلبی عروقی دیگر وجود دارد .

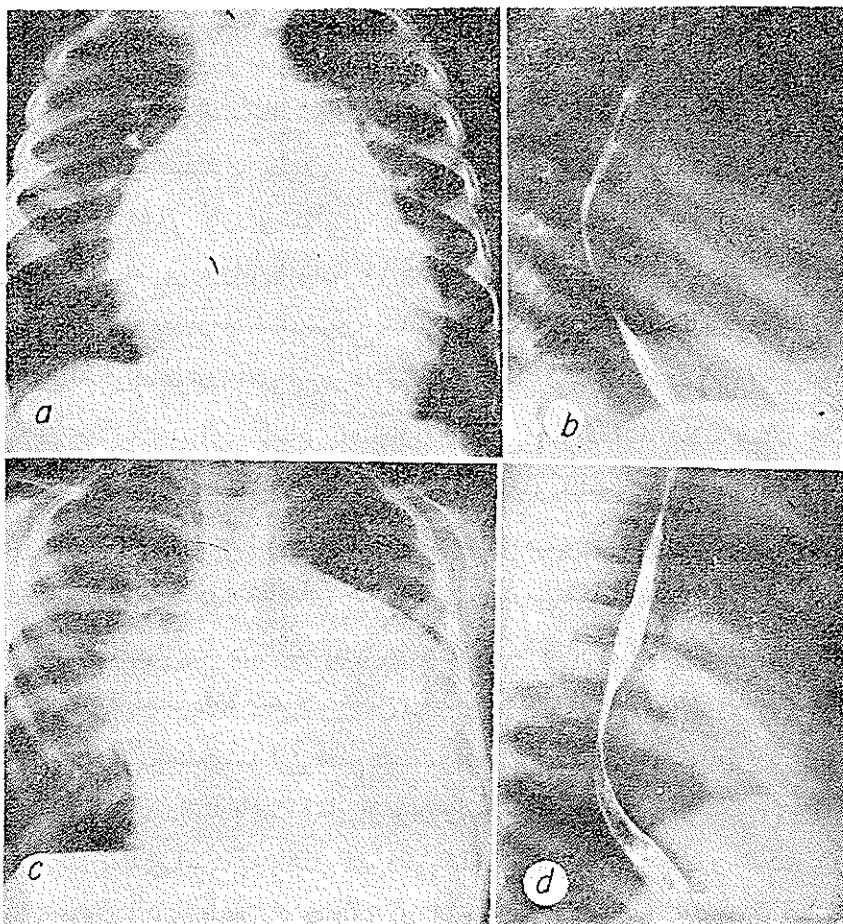
اکثر بیماران از دسته اول و دوم هستند . در دوره نارسائی کنژستیو قلب طفل بطور حاد دچار تنگ نفس و سرفه میگردد سیانوز شایع نیست ولی گاهی در مرحله

نهایی بوجود می‌آید و در مواردی که ناهنجاریهای قلبی عروقی وجود دارد ممکن است سیانوز تنها علامت بیماری باشد. فشار وریدهای وداجی بالا، کبد خیلی بزرگ و دراندامها، ناحیهٔ حاجبی و صورت خیزموجود است. در ریه‌ها بعلت عفونت یا کنژستیون ممکن است رال پیدا شود. قلب بطور متوسط یا شدید بزرگ بوده ضربه نوک آن طبیعی و در مقابل بطن چپ حس میشود. تریل شایع نیست و سوفل دارای اهمیت چندان نمیباشد. در حدود ۰/۰۲۵. بیماران سوفل سیستولیک جهنده درجه ۱ یا ۲ دارا هستند که بطرف چپ وپائین استرونوم کشیده میشود (۱۶) در یک سری از موارد ۰/۰۹۳. کاردیومگالی وجود داشته است در ۰/۰۷۰. افراد شروع بیماری در ۶ هفته اول عمر بوده و این افراد تا ۱۰ هفته بعد از برقراری بیماری زنده مانده‌اند. و در ۰/۰۵. بیماری بعد از ماه ششم شروع شده بیماران تا ۱۵ ماه بعد زنده بوده‌اند (۱۳) در شکل بالغین تظاهرات آمبولی از علائم بالینی قابل توجه میباشد (۱۷)

در حالاتیکه بیماری با سایر ناهنجاریهای قلبی همراه باشد علائم همان علائم ناهنجاری قلب بوده یا ممکن است بطور مختصر تغییر کند مثلا در بیمار مبتلابه تنگی خالص دریچه آئورت علائم در سنین بالاتر ظاهر میشود، اتساع دهلیز چپ وجود ندارد و تغییرات موج در اشتقاقهای جلوی قلبی دیررس میباشد.

علائم رادیوئژی - در امتحان رادیولوژی قفسهٔ صدری کاردیومگالی بدرجات متوسط یا شدید نشان داده میشود. شکل و حدود قلب در وضعیتهای قدامی طرفی و مایل چپ نشان میدهد که این عظم قلب مربوط به قلب چپ است. بزرگی دهلیز چپ همیشه وجود داشته باعث فشار بر مری و انحراف آن میگردد (شکل ۴). گاهی شدت ضایعه بحدی است که باعث فشردگی شاخه برنش اصلی چپ و آتلکتازی ریه میشود. عروق ریوی طبیعی بوده مگر در مرحلهٔ نارسائی قلب که پر خون هستند. آنژیوگرافی انجام شده در جهت و مسیر گردش خون عمومی تأخیری در کدر شدن حفره‌های قلبی نشان میدهد ولی ترتیب پر شدن حفرات طبیعی است. این حالت در شکل اولیه بیماری و اشکال ثانوی که بدون شنت هستند دیده میشود. در مورد بطن، کم شدن قابلیت انقباضی و ضخیم شدن میوکارد و صاف بودن آندوکارد نشان داده میشود. در وانتریولوگرافی انتخابی باسانی وجود و درجه نارسائی میترا ل اغلب تعیین میگردد.

علائم قراردادی فوق‌الذکر برای فیبرو الاستوز اولیه و ثانوی اختصاصی نیست  
مثلا بیماران مبتلا به ناهنجاری مبداء شریان کورنر چپ از تنه شریان ریوی در  
امتحان رادیولوژی علائم مشابهی نشان داده میشود . در تمام موارد فیبرو الاستوز

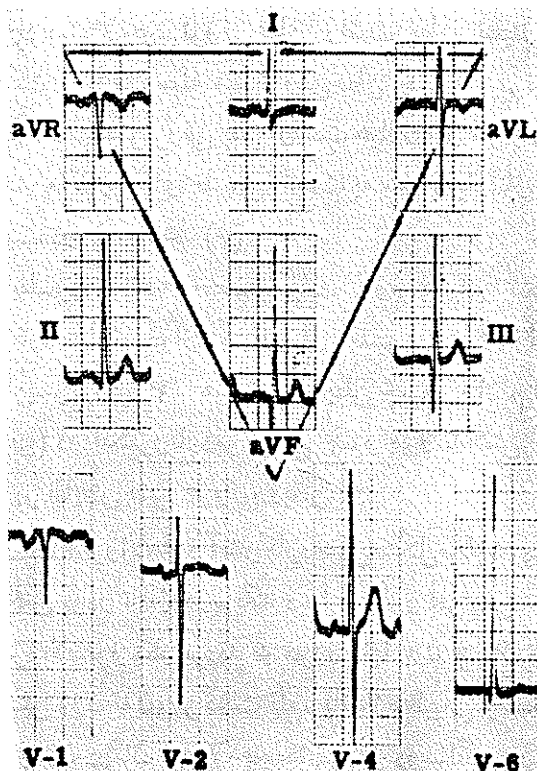


شکل ۴ - رادیوگرافی قلب در فیبرو الاستوز آندوکارد اولیه . a و b نزدیک بچه به سن ۱۷ ماهه . عکس از مقابل گرفته شده و قلب بطور واضح بزرگ میباشد . رأس قلب بطرف پائین و چپ کشیده شده که مشخص هیپرتروفی بطن چپ است افزایش انحناى کنار چپ قلب مشخص بزرگی دهلیز چپ میباشد سایه‌رئیت شفاف است . b - رادیوگرافی از مری پس از پرشدن از ماده حاجب نشان داده میشود که مری بر اثر هیپرتروفی شدید دهلیز چپ به طرف عقب تغییر مکان داده است . c و d مربوط بیک بچه به سن ۴ سال و ۱ ماه c - از مقابل که در آن بزرگی شدید قلب و طرح رتیکولر ظریف در ناف ریه راست که مشخص خیزریه است نشان داده میشود d - از نیمرخ پس از بلع ماده حاجب که در آن به عقب رانده شدن مری بر اثر هیپرتروفی دهلیز چپ نمایان است .

بایستی مطالعات آنژیوگرافی، بخصوص آنورتوگرافی و وانتریکولوگرافی انجام شود تا بتوان به وضعیت بطن و دریچه آنورت، عروق کورنر و خود آنورت پی برد .  
(۱۴ و ۱۵)

یافته‌های الکتروکاردیوگرافی: ریتم سینوسی وجود دارد- در  $\frac{1}{4}$  موارد انتروال طولانی است.

گاهی بطور پارسیل به بلوک شاخه راست و بطور غیر شایع به بلوک شاخه چپ برخورد میشود. بطور کلی در نصف موارد موج P غیر طبیعی بوده که بیشتر مربوط به هیپرتروفی دهلیز چپ و در موارد کم به هیپرتروفی دهلیز راست و یا هر دو دهلیز میباشد. (شکل ۵) کمپلکس QRS در غیر از مواردی که بلوک شاخه چپ



شکل ۵ - الکتروکاردیوگرام در فیبروالاتوز آندوکارد اولیه نزدیک بچه به سن ۴ سال و ۱۱ ماه. وجود موج پهن و دنداندار در اشتقاقهای I و II مشخص بزرگی دهلیز چپ است. علائم هیپرتروفی بطن چپ مشخص بوده و موج T در اشتقاق V کوتاه و عریض (Flat) میباشد.

و یا سندرم ولف پارکینسون وایت در کار است دارای مدت و ولتاژ طبیعی است قلب در وضعیت عمودی یا نیمه عمودی و در موارد کم در وضعیت انتر مدیر میباشد. معمولاً انحراف محور قلب بین  $+۸۰$  تا  $+۱۰۰$  درجه است  $S_1$  برجسته و گردش قلب را در جهت عقربه ساعت نشان میدهد.

معکوس شدن موج T در اشتقاقهای جلوی قلبی طرف چپ شایع بوده و ممکن است در هر یک از اشتقاقهای استاندارد یا در اشتقاق I یا II و یا در هر دو آنها معکوس شود. قطعه ST در تمام موارد طبیعی یا کمی پائین تر از خط ایزو الکتریک میباشد. بطن چپ در بیش از نصف موارد هیپرتروفی داشته و علائم آن عبارت از معکوس شدن موج T در  $V_6$  بلند شدن غیر طبیعی R در  $V_6$  و پائین بودن RS در  $V_1$  میباشد و به تأخیر زمان فعال شدن قلب در اشتقاقهای طرف چپ سینه و افزایش ولتاژ S در  $V_1$  کمتر برخورد میشود. هیپرتروفی بطن راست بطور نسبتاً شایعی نیز دیده میشود که ممکن است بعداً بوسیله هیپرتروفی بطن چپ یا هیپرتروفی توأم هر دو بطن جانشین گردد. علائم هیپرتروفی بطن راست عبارت از افزایش ولتاژ R در  $V_1$  یا  $V_2$  به بیش از حد ماکزیمهای طبیعی نسبت به سن و یا ولتاژ S در  $V_5$  یا  $V_6$  و افزایش زمان فعالیت در  $V_1$  میباشد (۴).

تشخیص - بطور خلاصه خصوصیات لازم برای تشخیص کلینیکی فیبرو الاستوز آندوکارد عبارتست از: ۱- نارسائی قلب در ابتدای زندگی ۲- بزرگی قلب در امتحان رادیولوژی ۳- هیپرتروفی بطن چپ و علائم افزایش بار قلب (Strain Pattern) در الکتروکاردیوگرافی ۴- وجود نداشتن علائم کلینیکی و کاترینزاسیون دال بر نقایص قلبی عروقی دیگر.

پیش بینی و درمان فیبرو الاستوز آندوکارد خیلی مشکل میباشد. Paul و Robbins در سال ۱۹۵۸ ریختن پودر تالک در پریکارد را بمنظور افزایش خون بطن چپ نزد ۹ بچه مبتلا به فیبرو الاستوز بکار بردند ۶ مورد آنها ۲ تا ۴ سال زنده ماندند بهبود وضع آنها با افزایش وزن بدن، برگشت قلب باندازه طبیعی و امکان حذف دیژیتالین همراه بوده است. بدون درمان ۰/۹۰ بچهها قبل از دوسالگی خواهند مرد (۱۳) غیر از اقدام فوق درمان شامل تقویت قلب و درمان نارسائی کنژستيو قلب و جلوگیری از اضافه شدن عفونت میباشد (۱۶). بطور کلی پیش آگهی در فیبرو الاستوز مادر -

زادی اولیه بد بوده و بیشتر بچه‌ها بزودی بعد از تولد فوت میکنند ولی در بعضی تا چند ماه بعد از تولد نشانه‌ها پیدا میشود و مرگ آنها در اواخر سال اول پیش می‌آید. در مواردیکه فیبروالاستوز آندوکارد با ناهنجاریهای قلبی دیگر همراه میشود پیش آگهی بدتر و مرگ زودتر فرا میرسد. چنانچه از Royal Hospital for Sick Children (Edinbourg) گزارش شده است از ۱۶ مورد فیبروالاستوز آندوکارد که با ناهنجاری دیگر همراه نبود ۰/۳۷ در عرض سه ماه و ۰/۷۵ در عرض یکسال فوت کردند و در ۵۶ مورد که با سایر ناهنجاریها همراه بودند ۱۵٪ آنها در عرض سه ماه و ۰/۹۵ در عرض یکسال فوت کردند (۱۳) در موارد خفیف‌تر ممکن است بیماران تا سن بچگی و اوائل بلوغ زنده مانده و سپس بانارسائی کنترستیو قلب و بطور ناگهانی درگذرند (۱۳) به عقیده طرفداران فرضیه ویروسی بکار بردن واکسن برای زندهای حامله بخصوص در سه ماه اول بارداری ۰/۹۰ منجر به حفاظت آنها گشته و از خطر احتمالی پیدایش فیبروالاستوز در جنین جلوگیری بعمل می‌آورد (۵).

### معرفی چهار مورد اتوپسی

#### مورد اول

پسر ۲۶ ماهه از بخش اطفال بیمارستان پهلوی، آقای دکتر قریب-پاتولوژیست آقای دکتر مسلم بهادری-علت مراجعه: تب، تنگی نفس، سرفه. مدت بیماری شش ماه است. پس از سرماخوردگی و سینه پهلو دست و پای بیمار ورم کرده و بعد دچار تنگ نفس میشود. سابقه فامیلی: تولد رشد و تغذیه بچه طبیعی بوده است سه فرزند دیگر خانواده سالم هستند.

امتحانات فیزیکی: پف آلودگی صورت، خیز سفید رنگ پاها، کم خونی، تنگ نفس، تیراژ سوترنال، مات بودن مختصر ریه راست نسبت به چپ همراه خفیف بودن صداهای تنفسی در آن و وجود رالهای مرطوب در بعضی از نقاط ریه‌ها، حرکات تنفسی با ناراحتی انجام میگرفته است. قرعات نبض ۱۴۰ در دقیقه



فشار خون ۵/۷-۱۱ سانتیمتر جیوه صداهای قلب در کانون آئورت خفیف و در سه کانون دیگر طبیعی میباشند. مقدار ادرار کم و در شکم کمی مایع وجود دارد. امتحانات آزمایشگاهی - در رادیوگرافی سایه قلب بزرگ و از دو طرف بخصوص طرف چپ بسط یافته است. در وضعیت مایل راست و یا خوردن ماده حاجب مشخص میشود که مری به عقب رانده شده و کناره‌های قلب قوسی شکل میباشند (عظم شدید قلب). فرمول و شمارش گلبولی دلالت بر کم خونی داشته سدیمانتاسیون در ساعت اول ۳ میلیمتر آلبومین ادرار نیم گرم در لیتر و اوره خون ۰/۲۸ گرم در لیتر بوده است.

درمان با دیژیتالین انجام گرفت و تا حدودی حال بیمار بهتر شد. ۳۳ روز بعد سوفل سیستولیک همراه با اکستراسیستول شنیده میشد. در این موقع علاوه بر دیژیتالین کورتیزون و مشقات آنتی بیوتیکی مصرف گردید ولی بیمار پس از سه ماه بستری شدن در حالت کلاپس قلبی عروقی درگذشت.

در اتوپسی نشان داده شد که در حفره پریکارد ۱۰۰ سانتیمتر مکعب مایع شفاف وجود دارد، قلب بزرگ بوزن ۱۶۰ گرم بوده بطوریکه ۲ فضای قدامی قفسه صدری را پر کرده است. آندوکارد دهلیز و بطن چپ ضخیم و سفید رنگ، بطن چپ متسع و ضخامت جدار آن ۱۱ میلیمتر میباشد محیط دریچه مترال ۶ سانتیمتر و از آئورت ۴ سانتیمتر است. بطن راست طبیعی ضخامت جدار آن ۳ میلیمتر محیط دریچه سه لتی ۸ سانتیمتر و از شریان ریوی ۴ سانتیمتر میباشد.

در امتحان میکروسکوپی مشاهده شد که آندوکارد شدیداً هیپرپلازیه بوده و در آن رشته‌های الاستیک مشهود است.

بر ضخامت میوکارد افزوده شده و مختصری بافت همبند بینابینی موجود است.

تشخیص اتوپسی:

- ۱- فیبرو الاستوز آندوکارد.
- ۲- بزرگی و هیپرتروفی قلب چپ.
- ۳- برنکو پنومونی.

پسر سه روزه از بیمارستان زنان - بخش آقای دکتر صالح - پاتولوژیست دکتر ناصر کمالیان -

سابقه شخصی و فامیلی . طبق اظهار مادر تا ماه پنجم آبستنی شکم مادر بیش از معمول بزرگ شده است .

پس از رادیوگرافی از شکم و لگن تشخیص دو قلو داده میشود . از ماه ششم به بعد شکم مادر مانند یک زن حامله طبیعی بوده است .

در موقع زایمان در توشه و اژینال پرزنتاسیون سیڑ تشخیص داده میشود . پس از زایمان نوزاد گریه کرده و بعد از خروج جفت وسط آن بچه دیگر که ماسره

و به اندازه پنج ماه بوده است دیده میشود .

نوزاد سه روز بعد از تولد فوت کرده است .

اتوپسی نشان داد که قلب ظاهراً طبیعی است اندازه حفرات دهلیزی و بطنی

و ضخامت جدار بطنها طبیعی سوراخ توتال از نظر تشریحی باز و دریچه ویوسنس نصف آنرا مسدود کرده است . مجرای شریانی بسته نشده و قطر آن باندازه قطر شاخه شریانی ریوی است .

در امتحان میکروسکوپی مشاهده شد آندوکارڈ جداری ضخیم با رشته‌های همبندی سوزاندوتلیال هیالینیزه و تیغه‌های ضخیم همبندی دستجات عضلانی میوکارڈ را از هم جدا کرده است . رشته‌های عضلانی فراگمانته سلولهای عضلانی در بعضی نقاط ضخیم و دارای هسته‌های بزرگ و در برخی نواحی دیگر فشرده و دارای هسته‌های کوچک میباشد .

یافته‌های تشریحی :

۱- فیبروالاستوز آندوکارڈ .

۲- خونریزی زیر آراکنوئید در اطراف مخ و مخچه و بصل النخاع .

۳- آتلکتازی ریه توأم باغشاء مشابه هیالین و بلع مایع آمنیوتیک .

مورد سوم

دختر سه ساله از بیمارستان بهرامی - بخش آقای دکتر مختارزاده (پروسکتور

آقای دکتر محمد مهدی رضائی) به علت طپش قلب و تغییر شکل مادرزادی پاهای باستانی شده است .

سابقه شخصی و فامیلی - تا یکسالگی از نظر قلبی سالم بوده در چهل روزگی پاهای او را گچ میگیرند که پس از دوماه باز میکنند و بهبودی حاصل نمیشود . مادر بیمار سابقه دوسقط چهارماهه و هفت ماهه دارد . ابتلای مادر به بیماری دوره آبستنی معلوم نیست . تغذیه بچه تا یکسالگی از شیر مادر سپس با شیر گاو و بعد با غذاهای معمولی بوده و واکسن آبله کوبیده است .

امتحان فیزیکی ، ورم پشت پلکها ، ناراحتی تنفسی ، درد سینه ، تاکیکاردی (ضربان قلب ۱۲۰ در دقیقه) و درسمع سوفل سیستولیک در قلب و رالهای در ریتین بچه را مشخص مینماید .

امتحانات آزمایشگاهی : هموگلوبین خون ۰/۰۷۵ / گویچه قرمز ۴۰۰/۰۰۰ گلبول سفید ۳۲/۴۰۰ سگمانته ۵۸ باتونه ۲ منوسیت ۷ سلول تورک ۱ و لنفوسیت ۳۲ زمان سیلان ۴/۵ دقیقه و انعقاد ۵ دقیقه و شماره پلاکتها ۳۰۰/۰۰۰ ، اوره خون ۳۴/۰ گرم و پروتئین خون ۶۵ گرم در لیتر میباشد . در امتحان رادیولوژی در رفتگی مادرزادی کوکسوفمورال و مفصل های مچ دست و زانوی هر دو طرف نشان داده شده جمجمه طبیعی قفسه صدری بزرگتر از طبیعی و کدورتی در ناف هر دو ریه جلب توجه میکند . در الکتروکاردیوگرافی هیپرتروفی قلب راست که احتمالاً مربوط به تترالوژی فالوپ است نشان داده شده است .

سیر بیماری - تاکیکاردی و درد سینه در روز سوم اقامت در بیمارستان شدت یافته و روز چهارم درجه حرارت طفل ۳۸ بوده است . روز پنجم ورم پشت پلکها و ناراحتی تنفسی شدت یافته و با وجود تجویز اکسیژن در تابلوی خفگی فوت میکند . شرح اتوپسی : قلب بزرگتر از معمول دهلیز چپ گشاد و آندوکارد آن شیری رنگ و ضخیم بوده کلفتی آن در حدود ۱/۵ میلیمتر و در بعضی نقاط به نصف ضخامت عضله قلب رسیده است . دریچه میترال تنگ بطوریکه بظاهر بسته بنظر میرسد . قطر سوراخ آن ۳ تا ۴ میلیمتر میباشد . لتهای دریچه میترال جمع شده و در محل چسبندگی بصورت ندولهای سفت در آمده اند . آندوکارد بطن چپ نیز شیری رنگ

وضخیم است و بنظر میرسد از بالای پائین کم رنگ تر و از ضخامت آن کاسته میشود. ضخامت جدار بطن چپ ۴ تا ۵ میلیمتر و اندازه حلقه دریچه میترال ۲/۳ سانتیمتر میباشد. آندو کارد دهلیز راست برنگ شیری ضخیم ولی اندازه ضخامت آن به کلفتی آندو کارد دهلیز چپ نمیباشد. دریچه سه لتی دارای سه لت مختصری جمع شده و اندازه آن سه سانتیمتر است. آندو کارد بطن راست نسبت به نواحی دیگر دارای رنگ و ضخامت کمتر میباشد ضخامت جدار بطن راست ۳ تا ۴ میلیمتر است. دریچه شریان ریوی از دو لت ظریف تشکیل یافته و منفذ آن تنگ نمیباشد. در کبد علائم کنژیون پاسیو دیده شد.

در امتحان میکروسکوپی نشان داده شد که پریکارد احشائی خیزدار بوده رشته های فیبروز هم جدا میباشند. رشته های عضلانی میوکارد در بعضی نقاط هیپر تروفیه و خطوط عرضی آنها مشخص است. بعلاوه رشته های عضلانی مختصری از هم جدا ولی خیز و علائم آماسی واضح ندارند. در ناحیه دهلیز چپ بافت زیر آندو کارد خیلی ضخیم و فیبروز است. بافت فیبروز بداخل میوکارد نفوذ نکرده مانند نوار پهنی در زیر آندو تلیوم آندو کارد دیده میشود در برشهای تهیه شده از بطن چپ و دهلیز راست ضخامت بافت فیبروز کمتر بوده و در بطن راست آندو کارد نسبتاً طبیعی میباشد.

یافته های تشریحی :

۱ - فیبرو الاستوز آندو کارد دهلیز و بطن چپ

۲ - تنگی میترال

۳ - گشادی دهلیز چپ

۴ - برونکو پنومونی

۵ - در رفتگی مفاصل

مورد چهارم

دختر ۹ ماهه از بیمارستان مسعودی - آقای دکتر پایا، پاتولوژیست دکتر فیروز بهشتی - بعلت سرفه، گوش درد، لاغری و اسهال بستری شده است. بیماری وی از شش ماه قبل با سینه پهلو شروع میگردد پس از آن بیمار لاغر شده و سرفه ادامه پیدا کرده است.

سابقه شخصی و فAMILIARY . بطور طبیعی متولد شده در ابتدا با شیر مادر و سپس با شیر گاو و فرنی تغذیه میشود در فAMILIARY نکته مهمی وجود ندارد .  
 امتحانات فیزیکی: بیمار فوق العاده لاغر و ضعیف بوده و درجه حرارت بدنش ۳۷/۶ بود - در گوش چپ ترشحات چرکی و در هر دو ریه رالهای مرطوب وجود داشته است .

درمان با تتراسیکلین و ویتامین پ انجام شد ولی بیمار فوت میکند.  
 شرح اتوپسی: قلب بزرگ و دهلیز چپ نسبتاً متسع است بطن چپ نیز متسع و کروی، آندوکارد آن سفیدرنگ و بضمخامت ۲ میلیمتر و میوکارد آن بضمخامت ۸ میلیمتر است . دهلیز راست و آندوکارد بطن راست طبیعی میباشد . ناهنجاری مشاهده نگردید .

در امتحان میکروسکوپی آندوکارد بعلت ازدیاد رشته های کولاجن و الاستیک ضخیم شده بود .

یافته های تشریحی:

۱ - فیبرو الاستوز آندوکارد

۲ - استئومیلیت استخوان رسته چپ

۳ - آنتریت فلیکولار

۴ - سوء تغذیه

۵ - برنکوپنومونی

### خلاصه و نتیجه

فیبرو الاستوز آندوکارد نوعی بیماری قلبی است ، که با پرولیفراسیون نسج الاستیک و کلاژن آندوکارد مشخص میشود . علت قطعی بیماری معلوم نیست . بنظر میرسد که عیب ذاتی در پیدایش بیماری رل مهم و اصلی داشته و شاید سایر عوامل نظیر آنوکسی و انسداد عروق لنفاتیک و خونی نقش ثانوی داشته باشد .

نویسندگان در بررسی ۱۳۱۳ مورد اتوپسی کودک تا ۱۶ ساله ، که بین سالهای ۴۴ - ۱۳۳۵ در بیمارستانهای دانشکده پزشکی تهران انجام شده ، بچهار مورد از این بیماری برخورد کرده اند . نسبت بروز بیماری در جنس مذکر و مؤنث برابر هم و

حداکثر سن مبتلایان سه سال ، حداقل سه روز و سن متوسط تقریباً ۱/۵ سال بوده است . در سه مورد نارسائی دریچه میترال وجود داشته و در یک مورد (کودک سه روزه) این نارسائی دیده نشد . علاوه بر نارسائی ، تنگی دریچه میترال که کیفیت نادری است ، در یک مورد نیز مشاهده گردید . در یک مورد ( مورد دوم ) باز بودن مجرای شریانی و سوراخ بوتال و در مورد دیگر (مورد سوم) دولتی بودن دریچه شریانی ریوی یافت شده است . سابقه عفونت داخل رحمی در هیچ مورد ذکر نگردیده و علائم بالینی بطور کلی شامل علائم نارسائی قلب و عفونت ریوی بوده است .

### Summary and Conclusions.

Endocardial fibroelastosis is a form of cardiac disease, which is characterized by elastic and collagen tissue proliferation of the endocardium.

Four cases of this disease have been encountered in reviews of 1313 autopsy reports of children under 16 years of age (performed in the hospitals affiliated to medical school of Tehran University between years 1960 - 65). These cases showed an equal sex distribution. The age of the patients varies from 3 days to three years, with an average of one and a half year.

In three cases the mitral insufficiency was seen. The only one case (three days old infant) did not show mitral insufficiency. One case in addition to mitral insufficiency, had also mitral stenosis, which is a rare finding. In case 2 the ductus arteriosus and the foramen ovale both were patent. In case 3 the pulmonary valve was found to comprise of two leaflets. In none of the cases, the history of intra-uterine infection was encountered. The clinical picture was generally composed of cardiac failure and pulmonary infection.

### Résumé et la Conclusion

La fibroelastose endocardiale est une forme de la maladie cardiaque caractérisée par la prolifération du tissu élastique et collagène. Nous avons rencontré quatre cas de cette maladie, parmi les rapports concernant 1313 cas d'autopsie faites chez des enfants moins de 16 ans. Pendant les années

1956-65 dans les hopitaux de la Faculté de Médecine de Téhéran.

L'incidence de la maladie est la même chez les hommes et les femmes. L'âge maximum pour contracter cette maladie est 3 ans, l'âge minimum 3 jours, et l'âge moyen 1 an.

On a observé l'insuffisance mitrale dans trois cas et dans un autre elle était absente. En outre l'ostéonose mitrale, trouvée rarement est observée chez un seul enfant de 3 jours. Dans un autre cas (2ème cas) le canal artériel et le trou botal étaient ouverts, et dans le dernière cas (3ème cas) la valvule pulmonaire contenait deux segments.

Dans aucun des cas, on a remarqué d'atteinte de l'infection intra-utérine, et les signes cliniques comprenaient généralement l'insuffisance cardiaque et l'infection pulmonaire.

#### REFERENCES

1. Gould, S.E.: Pathology of the Heart. 1960 Charles C. Thomas, Springfield. 63-959
2. Molter, J. H. et al.: Circulation. 30: 759-82. 1964.
3. Gresong, W. M. et al. Pediatrics. 37: 430. 1966.
4. The Electrocardiogram in primary Endocardial Fibroelastoses. Brit. Heart. J., 17: 189 1955.
5. Mumps and the Endocardium. New England Jour. Med., 275:393, 1966.
6. St. Geme, J. W. jr. et al.: New England Jour. Med., 39: 275, 1966.
7. Voburgh, J. B. et al.: Amer. Jour. Dis Child. 109:69-73. Jan. 1965.
8. Dincsoy, M. G. et al.: Jour. of pediatrics, 67:728-40. 1965
10. Dincsoy M. G. et al. Jour. of Pediatrics. 67: 728- 40 1965.
9. Potter, E. L.: Path. of the Fetus and the infant, 2nd ed. Year Book Med. Publ., Inc 1961.
11. Kline, I. K. et al.: Circulation: 30:728-35. 1964.
12. Miller, G. A. et al.: Amer. Jour. of Cardiology: 15: 631-7, 1965.
13. Hudson, E. B.: Cardiovascular Pathology Regional, vol 1, 1965. Edward Arnold, London.

14. Johnsrud, S. et al.: Amer. Jour. of Roentgenology. 94: 109-21,
15. William, R. Eyler et al. Radiology. 64: 797 - 807, 1955.
16. Nelson, W. E.: Textbook of Pediatrics: 7th ed. 1960. W. B. saunders. comp.
17. Anderson, W. A. D.: Pathology. 5th ed. Vol. 1. 1966. p. 5۴0-5۴2.
18. Jawetz, E. et al.: Review of Medical Microbiology. 1966. Langd Med. publ., Cal.
19. Robbins, S.L. Pathology. 3rd ed, 1967. WE. saunders, C. Philadelphia, London 558-59.