

از کارهای بخش جراحی بیمارستان پهلوی

## جراحی عروق در درمان فیستوله‌های شریانی وریدی

دکتر هوشنگ احراری

تعریف : ارتباط غیرطبیعی بین شریان و ورید را Arteriovenous - Fistula می‌گویند . این ارتباط اغلب منفرد است گاهی مخصوصاً در نوع مادرزادی ممکنست متعدد باشد. در گذشته به نامهای مختلف مثلاً آنوریسم شریانی وریدی ، آنژیوم ضربان‌دار ، آنوریسم واریکوز و یا آنژیوم کلورنو و غیره مینامیدند .

تاریخچه : این بیماری اولین بار توسط William Hunter, Holman در سالهای ۱۷۵۷ و ۱۷۶۴ گزارش شده است و پس از آن محققان دیگری در این زمینه مطالعاتی نموده‌اند . در سال ۱۸۷۵ Nicoladoni اولین کسی بود که نشان داد در فیستول آرتریوونوز با فشار دادن به شریان در قسمت پروکسیمال به فیستول ، ضربان فیستول کم میشود و در سال ۱۸۹۰ Branham متوجه شد که با فشار روی شریان در قسمت پروکسیمال به فیستول ، تعداد قرعات نبض کم میشود و این سندرم را Matas بنام فنومن برادیکاردی یا علامت Branham نامید . در سال ۱۹۱۳ Stewart نشان داد چگونه بعد از ترمیم ضایعه با عمل جراحی اندازه قلب کوچکتر میشود و بدینترتیب مشخص شد که این ضایعه سبب میشود مقدار زیادی خون بیش از اندازه طبیعی به قلب وارد و در نتیجه قلب راست بزرگ میشود که بعد از اصلاح بوسیله عمل جراحی و بستن فیستول حجم قلب به اندازه عادی برگشت مینماید . پس از آن بطور تجربی روی حیوانات با ایجاد فیستول‌های شریانی وریدی بزرگ شدن قلب را مورد مطالعه و بررسی قرار داده‌اند .

اتیولوژی: برای این بیمار ۲ علت عمده ذکر میشود :

۱- آنومالیهای مادرزادی .

## ۲- ضربه‌ها .

وجود آبسه‌های بین شریان و ورید - نفوذ باکتریها در دیواره عروق -  
 بالاخره انساج جدید در حال رشد مانند کارسینوما می‌کلیه ، ممکنست از علل نادر این  
 بیماری محسوب شوند .

فیستول شریانی وریدی مادرزادی : علت آن نقص تشکیلات جنین به علت  
 اختلال در جدا شدن اولیه شریان و ورید است . این ارتباطات اغلب متعدد و در نقاط  
 مختلف پراکنده میباشند .

فیستول شریانی وریدی تروماتیک : که بیشتر در تعقیب زخمهای نافذ اجسام  
 برنده فلزی مانند چاقو و یا در شکستگیها بعلت فرورفتن نوک استخوان شکسته در  
 شریان و ورید بوجود میآیند .

گاهی این فیستولها پس از اعمال جراحی ایجاد میشوند و بطور نادر فیستول  
 آرتریوونوز بین شریان آئورت و ورید اجوف تحتانی دیده شده است . ارتباط شریان  
 و ورید در این نوع اغلب منفرد و در محل وارد آمدن ضربه است .

پاتولوژی : Holman و همکارانش آزمایشات تجربی زیادی در این زمینه  
 انجام داده‌اند و اختلالات گردش خون را در فیستولهای شریانی وریدی مطالعه  
 نموده‌اند . مشابه همین اختلالات نزد بیماران مبتلا به فیستول نیز دیده شده است .  
 اختلالات مزبور به دو دسته زودرس و دیررس خلاصه میشود :

اختلالات زودرس عبارتند از :

۱- پائین آمدن فشار سیستول و دیاستول .

۲- تند شدن نبض .

۳- بالا رفتن فشار وریدی .

۴- زیاد شدن بازده قلب .

اختلالات دیررس عبارتند از :

۱- انحراف دائمی قسمتی از خون کاپیلرها بطرف فیستول .

۲- زیاد شدن تدریجی حجم خون .

۳- زیاد شدن تدریجی حجم قلب که قسمتی از آن مربوط به دیلاتاسیون و

قسمتی بعلت هیپرتروفیه شدن قلب است .

۴- بزرگ شدن تدریجی شریان و ورید در قسمت پروکسیمال فیستول .

## ۵- رشد زیاد عروق فرعی :

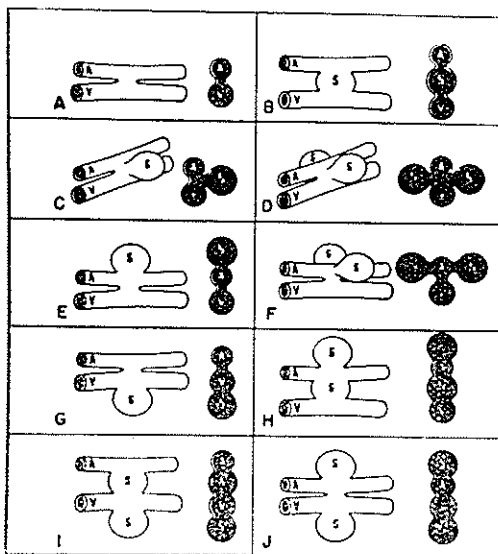
۶- هیپرتروفیه شدن جدار وریدها- در موارد نادر جدار ورید بسیار نازک میشود و کیسه‌ای بوجود می‌آید که حرکت خون در آن از خارج نمودار است .

در جدار شریان در قسمت پروکسیمال فیستول نسجهای الاستیک از بین می‌روند و نسج فیروز جانشین آن میگردد ، تغییرات مذکوره در فوق با از بین رفتن فیبرهای عضلانی در طبقه میانی شریان همراه است .

۷- تغییرات شیمیائی خون وریدی - گاهی مقدار اکسیژن خون وریدی در طرف بیمار ۴۵ درصد بیشتر از طرف سالم دیده شده است ، این آزمایش در پیدا کردن فیستولهای عمقی کمک مؤثری مینماید.

انواع فیستولهای شریانی وریدی : چنانکه در شکل ۱ دیده میشود ، فیستولهای شریانی وریدی انواع مختلفی دارد که ساده‌ترین آن عبارتند از:

- ۱- ارتباط مستقیم وساده‌ای بین شریان و ورید وجود دارد (شکل A)
- ۲- ساک آنوریسم بین شریان و ورید قرار گرفته است (شکل B)
- ۳- بین شریان و ورید ارتباط وجود دارد و در یکطرف این ارتباط ساک آنوریسم بوجود آمده است (شکل C)
- ۴- ساک آنوریسم در دو طرف ارتباط بوجود آمده است (شکل D)



شکل ۱ - انواع فیستولهای شریانی وریدی

- ۵- علاوه بر ارتباط بین شریان و ورید در جدار شریان ساک آنوریسم بوجود آمده است (شکل E)
- ۶- علاوه بر ارتباط بین شریان و ورید در جدار شریان دوساک از دو طرف بوجود آمده است (شکل F)
- ۷- علاوه بر ارتباط بین شریان و ورید در جدار ورید ساک آنوریسم بوجود آمده است (شکل G)
- از نظر محل: در نوع مادرزادی این فیستولها در همه نقاط بدن ممکنست وجود داشته باشند:
- در نوع تروماتیک: فیستولهای شریانی وریدی اغلب در محل وارد آمدن ضربه بوجود میآید که بیشتر در دست و یا ریه، طحال، کلیه و مغز میباشد.
- تظاهرات کلینیکی: به تظاهرات زودرس و دیررس تقسیم میشود:
- ۱- تظاهرات زود رس عبارتند از: Thrill که بطور دائم وجود دارد، در مرحله سیستول شدید، و در زمان دیاستول خفیف میشود ولی هیچگاه از بین نمیرود.
  - ۲- تظاهرات دیررس عبارتند از:
    - a - نارسائی وریدی بشکل ادم واریسی و اولسراسیونهایی است که بیشتر در قسمت دیستال اندام پدید میآید.
    - b - گانگرن - در قسمت انتهائی انگشتان که علت آن فرار خون شریانی به ورید از طریق فیستول میباشد.
    - c - نمو بیش از اندازه عضو - زیاد شدن طول عضو بطور معمول دیده میشود بخصوص اگر فیستول قبل از بسته شدن کامل اپی فیز استخوانها بوجود آمده باشد.
    - d - زیاد شدن حرارت پوستی - بطور محسوس در عضو مبتلا به فیستول شریانی وریدی حرارت بیشتر از طرف سالم است.
    - e - بزرگ شدن قلب و نارسائی قلبی - با گذشت زمان و پیشرف بیماری قلب بتدریج بزرگ میشود و هرچه قطر مجرای فیستول زیادتر باشد نارسائی قلبی شدیدتر خواهد بود.
- اشکال کلینیکی: تا قبل از جنگ دوم نوع مادرزادی این بیماری فراوانتر بوده است ولی امروزه نوع تروماتیک بیشتر دیده میشود. در نوع مادرزادی تظاهرات

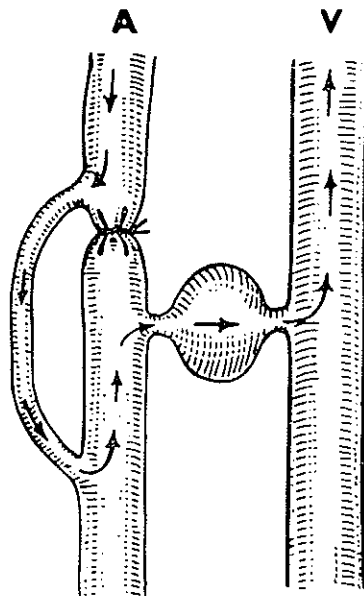
بیشتر قبل از بلوغ ظاهر میشود و ممکنست بیمار از واریکوز وریدی یا طولیل شدن عضو شکایت بنماید و بالاخره نارسائی قلبی یا گانگرن از تظاهرات آن میباشد. Robertson در سال ۱۹۵۶ فیستول مادرزادی را به دو گروه موضعی و منتشر تقسیم کرده است. در نوع لوکالیزه که معمولی تر است در دستها بیشتر از پاها دیده میشود.

امتحانات لازم: آزمایشات خونی - اندازه گیری اکسیژن در نمونه ای از خون وریدی که از قسمت دیستال برداشت شده باشد به تشخیص کمک مؤثری میکند. در بعضی موارد مقدار اکسیژن در این نمونه خون ۰.۴۰ / بیشتر از اکسیژن در خون وریدی طرف مقابل است.

RX - رادیوگرافی ساده قلب بزرگ شدن این عضو را مشخص میسازد. آرتریوگرافی - با این آزمایش میتوان محل دقیق فیستول و وسعت ضایعه را مورد بررسی قرار داد.

الکتروکاردیوگرافی - قبل از بروز نارسائی قلبی و فیبریلاسیون این آزمایش هیچگونه آنومالی نشان نخواهد داد.

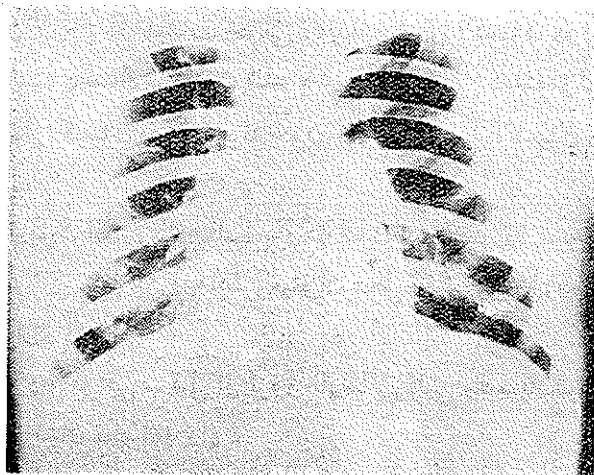
پلتیسموگرافی - این آزمایش ازدیاد جریان خون را در عضو معیوب مسجل میسازد.



شکل ۲- بستن شریان در پروکسیمال به فیستول - نرسیدن خون به ناحیه دیستال - فرار خون از فیستول بطرف ورید

اسیومتری - ضربان و نوسانات زیادتیر از حد عادی را در ناحیه فیستول نشان میدهد .

عوارض: عارضه مهم این بیماری نارسائی قلب است که اغلب با فیبریلاسیون دهلیزی همراه است .



شکل ۳ - رادیوگرافی قلب قبل از عمل

عارضه دیگر این بیماری گانگرن است که مخصوصاً در نوع مادرزادی شایع تر است . بوجود آمدن عفونت در دیواره ساک و ایجاد آندوکاردیتهای میکروبی و آمبولیهای سطحی جزو عوارض نادر این بیماری محسوب میشوند .

درمان : A - نوع مادرزادی : برای این دسته از بیماران درمان کنسرواتو بهترین نوع معالجه محسوب میشود . در موارد نادر که ضایعه تاحدی موضعی است، میتوان از عمل جراحی نتیجه رضایت بخش بدست آورد . در ضایعات بسیار منتشر چاره‌ای جز قطع عضو نخواهد بود .

درمان کنسرواتو عبارتست از : بانداژ ، بالا نگهداشتن پا ، استفاده از پاشنه بلند برای جبران کوتاهی پای سالم ، بالاحره رزکسیون قسمتی از استخوان طویل شده .

B - در نوع تروماتیک : عقاید مختلف است ، بعضی ها معتقدند که چنانچه هماتوم روز بروز بزرگتر نمیشود ، عمل جراحی در حدود سه ماه به تأخیر انداخته شود . در این فاصله فرصت برای بوجود آمدن عروق فرعی موجود است و چنانچه

بعداً جراحی عروق منجر به شکست شد خطر گانگرن کمتر خواهد بود . عده‌ای دیگر معتقدند قبل از اینکه جریان غیرعادی خون اختلالاتی در کار قلب بوجود آورد، باید این دسته از بیماران را عمل جراحی نمود .

انواع عملهای جراحی در فیستولهای شریانی وریدی : منظور اصلی از این عملها بر قرار کردن جریان عادی خون در شریان و ورید است که با اعمال جراحی زیر ممکن میگردد :

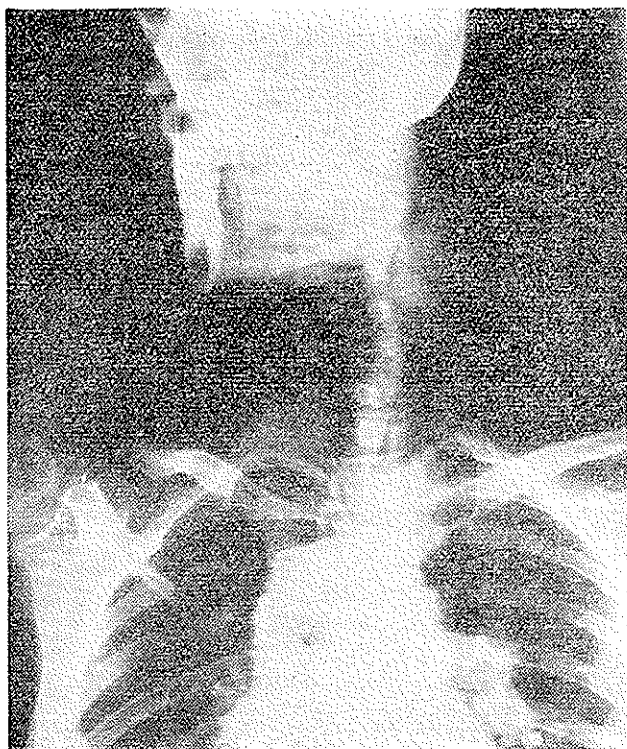
۱- ترمیم کردن ضایعه در شریان و ورید

۲- بستن مجرای فیستول

۳- لیگاتور پروکسیمال و دیستال شریان و ورید

۴- لیگاتور پروکسیمال شریان و ورید

توضیح اینکه : هیچوقت نباید به تنهایی شریان را در پروکسیمال و یا در دیستال لیگاتور نمود . و همچنین بستن شریان و ترمیم ورید موجب بروز گانگرن

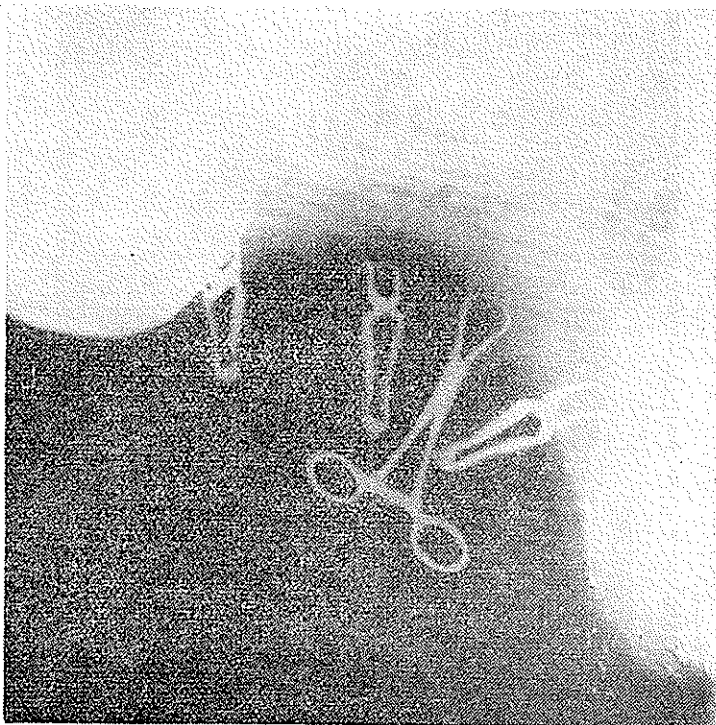


شکل ۴- آرتریوگرافی کاروتید قبل از عمل

در عضو میشود (شکل ۲)

شرح حال بیمار: آقای ع. خ. اهل مراغه ۱۴ ساله در تاریخ ۱۳۴۶/۴/۱۲ بعلت وجود ماس ضربان داری در طرف چپ گردن به بخش ۱ بیمارستان پهلوی مراجعه و بستری میشود. این عارضه یکماه قبل در دنبال نزاع بوقوع پیوسته است. بطوریکه پس از وارد آمدن ضربه چاقو در گردن خونریزی شدیدی از این محل مینماید. ابتدا زخم در بیمارستان مراغه بخیه میگردد و پس از آن تورم در محل ضربه پیدا میشود که بتدریج بر حجم آن افزود میگردد و بیمار بدین علت برای معالجه به تهران مراجعه مینماید.

در معاینه: بیمار رنگ پریده و کم خون بنظر میرسد و در طرف چپ گردن توموری باقوام کیستیک باندازه پرتقال وجود دارد که درسمع سو فل شنیده میشود و در لمس تومور واضحی وجود دارد. با فشار انگشت در قسمت پروکسیمال تومور Thrill از بین میرود. درد خود بخود در گردن دارد که انتشار درد بطرف دست

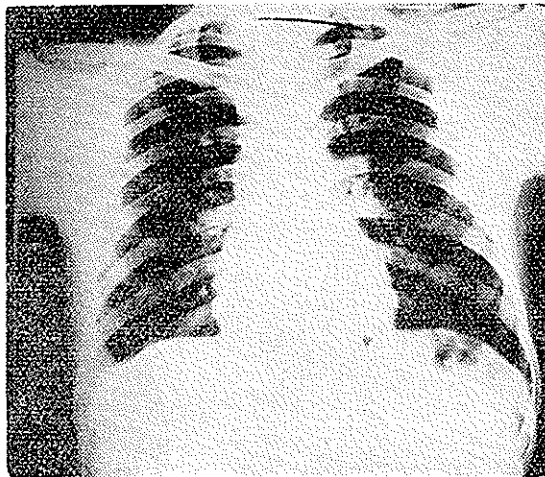


شکل ۵- آرتیوگرافی کاروتید بعد از عمل

چپ تا انگشتان همان طرف می باشد . صدای بیمار خشن و گرفته است ، بلع غذا دردناک می باشد .

در امتحانات عمومی : بجز آنمی و تورم در طرف چپ گردن ، کبد نیز ۲ بند انگشت بزرگ شده ، ضربانات نبض ۱۰۰ در دقیقه بوده است که با فشار در ناحیه پروکسیمال تومور، ضربان نبض به ۶۰ در دقیقه تنزل میابد . رادیوگرافی از قلب و ریه ، بزرگ شدن قلب را در جهات مختلف نشان میدهد ( شکل ۳ ) در ریه ضایعات مشاهده نشده است . در الکتروکاردیوگرام ضایعه ای دیده نشده است . آنژیوگرافی کاروتید طرف چپ بطریقه کاتاتریزاسیون از شریان فمورال ، فیستول بین شریان کاروتید ابتدائی و ورید ژوگولر خارجی را نشان داده است ، بطوریکه در قسمت بالای ساک کاروتید پر نشده و ساده حاجب از طریق فیستول بطرف ورید - ژوگولر برگشت نموده و به پائین آمده است ( شکل ۴ )

در تاریخ ۱۳۴۶/۵/۷ بیمار تحت عمل جراحی قرار گرفت و بعد از تشریح دقیق شریان کاروتید و ورید ژوگولر ارتباط بین ایندو در زیر دوشاخه شریان کاروتید



شکل ۶ - رادیوگرافی قلب بعد از عمل

پیدا شده و مجرای فیستول در حدود ۲ سانتیمتر بوده است . ابتدا این ارتباط قطع گردید و سوراخ موجود در شریان و ورید با مرسلین ۵ صفر دوخته شد . ساک - آنوریسم که از جدارهٔ ورید ژوگولر تشکیل شده بود برداشته شد . بلافاصله سوفل

و Thrill از بین رفت. آرتریوگرافی بعد از عمل شکل طبیعی کاروتید و شاخه های آنرا که با ماده حاجب پر شده، نمایان ساخته است (شکل ۵).

عواقب عمل بجز مختصر عفونت زخم بخوبی گذشت. دو ماه بعد از عمل رادیوگرافی از قلب، حجم قلب را که بعد عادی برگشته بود نشان داده است (شکل ۶).

بیمار با حال عمومی خوب با از بین رفتن تمام علائم بیماری از بیمارستان مرخص شد.

#### References

- 1 kinmonth, J. B. Bob, C. G. and Simeone, F. A. Vascular Surgery 1962
- 2 - Holman, E. Arterio - Venous Aneurysm. Macmillan, New York.
- 3 - Robertson, D. J. Ann. Coll. Surg. Engl., 1956