

يك مورد انفاركتوس خلفی قاعده‌ای عضله قلب

دکتر سیاوش تولمی* دکتر بهرام مشیری

تشخیص مستقیم انفارکتوس خلفی قاعده‌ای میوکارد، احتیاج به الکترودی دارد که در مری در محاذی قاعده قلب قرار گرفته باشد و چون این عمل در جریان تشخیص عادی مشکل می‌باشد باید فقط به علائم غیرمستقیم و قسرینه‌ای آن که در الکتروکاردیوگرام ظاهر می‌شود اکتفا کرد.

چون علائم الکتریکی می‌تواند زودگذر باشد اینست که کمتر چنین نوع انفارکتوسی تشخیص داده می‌شود. و بهمین علت تصمیم بگزارش این مورد گرفته شد.

شرح حال بیمار :

آقای ح. ک مردی است ۴۹ ساله چاق (۱۱۰ کیلوگرم) ساکن کرج متأهل و بازرگان .

روز دوم مهرماه ۴۶ ساعت ۸ صبح بعلت درد پشت جناغ در حالت استراحت و عرق سرد وضعف که مدت ۲ ساعت ادامه داشته است به بیمارستان مراجعه می‌کند در سابقه نزدیک، دردهای آنژین صدری که با استراحت تسکین مییافت دیده می‌شود .

در معاینه : قلب کمی تند ولی منظم بود و صدائی غیرعادی شنیده نمیشد . عروق همه حس می‌شدند و فشار خون ۱۰ روی ۸ سانتی‌متر جیوه بود . در ریه‌ها نکته مرضی شنیده نشد.

بیمار از درد صدری بسیار شدید که بطرف بازو و دست چپ انتشار مییافت شکایت داشت .

فوراً تصمیم به بستری شدن بیمار گرفته شد و تحت اکسیژن قرار گرفت. دو سانتی گرم کلرئیدرات مرفین عضلانی و صد میلی گرم هپارین وریدی تزریق شد و مجدداً بعلت درد سه ساعت بعدیک سانتی گرم مرفین دوباره تزریق میگردد و معالجه معمولی با هپارین و متسع کننده های عروق کورونر و مسکن های عصبی و آنتی - کوآگولان (دغدوان) تجویز میشود.

فشارخون بیمار در حدود ۱۴ روی ۱۱ نوسان میکرد.

پیشرفت بیماری: شب روز بعد بیمار تب نموده (۳۸٫۵ درجه - از رکتال) و تا سه روز ادامه داشته است.

در طول بستری بودن مریض فقط دو مرتبه احساس درد مختصر پشت جناغی میکند که با تری نترین تسکین میابد و پس از ۲۱ روز بیمارستان را ترک میکند در حین بستری بودن احتیاس ادرار بمدت ۴ روز بدون احساس دفع داشته است که با سوند زدن دو لیتر و نیم و سه روز بعد ۲ لیتر ادرار گرفته شد.

در سابقه بیمار مرض قند و فشارخون و سیفلیس وجود نداشته است. کلسترول ۳۲ گرم، اوره ۳۳٫۰ گرم و قند ۰٫۹۸ گرم در لیتر بوده است و از جوانی ۲۰ عدد سیگار بطور متوسط روزانه میکشیده است برادر ارشدش نیز مبتلا به انفارکتوس قلبی شده است.

امتحانات آزمایشگاهی:

- ترانس آمیناز اکسالو آستیک سرم (S. G. O. T.) روز دوم ۱۵۰ واحد و روز چهارم ۹۵ واحد در لیتر بود.

- سرعت سدیماتاسیون گلوبولی روز دوم ۳۳٫۹ (ساعت اول و دوم) روز چهارم ۷۹ و ۴۵ روز هشتم ۱۱۰ و ۸۴ رسید و از روز دوازدهم ۳۵ و ۶۵ شروع به کم شدن نمود. - فرمول و شمارش گلوبولی روز دوم ۷۴۰۰ گلبول سفید با ۵۲ درصد پولی نوکلئر بود ولی روز چهارم لوکوسیتوز با پولی نوکلئوز (۱۰۲۰۰ گلبول سفید و ۷۴ درصد پولی نوکلئر) پیدا میشود.

- اندازه پروترومبین خون ۴۶ درصد بود (روز چهارم)

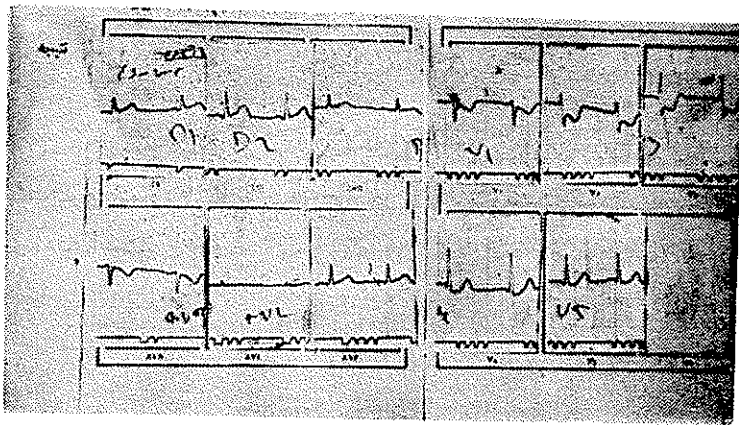
بحث:

۱- از لحاظ بالینی: شرح حال بیمار - تب و امتحانات آزمایشگاهی (ترانس

آمیناز ولو کوسیتوز و سدیماناسیون) يك انفاركتوس میوکارڈ را ثابت می‌کند. گرچه تغییرات فشارخون مختصری وجود داشته است ولی چون همیشه عامل ثابتی نیست در باره‌اش بحثی نخواهد شد.

۲- از لحاظ الکتروکاردیوگرافی

– الکتروکاردیوگرام شماره يك (هنگام درد شدید روز اول گرفته شد) ریتم سینوسی و محور الکتریکی در حدود ۵۰ درجه را نشان می‌دهد:



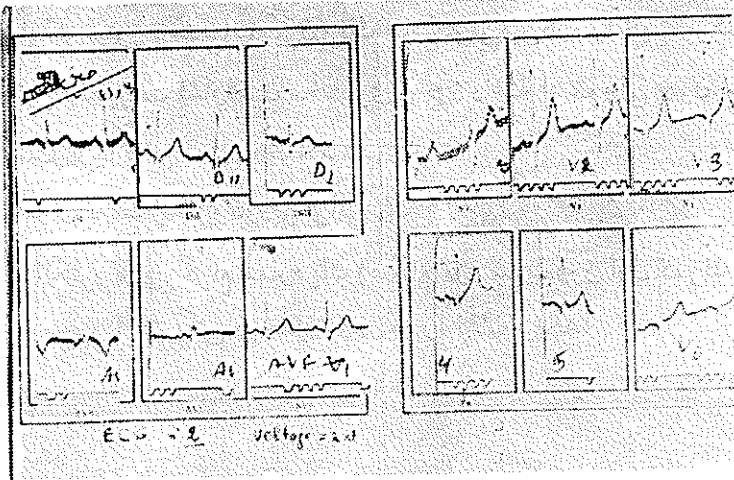
شکل ۱

در اشتقاقات پر کوردیوم راست علائم پائین افتادن قطعه ST و نقطه J بوضوح دیده می‌شود.

تغییرات مختصر رپلاریزاسیون در اشتقاقهای محیطی وجود دارد که بتنهایی بی‌ارزش می‌باشند.

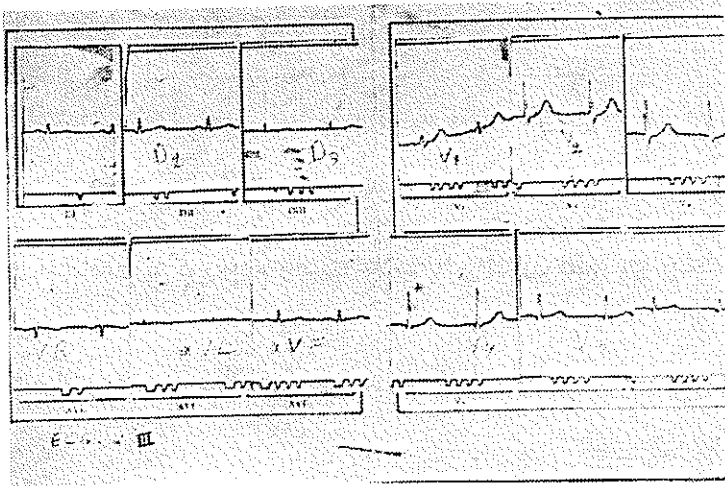
الکتروکاردیوگرام يك هیپرتروفی بطن چپ را بعلت تأخیر دفلكسیون موج الکتریکی در پر کوردیوم چپ (در V_6) نشان می‌دهد.

– الکترو شماره ۲، ۸ ساعت بعد از الکترو اول گرفته شده است در پر کوردیوم راست قطعه ST بحالت طبیعی برگشته و امواج T در بلندتر شده‌اند.



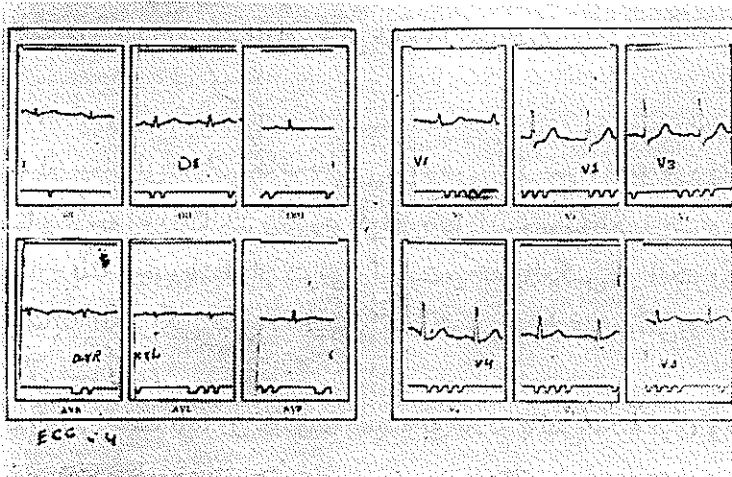
شکل ۲

– الکترو شماره ۳، ارتفاع موج r در V_1 بیشتر شده و نسبت R روی S بزرگتر از یک در آمده است.



شکل ۳

این الکترو کاردیو گرام ۲۴ ساعت بعد از کریز گرفته شده است
 – الکترو شماره ۴، موج R بعداً کتر خود رسیده است تغییرات مختصری در
 موج T در پر کوردیوم راست و اشتقاقهای محیطی وجود دارند که بنهایی بی ارزش
 میباشند .



شکل ۴

این الکتروکاردیوگرام ۴۸ ساعت بعد از کریز برداشته شده است .
 - بحث در مورد الکتروکاردیوگرام‌ها: شماره يك كاملا مرضی بوده و نشانه معكوس و قرینه‌ای يك انفاركتوس خلفی - قاعده‌ای میوکارڈ میباشد و چون علائم «لژیونی» میباشد که همیشه در سیر بیماری زودگذر است بدینجهت در الکتروهای بعدی از بین رفته است. و زیاد شدن تدریجی ارتفاع موج r در پر کوردیوم راست در الکتروهای بعدی نشانه معكوس و قرینه‌ای تشکیل موج Q در ناحیه قاعده‌ای میباشد .

- در بعضی حالات چنین انفاركتوسی علائم مستقیم کمی در منته‌الیه پر کوردیوم چپ ظاهر میشود ولی در این مورد ظاهر نشده‌اند
 تشخیص افتراقی الکتروکاردیوگرام‌ها:

- ۱- آژین صدی: امکان پائین بودن ST در بعضی اشتقاقها وجود دارد که زودگذر نیز میباشد ولی علائم بالینی و آزمایشگاهی يك انفاركتوس میوکارڈ را ندارند.
- ۲- ایسکمی حاد شریان کورونری: با وجود اختلاف عقیده شدید در باره اصالت وجودی چنین بیماری و حدود آن و با وجود اینکه بعضی نیز سرعت سدیماناسیون بالا ولو کوسیتوز در چنین «بیماری» پیدا کرده‌اند ولی بالا بودن ترانس آمیناز را ذکر نکرده‌اند و تغییرات موج r نیز وجود ندارد .

۳- نکته‌ای نیز که باید اضافه شود بالا بودن ترانس آمیناز بعلت کبدی نبوده است زیرا در این صورت نوسانهای ذکر شده را نمیداشت.

نتیجه :

۱- در بیماری که از لحاظ بالینی تشخیص انفارکتوس میوکارد داده میشود میباید حتماً هرچه زودتر الکتروکاردیوگرافی بعمل آید و مرتباً تکرار شود. زیرا اگر الکترو شماره يك وجوديك انفارکتوس را ثابت میکند بالعکس در الکتروهای بعدی با نداشتن سابقه الکتریکی قبلی تشخیص انفارکتوس عملاً غیر ممکن و یا حداقل خیلی مشکل میباشد.

۲- بهمین علت باید در قضاوت همیشه به علائم بالینی تکیه کرد، و معالجه را هرچه زودتر شروع نمود.

۳- آزمایشهای لازم بمحض کوچکترین شك باید تقاضا شود زیرا در مواقع مشکوک کمک ذیقیمتی برای تشخیص خواهند بود.

مأخذ

1- Friedberg. Ch. (Maladie du coew) Editeur Maloin. S. A. Paris 1959 tome 1. p. 569

2- Lenegre. J. (Electrocardiographie clinique) Editeur: Masson Paris 1954 p. 406.

3- Wood. P. L. (Diseases of the heart and circulation. Edited by Eyr and Spottis wodde London 1960 p. 723.