

يك مورد بیمار مبتلا به اگرونوز یا آلکاپتونوری

(Ochronosis or Alcaptonuria)

دکتر پزشکی* دکتر معتمد* دکتر مرتضوی** دکتر برال***

بیمار مردی است ۵۰ ساله اهل ساوه که بعلت درد کمر و درد دست و پا و تمام بدن به بیمارستان مراجعه نموده و مدت ۳-۴ سال است که باین درد مبتلا شده و مرتباً بیماری رو به شدت می باشد. و در عین حال ۴ سال است که بتدریج خم شده. در معاینه بدنی يك خمیدگی زیاد در ستون فقرات مشهود و سر بجلو متوجه شده است در روی گوشها دانه های پیگمانتاسیون دیده میشود و همچنین در پشت دستها نواحی مفاصل لکه های کوچک زیاد بر رنگ آبی متمایل به قهوه ای مشاهده میگردد. در اسکلتیک چشم تصویر لکه آبی پررنگ نیز مشاهده میگردد. از دستگاه های قلبی و دستگاه گوارش و تنفسی و ادراری بیمار شکایتی ندارد.

وضع خانوادگی بیمار:

پدر و مادرش دائی زاده و عمه زاده یکدیگر بوده اند. يك برادر و سه خواهر دارد که از مادر با بیمار جدا میباشند و هر چهار نفر سالمند، ۴ پسر و ۳ دختر دارد و هر ۷ نفر سالمند. رادیوگرافیهای ستون فقرات و شانه و زانو و سینه از بیمار انجام گرفت که نتیجه آن بشرح ذیل است:

۱- استئوفیت های متعدد در زوایای جسم مهره های گردن و پشتی و کمری بخصوص زوایای جانبی مشاهده میگردد. فواصل بین مهره ها نقصان یافته و اسکروز Eburnation در سطوح مفصلی دیده میشود.

تغییرات Osteoarthritic در مفاصل کوچک ستون فقرات نیز مشاهده میگردد

۲ - کالسیفیکاسیون بمقدار زیاد در قسمت Annulus Fibrosus

Nucleus Pulposus

* استادان دانشکده پزشکی

** متصدی بخش رادیولوژی

*** دانشیار گروه آزمایشگاهی بالینی

۳- انحناء ستون فقرات گردن و پشت Cervicothoracic Kyphosis بطور كاملا محسوس زياد شده و سر بجلو متوجه گرديده است .
 ۴- فاصله مفصل شانۀ نقصان يافته و تغييرات هيپرتروفيك در استخوان بازو ايجاد شده .

۵- در سمفیز پويين و مفاصل كو كسو فمورال و زانو و استخوانهای كف دست تغييرات ناشی از استئو آرتريت مشهود است و همچنين در قسمت ديستال استخوان ران چند تصوير كيستيك مدور مشاهده ميگردد . تغييرات مزبور فوق العاده به Osteite deformant alcaptonurie مژنون بوده كه تشخيص آن بوسيله آزمايش ادرار قطعی گرديد .

نتایج آزمایش‌های آزمایشگاهی بشرح زیر میباشد :

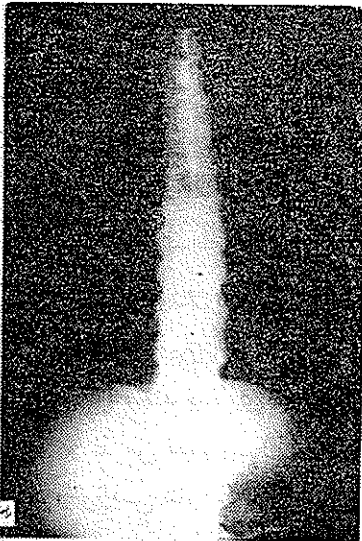
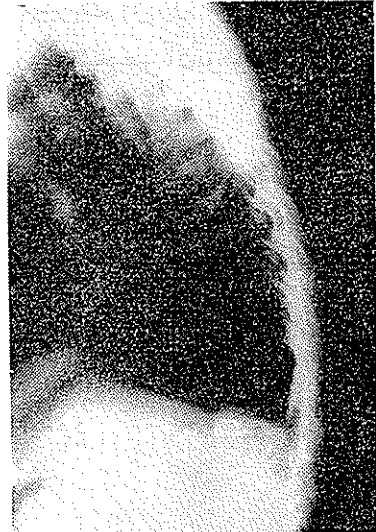طبیعی	
بدون تغییر رنگ است	رنگ ادرار معمولی و در آفتاب از بالا پائین سیاه میشود
» » »	در ادرار قلیائی از بالا پائین سیاه رنگ میشود
» » »	در ادرار اسید هیچگونه تغییر رنگی دیده نمیشود
احیاء نمیشود	در تست نترات دارژان امونیکال ادرار بشدت احیاء میشود
» »	با محلول فهلینگ ادرار بشدت احیاء میشود
	با محلول پر کلروردوفر تست مثبت و رنگ آبی
منفی است	متمایل بسبز مشاهده میشود

با تست DNPH نتیجه منفی است
 با تست نیتروپروسیات Dormahlen نتیجه منفی است
 اوره خون بیمار ۰۳۴ گرم . كلسترول توتال ۱۸۵ گرم . اسید اوریک ۴۰ میلی گرم در لیتر . فسفاز قلیائی ۴۵ واحد بودانسکی و اندنبرگ مستقیم و غیر مستقیم منفی . مقدار بیلی روبین توتال خون ۱۰ میلی گرم در لیتر است .

بیماری Ochronosis یا Alcaptonurie یا Osteite deformant alcaptonurique مانند بیماری نفرس از اختلال متابولیسم و کمبود آنزیم ظاهر میشود . در نفرس تغییرات رادیولوژیك در مفاصل كوچك منتهی اليهها وجود دارد ولی در آکرونوزیس عارضه در مفاصل بين اندام مهرهها دیده میشود . نفرس اختلال در متابولیسم پورین Purine است و آکرونوزیس اختلال متابولیسم در بعضی اسیدهای

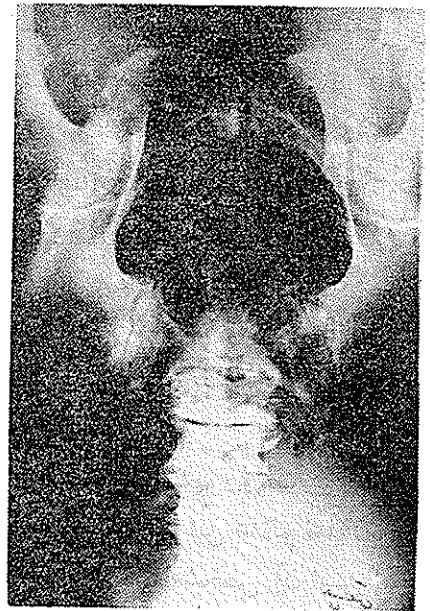
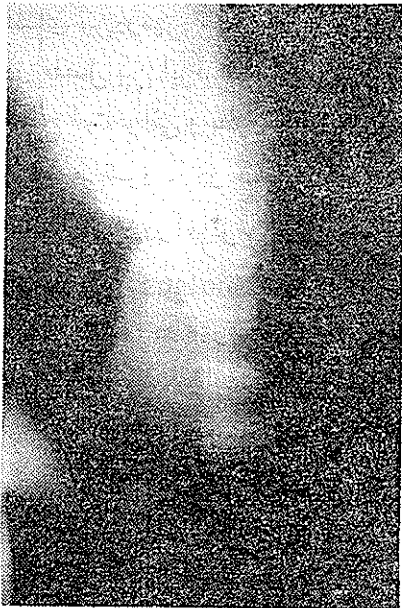
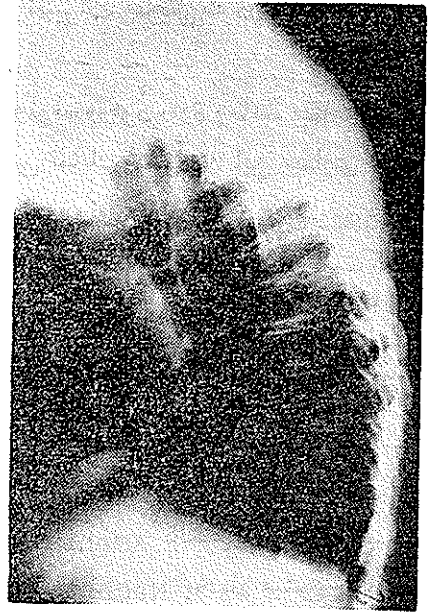
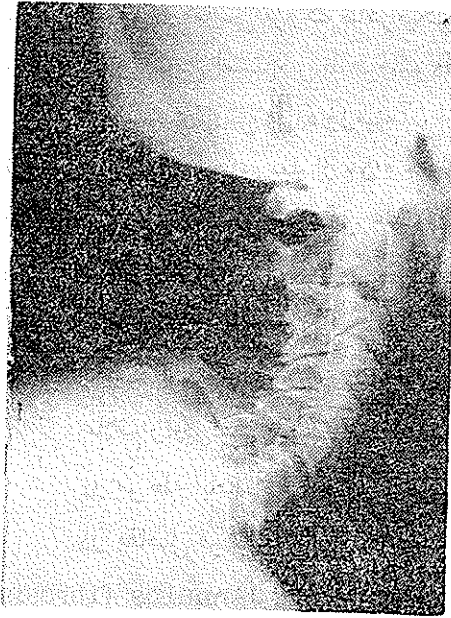آمینته مانند تیروزین و فنیل آلانین میباشد .

کاتابولیسیم اسیدهای مزبور ناقص بوده و تا مرحله Acide homogentisique توقف میکند که درخون و اومورها زیاد شده و ایجاد پیگمانهای اکرونوز مینماید که در قسمت های مختلف بدن رسوب میکند و تمایل زیاد به غضروف و پوست و اسکرونیك و لیگمانها و تاندنها و جدار داخلی رگها و عضلهها و آندوکارد دارد و آنها را تیره و پرنگ میکند .



وجود کالسیفیکاسیون در غضروف گوشها

رسوب پیگمانهای مزبور سبب آزارهای (لژیون) غضروف و سختی و شکنندگی آنها شده و بالاخره غضروف شکسته و قطعات کوچک غضروف بشکل شاخه‌های



ازدیاد سیفوز ناحیه سرویکودورسال ، پهن شدن ناحیه کمری ، نازک شدن فاصله مفصلی
و کالسیفیکاسیون نوکلئوس پولپوزوس و انولوس فیبروزوس .

باریک Chondrose dissequante ochronotique منتشر در آمده و توسط سینوئال جذب می‌گردد و سبب سینویت و دژنراسانس دیسکها و کالسیفیکاسیون غضروفها میشود. بیماری بیشتر در مفاصل بزرگ ظاهر می‌گردد و تغییرات مفاصل که در نتیجه گرانولاسیون‌های واکنشی است دیر ظاهر میشود.

این بیماری ارثی بوده و زمینه آن از بدو تولد وجود دارد و مانند بیماری نقرس تظاهرات آن در سال‌های بعد از ۵۰ و ۶۰ سالگی نمایان می‌گردد. این بیماری تمایل خانوادگی دارد و اغلب همخوانی علت آن است و دو نوع ارثی دارد یکی-Transmission recessive simple و دیگری-Transmission dominante است که از نظر بالینی هر دو شبیه‌اند.

نسبت این بیماری یک در یک میلیون میباشد و در مردان دوبرابر زنان میباشد. علائم رادیولوژی بدو مرحله تقسیم میشود:

در مرحله ابتدائی مفصل بین آپوفیزها عارضه‌ای ندارد.

در مفاصل قرص‌ها Amphiarthrodial joint کالسیفیکاسیون در قسمت Annulus fibrosus و احتمالا در Nucléus pulpasus ایجاد میشود و فاصله فضای بین دو مهره ممکن است مختصری نقصان پیدا کند. در مراحل پیشرفته تغییراتی در مفصل بین آپوفیزها مانند استئوفیت‌های کوچک کناری و تراکم Eburnation سطح استخوانی و بطور خلاصه تغییرات استئوآرتریتی Osteoarthritic در آنها دیده می‌شود. در مفاصل قرص‌ها Amphiarthrodial jointis کالسیفیکاسیون بمقدار زیاد در آنولوس فیبروزوس annulus fibrosus و نوکلئوس پولپوزوس Nucleus pulposus دیده می‌شود.

فاصله دو مهره بطور کاملاً محسوس نقصان می‌یابد و تغییراتی ناشی از آرتروز شدید در ستون فقرات دیده میشود. سیفوز سرویکو دورسال بیشتر شده و برعکس لوردوز معمولی کمر پهن و یا صاف می‌گردد.

تغییرات ناشی از آرتروزی و هیپرتروفی در استخوانها مشهود و تصاویر کیستیک و اوستئوفیت‌های کنارها و اوستئوپوروز ظاهر می‌گردد که این علائم نمایان‌تر از تظاهرات اوستئوآرتروز دفورمانت می‌باشد و بعلاوه صفت مشخص آن این است که کانونهای آزارهای اوستئوآرتروز اوکروزیک و یا آلكاپتون اوریک دور از مفصل می‌باشد.

در نیمه تحتانی فمورکانونها مدور و محدود است و گاهی چندکانون یکی شده است. یکی دیگر از نکات مهم این است که مفصل شانها را می گیرد و تغییرات دژنراتیو و هیپرتروفیک در مفصل شانها مانند تنگ شدن فاصله مفصلی و پهن شدن سر اومروس ظاهر می شود در صورتیکه در اوستئو آرتریت شانها مبتلا نمیشود.

علائم دیگری که بطور غیر مستقیم در تشخیص رادیولوژی ایسن بیماری کمک می نماید تورم پری آرتیکولر بین فلانزها و بین متاکارپو فلانترین و متاتارسو فلانترین است. انتهای انگشتان و ناخنها گریزی شکل Clubing می گردد و کالسیفیکاسیون غضروف های مفاصل پریفریال و کالسیفیکاسیون در نسج نرم و غضروف گوش میباشد.

علائم بالینی :

در اول بیمار کاملا تندرست و سالم است و فقط سفتی و محدود بودن حرکات در بعضی از مفاصل خود حس می کند. بعلت سیفوز سرویکودورسال بیمار راست و شق راه می رود و سر بجلو متمایل گشته و وضعیت سختی قامت Rigide pastur مشاهده می شود. ممکن است بیمار خود اظهار کند که ادرارش قهوه ای قرمز و یا سیاه است و یا در سؤال از بیمار این مطلب استنباط گردد.

علائم فیزیکی :

مریض ممکن است بنظر سالم باشد در حالی که از خیلی مفاصل ناراحت است و سیفوز ستون فقرات در ناحیه سرویکودورسال زیاد شده و سر بجلو آمده است. پوست بدن برنگ مایل بآبی و اسکلرونیک و گوش مایل به آبی خاکستری است. گوش سفت شده و گاهی گره هائی در آن دیده می شود. انگشتان قاشقی و گاهی پیگمانتاسیون قهوه ای در آن وجود دارد. زیر بغل و ناحیه انگوئینال آبی سبز است. در ته چشم پیگمانتاسیون زیاد وجود دارد. ادرار بعلت وجود يك ترکیب از ته آلکاپتون که با آمونیاک ترکیب می شود و پررنگ می گردد و ادرار خود بخود در مقابل نور آفتاب سیاه می گردد.

آزمایشگاه - خون N.P.N (Non - proteine - nitrogene) ۳۰ - ۴۰ میلیگرم بالاست. Bilirubine ۹ - ۱۵ میلیگرم. کلسترول ۳۰۰ - ۲۰۰ میلیگرم. Urine رنگ قرمز مایل به قهوه ای کمرنگ و یا سیاه است.

تشخیص افتراقی

- ۱- با آرتريت روماتوئيد كه در اين بيماري مفاصل كوچك مهرهها Apophyseal وسا كرو ايلياك مبتلا مي شود. كالسيفيكاسيون ليگمانها و Nudespread deossification tion biconcavities of centra وجه تشخيص آرتريت روماتوئيد است.
- ۲- نقرس - ممكن است تغييرات اوستئو آرتريت كالسيفيكاسيون بافت نرم بشكل آكرو نوزيس ظاهر و نمايان گردد اما در نقرس در كور تكس مفاصل تصاوير بشكل كيست cystic defect ناشي از توفی مشهود است.
- ۳- Neuroarthropathie مانند Charcot كه در اين بيماريها علائم تخریبی destruction و فراگمانتاسيون استخوانی در كور تكس آرتيكولر وجود دارد.
- ۴- سل ستون فقرات - كه مشخص مي شود با خوردگی استروكتور استخوانی و نقصان فاصله دو مهره و خوردگی در سطوح مفصلی و شايد فراگمانتاسيون استخوانی و كالسيفيكاسيون ليگمان پار اسپينال .
- ۵- بيماری Raynaud ممكن است بعلت رسوب كالسيم در نسج subcutaneous گاهی اشتباه شود كه با داشتن فشارخون متمايز مي گردد .

خلاصه و نتیجه

آكرو نوزيس يا آلکاپتون اوری يك بيماری است مادرزادی و نادر كه از اختلال متابوليسم در بعضی از اسيدهای آمينه و كاتابوليسم ناكامل آنها با مرحله Acide homogentisique حاصل ميشود. بيماری از بدو تولد وجود داشته و امتحانات آزمايشگاهی او مثبت مي باشد. آكرو نوز در پوست و اسكلروتيك و بخصوص غضروفها رسوب نموده توليد پيگمانتاسيون پوست و اسكلروتيك و ايجاد درد و ناراحتي و همچنين سبب تغييرات مفصلی مي گردد و تظاهرات مفصلی معمولاً در سن ۵۰-۶۰ سالگی ظاهر مي شود. سيفوز سرويكودورسال شديد شده و ناحيه كمر پهن مي شود.

اسكلروز و ابورناسيون در سطوح جسم مهرهها پيدا مي شود. كالسيفيكاسيون در نوكلئوس پولپوزوس Nucleus Pulposus و آنولوس فيبروزوز Annulus fibrosus ظاهر مي شود.

فاصله مفصلی نقصان يافته بطوريكه قد بيمار محسوساً گوتاه مي گردد. تغييرات

ناشی از آتروفی و هیپرتروفی در استخوانها مشهود است. کیستهای استخوانی و استئوفیت در زوایای سطوح مفصلی دیده می‌شود.

پیشاب بعلت وجود ترکیب از ته آلکاپتون رنگ قرمز مایل بقهوه‌ای داشته و با آمونیاک ترکیب شده پررنگ میشود و یا در مقابل نور آفتاب سیاه می‌گردد.

تشخیص افتراقی بیماری با آرتریت روماتوئید و نقرس و سل ستون فقرات و بیماری Raynaud مطرح می‌شود که تمایل بیشتر عارضه بسرتاسر ستون فقرات و تغییرات دیسک‌ها و آزمایش خون و پیشاب مشخص آن است.

REFERENCE

Arthropathies A Handbook of Roentgen Diagnosis By Alfred A. De Lorimier M.

D. H. R Schinz. W. E. Baensch. E. Friedl. E. uehlinger
Traite de radiodiagnostic

A text - book of X Ray Diagnosis edited by S. cachrance
Shanks and P. Kerley

Goldenn's Diagnostic Roentgenology. Laurence L. Robbins.
M. D. 1964

Roentgen Signs in clinical Practice. D R. Alvank koh-
ler. 1961

Dr. E.Meric Markovits. Radiodiagnostic

Exploration fonctionnelle en Peditrie (Polonovsky) 1963

Manuel d'analyses medicales et de biologie clinique
par Raoul Lecoq 1967