

# هیداتیدوز کلیه

شرح و بحث کلی و معرفی بیمار

دکتر جهرمی - دکتر صادقی \* دکتر دارا عزیزی \*\*

هیداتیدوز کلیه عبارت از تظاهرات بیماری هیداتی (کیست هیداتی) در کلیه است و از نظر وفور طبق آمار ما در درجه ششم اهمیت بیماریهای هیداتی اعضای مختلف قرار دارد. یعنی در مطالعاتی که در تهران انجام داده ایم، تقریباً ۲۲ درصد کل لوکالیزاسیونهای بیماری را تشکیل میدهد. (منابع استناد ۱) در آمار مصنفین خارجی ارقام ۳۵ درصد (ماله لونگ) ۴۱۸ درصد (ببیر) و ۸۹ درصد (نیرس) بیچشم میخورد (منابع استناد ۱۰) بیماری هیداتی بر سه نوع است: ۱- نوع کیستی ۲- نوع چند حفره‌ای ۳- نوع حبابی (آلوئولر). هیداتیدوز آلوئولر کلیه مورد جداگانه و خاصی را تشکیل میدهد که مولد آن تنیا اکینو کوک حبابی است و تاکنون کمتر موردی از آنرا در کلیه‌ها گزارش داده‌اند.

بدون آنکه تمام دوره تکامل بیماری را در این خلاصه شرح دهیم فقط خاطر نشان می‌شویم که در نوع اولیه نوزاد شش قلبی Hexacanthه بعد از اینکه از پالایش (فیلتر) کبدی و ربوی گذشت، وارد جریان خون عمومی میشود و بعد از عبور از آئورتا و شریان کلیوی وارد نسج کلیه شده در آنجا به نشو و نما پرداخته کیست هیداتی را تشکیل میدهد.

بعد از معرفی یک مورد مطالعه شده و عمل شده در سنوات اخیر توسط نگارندگان به بحث درباره این مطلب جالب خواهیم پرداخت.

\* بخش میزه‌راه ۲ بیمارستان سینا .

\*\* بخش جراحی بیمارستان سینا .

## شرح حال بیمار :

بیمار شهربانو پدر ولی الله فامیل ب ... ۳۵ ساله در تاریخ ۱۰/۰۳/۱۳۴۶  
به بخش میزراه در بیمارستان سینا مراجعه نموده است که علت آن درد و تومر ناحیه  
هیپو کوندر راست بوده است .

بقول خود بیمار از ۲۰ روز قبل از بستری شدن به درد ناحیه ای دچار شده است  
و در حدود یکسال است که تمام ناحیه شکم وی کم و بیش دردناک می باشد و مراجعات  
مکرر به پزشک مثمر واقع نشده است .

بیمار اهل رشت ، صاحب شوهر و ۵ فرزند می باشد : ۳ پسر و یک دختر وی  
سالم هستند مادر وی نیز سالم و زنده است پدر فوت کرده است کلاً پنج بار وضع حمل  
نموده است و فعلاً ۵ فرزند دارد دلیل فوت اطفال خود را نمیتواند دقیقاً اظهار نماید  
در حمامی بشغل کیسه کشی مشغول است .

در امتحان بیمار که در تاریخ ورود انجام شده نکات زیر را متذکر شده اند :  
وضع عمومی بیمار خوب است ، لاغر اندام است ، سر و گردن طبیعی ، دستگاهای  
چشم - گوش - حلق و بینی طبیعی اندام عالی و سافله طبیعی هستند .

در امتحان دستگاه قلب و عروق : علامت غیر طبیعی ملاحظه نشد . صداهای  
قلب در چهار کانون طبیعی بودند . سوفلی شنیده نشده است . نبض ۸۶ ، فشار خون  
۱۲۰/۸۰ است و حرارت بدن ۳۶٫۵ درجه است .

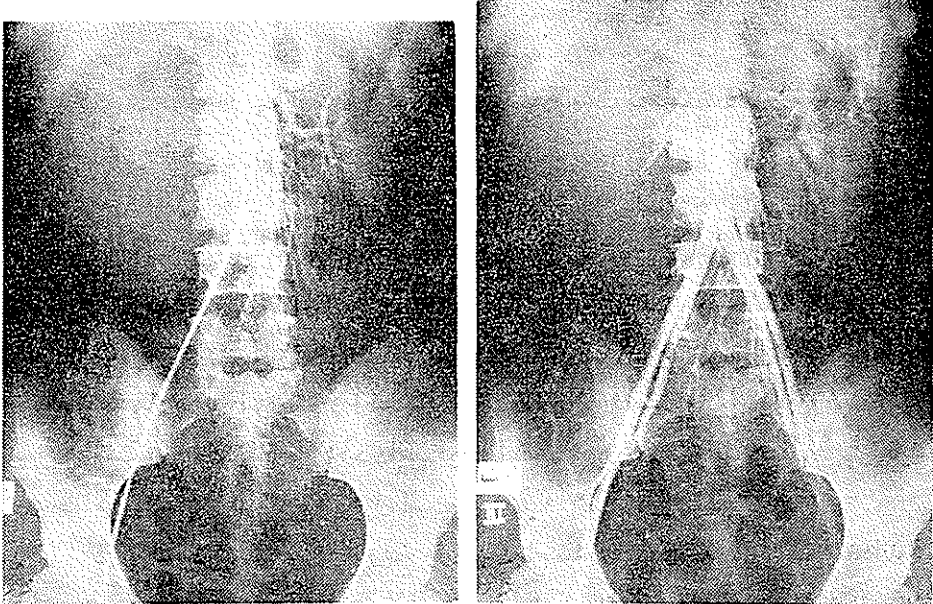
در امتحان دستگاه گوارشی اشتها به غذا کم است - اجابت مزاج طبیعی است -  
بعد از هر وعده غذا شکم نفاخ میشود . اپی گاستر دردناک نیست - بیمار ترش نمیکند -  
استفراغ ندارد .

در لمس شکم در ناحیه هیپو کوندر راست تومری سفت و حجیم که بنظر  
میرسد به اطراف چسبندگی داشته باشند ملاحظه شد .

امتحان دستگاه تنفسی : طبیعی است - سرفه نمیکند - خلط ندارد - نفس تنگی  
ندارد - صداهای ریه طبیعی هستند .

در امتحان دستگاه عصبی : علامت خاصی ملاحظه نشد - رفلکس ها طبیعی  
هستند بیمار علائم روحی خاصی ندارد .

در امتحان دستگاه میزراه وزنانگی - تکرر با سوزش ادرار نداشت - در  
امتحان ژینکولوژی علامت غیر طبیعی ملاحظه نشد . ترشح رحمی ندارد - قاعدگی



شکل ۱ و ۲ : مناظر آنژیوگرافیک .

مرتب ولی کمی کاهش یافته است .

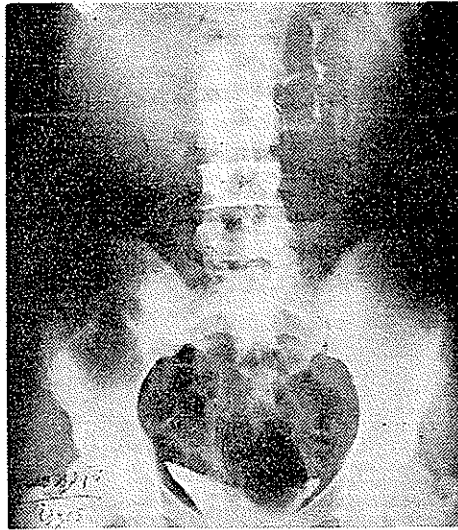
بطور خلاصه در امتحان بالینی : در هیپو کوندر راست توموری با حدودی نسامشخص و رنیتانت دارد که در خلف نیز بدست میخورد . نتیجه پرتوشناسی و آزمایشگاهی بیمار بقرار زیر بود :

۱- در رادیوگرافی ساده : اجسام کدری که شباهت به دندان داشتند در محل کیست ملاحظه شدند که در بدو امر تشخیص بیماری را متوجه کیست درموئید نمودند ولی در حقیقت مربوط به وجود کیست هیداتی کلیه بود .

۲- در آنژیوگرافی : شریان کلیوی راست باریک شده و بنظر میرسد که از نسج کلیه چیزی باقی نمانده باشد . کیست بدون عروق بوده و شریانها را بطور گریز از مرکز منحرف نموده است .

۳- در اوروگرافی داخل وریدی کلیه راست ترشح نموده است .

۴- در اورتروپیلوگرافی رتروگراد تشخیص از بین رفتن نسج کلیه بدلیل



شکل ۳- اوروگرافی داخل وریدی .

جای گزین شدن توده کیستی تأیید شد .

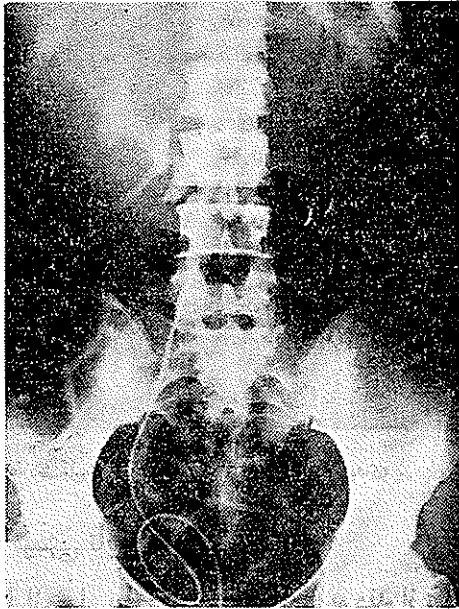
آزمایشهای قبل از عمل بطور خلاصه عبارت بودند از: در تاریخ ۱۰/۰۵/۱۳۴۶ اوره ۳۰ گرم در لیتر . گویچه قرمز ۳۷۰۰۰۰۰ ، گویچه سفید ۱۰۶۰۰ ، هموگلوبین ۶۵ در صد : ائوزینوفیل ۲ - سگمانته ۶۸ - لنفوسیت ۲۶ - مونوسیت ۴ عدد - زمان انعقاد ۶ دقیقه و سیلان ۳۵ دقیقه بوده است .

در آزمایش ادرار : آلبومین ندارد - قند ندارد - چرک ندارد گویچه سفید و قرمز بسیار نادر هستند . واکنش  $\text{PH} = 9$  - خون ندارد - مقدار زیادی بلور فسفات تریپل و فسفات آمونیاک مانیزی دارد . در تاریخ ۳۰/۰۳/۱۳۴۶ عمل جراحی نفرکتومی بترتیب زیر انجام شد :

شرح عمل جراحی : برش معمولی برای نفرکتومی داده شد در محل کلیه ، کیست بزرگی که در حدود یک لیتر مایع شفاف در آن موجود بود خارج گردید . جواب آزمایش آسیب شناسی ( شماره  $\frac{۶۷۴۶۳}{۴۶/۱۱/۱۷}$  ) از بخش آسیب شناسی دانشکده پزشکی دانشگاه تهران بقرار زیر بود .

شرح ماکروسکوپی و میکروسکوپی نسج مطالعه شده :

بافت ارسالی از کلیه محتوی کیست با جدار داخلی نامنظم بضمخامت متغیر بین ۲ تا ۷ میلیمتر است .



شکل ۴: اورتروپیلوگرافی رتروگراد

در آزمایش ریزبینی برشهای تهیه شده ساختمانهای زیر دیده میشود :

۱- کلیه - گلو مروهها کوچکتر از معمول و بوسیله بافت همبند اطراف تحت فشار قرار گرفته اند بندرت بعضی از گلو مروهها اسکروزه هستند . بافت انترستیسیل کلیه بسیار زیاد و اسکروزه و لولهها را نیز تحت فشار قرار داده است این بافت دارای ارتشاح فراوان سلولهای لنفوسیت و پلاسموسیت و پلی نوکلئوئوزینوفیل میباشد . در یکی از برشها قسمت کورتیکال کلیه از قسمت وسیعی از بافت اسکروزه درست شده است که بندرت گلو مروههای رو بهم خوابیده در آن وجود دارد . در بعضی از برشها جدار اسکروزه ضخیمی را که از خارج دارای کانونهای متعدد گرانولومی است نشان میدهد . در بعضی نواحی این جدار دچار درژنرسانس فیبرینی و نکروز شده است در سطح داخلی جدار فیبرو، غشاء کیست هیداتی دیده میشود در همین قسمت اسککلکس زیادی بچشم میخورد .

۲- جدار کیست هیالینیزه بدون سلول - جدار کیست هیداتیک را نشان میدهد مامبران ژرمیناتیف دیده نمیشود .

بنابراین تشخیص آسیب شناسی : نفرت انترستیسیل مزمن همراه با کیست هیداتی کلیه بود . بعد از عمل نتیجه آزمایشها بقرارزیر بودند : در ۱۳۴۶ر۱۱ر۲ اوره خون : ۳۲۰ گرم در لیتر بود و در ۱۳۴۶ر۱۱ر۴ : اوره خون ۰۶۵ گرم در لیتر - پتاسیم ۴۸ میلی اکیوالان در لیتر، سدیم ۱۴۵ میلی اکیوالان در لیتر بوده است . در تاریخ ۱۳۴۶ر۱۱ر۴ آزمایش ثبوت مکمل و اینبرگ منفی است تست پوستی کازونی نیز منفی بوده است .

تست تیمول ۵ واحد ما کلاگان - کونگل زنگ مثبت + کامیوم مثبت + است . بعد از مرخص شدن در آزمایشهای انجام شده علامت خاصی ملاحظه نگردید : ادرار کامل (۱۳۴۶ر۱۱ر۲۱) خون و چرک ندارد آلبومین و قند ندارد در این تاریخ آزمایشهای و اینبرگ مثبت +++ و کازونی مثبت بوده است . امتحان P. S P. (فنل سولفون فتالین) نشان داد که کلیه باقی مانده خوب کار میکند (۳۲ درصد فنل در عرض ۳۰ دقیقه دفع شده بود .)

#### بحث :

بیماری هیداتی کلیه چنانچه از مطالعات موارد عمل شده تهران که توسط یکی از همکاران ما انجام شده است برمی آید (منابع استاد) مشخصات زیر را داراست : تقریباً ۲۲ درصد تمام جایگزینی های بدن انسان را تشکیل میدهد که همانطور که گفتیم از لحاظ اهمیت در ردیف ششم و فور بعد از : کبد - ریه - پرده صفاق - طحال و مغز قرار میگیرد .

از لحاظ جنس - بنظر میرسد که بیشتر مردان را مبتلا میسازد - عدد ۶۰ درصد گرفتاری مردان را می شود در تأیید گفته خود ذکر نمود .

از لحاظ سن - اغلب در اشخاص بالغ دیده شده است ولی در هر سنی بین ۵ تا ۶۰ سالگی مشاهده شده است . در ضمن باید یاد آور شد که کلیه چپ و کلیه راست را به يك نسبت گرفتار مینماید .

کیست هیداتی کلیه را بدو دسته هیداتیدوز اولیه و هیداتیدوز ثانوی کلیه‌ها تقسیم میکنند .

هیداتیدوز آلوئولر کلیه مورد جداگانه و خاصی را تشکیل میدهد که مولد آن تینیا کینو کوک حبابی است و تاکنون موردی از آنرا در کلیه‌ها گزارش نداده‌اند .

### اول - هیداتیدوز اولیه کلیه

ازلحاظ آسیب شناسی : کیست هیداتی کلیه معمولا منفرد است در اکثر موارد یکطرفه میباشد بندرت هر دو کلیه گرفتار می‌شوند .

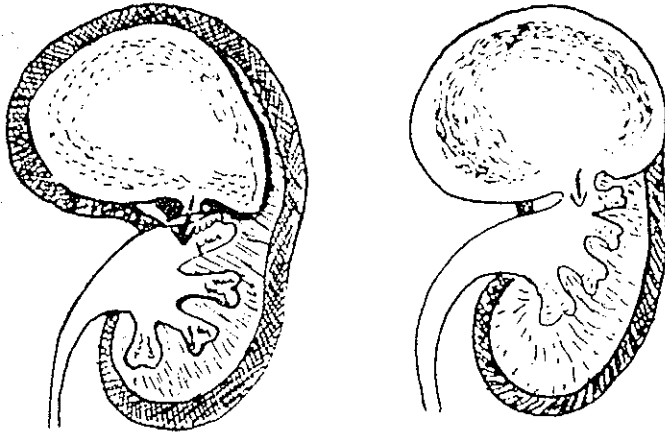
گزارشی از راسیک (نقل از دوه) موجود است که می‌گوید از ۱۲ مورد کیست هیداتی کلیه در ۸ مورد کیست تنها و یکطرفه و در ۴ مورد دوطرفه بوده است .

ما در تهران در مطالعات انجام شده به موارد کیست هیداتی دوطرفه کلیوی برخورد نکردیم کیست‌های دوطرفه در صورتیکه انتشار بیماری هیداتی در تمام بدن نباشد ، مسئله جالب زمینه مستعد کلیوی را برای پذیرش بیماری هیداتی مطرح می‌کند .

کیست بیشتر در قسمت قشر کلیه و در یکی از دو قطب کلیه قرار می‌گیرد ، بطور خلاصه قطب فوقانی در درجه اول اهمیت قرار دارد . سپس قطب تحتانی و بعد سطح قدامی کلیه محل شایع جایگزینی کیست هیداتی است .

گاهی کیست در داخل نسج کلیه و زمانی در خارج نسج قرار می‌گیرد (مطابق شکل ۵) و حتی ممکن است کیست توسط پایه مشخصی به داخل کلیه مربوط شود . این قبیل کیست‌ها که در خارج کپسول قرار دارند بعقیده بسیاری از مصنفین در نتیجه مهاجرت ثانوی کیست هیداتی بخارج کلیه تولید میشوند . و معمولا با کیست‌های داخل کلیه مربوط هستند همچنین « دوه » عقیده دارد که کیست‌های حقیقی کلیه باید داخل کپسول کلیوی باشند . کیست‌های دیگر کیست‌های نسج مجاور هستند که بطور ثانوی با کلیه رابطه مستقیم پیدا نموده‌اند مانند کیست‌های عضله پسواس ، کیست - های نسج سلولی اطراف کلیه و کیست غده فوق کلیوی که بعد از مدتی در نتیجه

فشاریکه به کلیه وارد می‌آورند کپسول آنرا از بین می‌برند و در نسج کلیه جایی برای خود باز میکنند.



کیست خارج نسج کلیه

کیست داخل نسج کلیه

شکل ۵: محل قرار گرفتن کیست هیداتی در کلیه بسته به کپسول کلیه.

کیست هیداتی کلیه در این جایگزینی نیز از غشاء زایا و غشاء ادوانتیس و وزیکولها و مایع هیداتی مطابق معمول تشکیل میشود.

نسج اطراف کیست ضایعات کم و بیش مهمی پیدا مینماید. در کیست‌های کوچک، نسج کلیوی معمولاً سالم است ولی چون در اکثر موارد بیماران دیرمراجعه میکنند. کیست بمرور قسمت اعظم نسج کلیه را از بین میبرد و در نتیجه در مطالعه آسیب‌شناسی اکثراً از نسج سالم کلیه کمتر اثری ملاحظه خواهد شد.

#### از لحاظ علائم بالینی

در اکثر موارد علائم بالینی کیست هیداتی کلیوی - فقط نشانه ضایعه نسج کلیوی است:

علامت اولیه و مهم آن درد پهلو است که در ناحیه زیر دنده‌ای و خلفی احساس میشود و با سرفه زیادتر میشود. این درد میتواند در مسیر مجاری ادراری انتشار پیدا نماید گاهی شکل قولنج کلیوی را بخود میگیرد.

در معاینه گاهی به تشخیص يك کلیه بزرگتر از معمول میرسیم که علامت بالو تمان داشته و با جدار خلفی تماس دارد. بندرت مانند شرح حال بیمار ما کیست بسیار بزرگ بوده و حتی در قسمت قدام بخوبی حس شده است یعنی در معاینه ما با تومور کبدي یا شکمی ناحیه هیپو کوندر یا پهلوها قابل اشتباه بوده است. اکثر قوای رنیتانت دار و ندرتاً امواج مایعی در آن احساس خواهد شد.

هماتوری - آلبومینوری سیلندر و چرک ادرار نتیجه عفونت یا آزر دگی نسج کلیوی است سندرم هیپر آزتمی و ازدیاد فشار خون و سندرم خیز نشانه ضایعات پیشرفته کلیهها هستند اکثراً علائم گوارشی چندی نیز به دسته علائم اضافه میشوند. ناراحتی تنفسی اگر مربوط به ضایعه ریوی نباشد میتواند مربوط به فشار کیستهای حجیم به حجاب حاجز باشد.

دسبه علائم هیداتیسیم از جمله حمله های کبیری، خارش، و آسم نیز ممکن است، ملاحظه کردند.

سیر و تحول بیماری: کیست آرامی بزرگ میشود و گاهی دچار عارضه میگردد که عبارتند از:

- عفونت کیست و نسج اطراف آن نسبتاً شایع است اکثراً خفیف گاهی شدید بوده و تظاهرات آن مانند سوزش ادرار تب های متغیر ولرز و دگرگونی سریع حال عمومی با علائم خونی مشخص و درد شدید محلی ما را به تشخیص دمل کلیوی میرساند. همانطور که در شرح حال بیمار ما ملاحظه شد اکثراً يك نفریت انترستیسیل مزمن نیز همراه کیست هیداتی ملاحظه میشود.

- پاره شدن کیست و تخلیه محتوی آن بداخل لگنچه ها نسبتاً شایع است در صورتی که آزمایش ادرار شود وجود اسکولکس یا تکه های غشاء هیداتی کمک به تشخیص مینماید (هیداتوری).

آیا باز شدن کیست هیداتی و تخلیه آن منجر به بهبود ضایعه میشود؟ آیا میشود چنین بیماری را بهبود یافته تلقی نمود.

این مسئله ایست جالب که مورد بحث قرار گرفته است، در تهران بیمارانی را میشناسیم که متعاقب پاره شدن کیست هیداتی کلیه و بعد از يك مرحله قولنج های کلیوی بسیار شدید اکنون در يك حالت سلامت نسبی بسر میبرند و چون شخصاً احساس

بهبودی کامل مینمایند لذا برای جراح مشکل است که به آنها لزوم يك عمل جراحی را گوشزد بنماید .

آیا چنین عملی که اکثراً يك نفر کتومی است برای بیمار ضرورت دارد؟  
بنظر نمیرسد که چنین باشد .

همانطور که در کیست‌های هیداتی بزرگ کبد عمل جراحی آناستوموز کیست به دوازده یا ژژونوم انجام میشود و نتیجه آن خوب است (Goinard) (منابع استناد ۹) در اینجا نیز اگر تخلیه کیست بخوبی انجام شود و بیمار از جانب کلیه خود احساس ناراحتی نکند چرا بیایم خطر (عملی از نوع نفر کتومی را) متوجه وی سازیم!

- سؤال دومی که پیش میآید این است که آیا افرادی که به پسرگی کیست هیداتی و ریخته شدن محتویات کیست در مجاری ادراری دچار میشوند، آیا امکان دارد که در طول مجاری دفع ادرار کیست‌های ثانوی تشکیل شوند. مواردی از هیداتیدوز ثانوی حالب‌ها که متعاقب پارگی کیست هیداتی اولیه کلیه‌ها ظاهر شده‌اند گزارش داده شده است موارد گزارش شده همگی مربوط به پیوند انگل در ناحیه حالب‌ها هستند و در مثانه موردی دیده نشده است و بنظر میرسد که مثانه بدلیل مالپیگی کاذب بودن مخاط جدار آن انگل هیداتی را نمی‌پذیرد.

پارگی کیست بطرف قدام و تخلیه بداخل حفره صفاقی خطر هیداتیسم ثانوی منتشر صفاق را در بر دارد. کیست اگر در محفظه اطراف کلیه باز شود پدایش کیست‌های ثانوی را در اطراف کلیه باعث میشود. پارگی کیست یا بطور خود بخود و یا متعاقب ضربه و یا در اثر چرکین شدن جدار کیست صورت میگیرد. علامت بالینی اینگونه پارگی‌ها یکی از بین رفتن توده‌ای است که قبلاً احساس میشده است دیگری درد شدید محلی و گاهی علائم مهم آنافیلاکسی است.

پارگی کیست هیداتی بداخل یکی از احشاء داخل شکمی اتفاق بسیار نادری است . يك مورد آن توسط Barlow (۱۸۴۳) گزارش داده شده است: در شرح حال وی ، کیست هیداتی بداخل دوازدهه تخلیه شده است و نتیجه آن تشکیل فیستول نفروئودونال بوده است . (منابع استناد ۲)

آهکی شدن کیست هیداتی - در اینجا نیز مطابق قوانین کلی انجام میشود و نادر نیست .

## پرتوشناسی

ما باید تمام امکانات پرتوشناسی را برای تشخیص نهائی مورد استفاده قرار دهیم:

عکس برداری معمولی ساده (استاندارد) - توموگرافی - اوروگرافی - بانزریق ماده حاجب داخل ورید و اورتروپیلوگرافی بالارونده و رتروپنوموپریتوان و بالاخره آورتوگرافی و آنژیوگرافی کلیوی از آنجمله هستند تمام این تجسسات زمانی علائم مستقیم وجود کیست و زمانی علائم غیرمستقیم فشار و یا جابجا شدن احشاء توسط کیست و یا هر دو دسته علائم را یکجا نشان میدهند .

در پرتو نگاری ساده - گاهی يك کلیه بزرگ و یا يك کیست آهکی شده جلب نظر خواهد کرد . در پرتو نگاری با ماده حاجب : حذف يك کالیس، تغییر شکل لگنچه از علائم شایع بیماری میباشد. علائم مربوط به هیدرونفروز کلیه نیز در موارد نادرتری ملاحظه خواهد شد .

جابجا شدگی کلیه و بخصوص جابجاشدگی حالب مثلا بطرف ستون فقرات بخصوص در کیستهای قطب تحتانی ملاحظه خواهد شد. در کیستهای حجیمی که با اختلالات مهم کار کلیوی همراه باشند کلیه طرف ناخوش ساکت (Muet) میماند و نمائی از خود نشان نمیدهد در کیستهای پاره شده اگر فضای کیست با ماده حاجب پر شود تصویر لکه بزرگی با حدود مشخص و کم و بیش مدور ملاحظه خواهد شد . اگر وزیکولها متعدد باشند گاهی تصاویری شبیه به لانه زنبور با خوشه انگور ملاحظه خواهد شد .

باید دانست که پرنمودن لگنچه با ماده حاجب در اورتروپیلوگرافی باید در نهایت احتیاط و دقت انجام گردد ، چون فشار زیاد ممکن است باعث پارگی کیست شود .

اغلب پزشکان بهمین دلیل اوروگرافی داخل وریدی را به پیلوگرافی ترجیح میدهند . رتروپنوموپریتوان برای تعیین حدود کیست کمک بسزائی مینماید .

آورتو - آنژیوگرافی: وسیله بسیار خوبی برای تشخیص نئوفرماسیون کلیه بخصوص کیست هیدراتی کلیه است. دکتر قائم مقامی از مشاهد موارد چندی از نتایج حاصله از آنژیوگرافی کلیه را در کیست هیدراتی در مقالاتی معرفی نموده اند (منابع

استناد ۸) ما نیز چه در بیمارستان سینا (توسط آقای دکتر پزشکی مهر - آقای دکتر رضوی) و چه در بیمارستان آریا (توسط آقای دکتر یغمائی) آنژیوگرافی‌های جالبی از کلیه‌ها تهیه نمودیم که در همین مقاله مواردی از آن را معرفی نمودیم (شکل مربوطه) اسلوب کار همان متد سلدینجر با کاتتر داخل آئورت است منظره رادیوگرافی و علامت مشخصه کیست هیداتی کلیه غیر قابل نفوذ بودن محل نفوذ ماسیون است. و وجود این کانون بدون رگ باعث شده است که عروق بطور گریز از مرکز منحرف شوند. در مرحله منظره شریانی کلیوی: شریانهای کلیوی طولیتر از معمول با قطر کمتری ملاحظه خواهند شد عروق وقتی به کیست میرسند بشکل کمائی آن را دور میزنند.

در مرحله منظره وریدی: کیست با حدود نسبتاً مشخصی جلب نظر خواهد نمود و کم رنگتر از بقیه نسج کلیوی خواهد بود. اگر کیست متعدد باشد حفره‌های متعددی جلب نظر خواهد کرد.

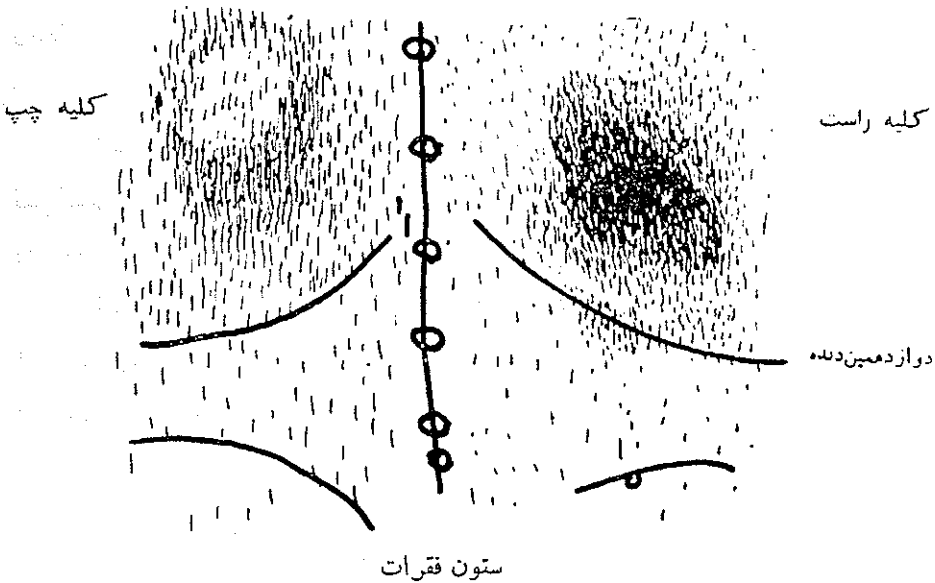
### سنتی گرام کلیه‌ها یا گاماگرافی کلیه‌ها

همانطور که میدانیم اسلوب گاماگرافی کلیه که در حقیقت امتحان پرتوشناسی از خود نسج کلیه است دو امکان را در اختیار ما میگذارد: یکی اینکه بجا اجازه میدهد که طرز کار کلیه را با در نظر گرفتن غلظت اشعه رادیو آکتیو متصاعد بسنجیم و دوم اینکه وجود نفوذ ماسیون، با بجا گذاشتن اثر مناطق غیر رادیو آکتیو برای صفحات حساس را تشخیص بدهیم. کلیه را با تزریق ویاتجویز مواد رادیو آکتیوی مانند کلرور جیوه و یا تئویدرین رادیو آکتیو مرئی مینمایند (Desgrez) (منابع استناد ۵-۶-۷) بطور مثال یادآور میشویم که مقدار مصرف تئویدرین با جیوه ۲۰۳-۱۵۰ الی ۲۵۰ میکرو-کوری است و سنتی گرافی کلیه‌ها را بعد از ۲ ساعت که از مصرف دارو گذشت انجام میدهند.

همانطور که گفتیم با این امتحان حجم کیست، حجم کلیه‌ها و طرز کار آنها تا حدودی بدست میآید.

از جمله وسائل دیگر تشخیص: پونکسیون اکتشافی است که چون خطر پارگی کیست و پخش اسکولکس زیاد است لذا باید از انجام آن خودداری شود.

از لحاظ علائم آزمایشگاهی : اتوزینوفیلی خون و واکنش کازونی و اینبرگ ارزش خود را برای تشخیص بیماری در این جایگزینی مانند جایگزینی های دیگر بدن حفظ میکنند . رقم اتوزینوفیلی معمولاً در اطراف ۶ درصد دور میزند ( کتاب هیداتیدوز ).



شکل ۶- در این تصویر کلیه چپ که کارش مختل میباشد کمتر نمایان است

آزمایش ثبوت کمپلمان و اینبرگ نزد بیماران عمل شده در تهران فقط ۳۶٫۱ درصد موارد مثبت بوده است در حالیکه تست حساسیت پوستی کازونی تا ۴۷ درصد جواب مثبت داده است بنابراین جای تعجب نیست اگر شرح حالهایی که معرفی نمودیم چه از نظر کازونی و چه از نظر و اینبرگ قبل از عمل منفی باشند . ( کتاب هیداتیدوز ).

آنچه کمال اهمیت را دارد امکان وجود اسکو لکس در ادرار است که تشخیص بیماری را مسجل میکند ( هیداتوری ).

آلبومینوری - هماتوری - سیلندراوری و مختل بودن تست های کلیوی و دیگر علائم ادراری نشانه آزرده گی نسج کلیوی میباشد .

از لحاظ تشخیص مثبت و افتراقی : اگر علائم پرتوشناسی واضحی موجود باشد مثلاً هیداتوری کشف گردد تشخیص مسلم است . همچنین اگر آزمایش انحراف

مکمل و اینبرگک و یا تست پوستی کازونی مثبت باشد کمک قابل توجهی است ولی در غیر این صورت اکثراً بیمار با تشخیص تومور کلیه تحت عمل جراحی قرار میگیرد. تشخیص افتراقی: مخصوصاً با سرطان کلیه - تومورهای محیطی کلیه - شوآنوم -

آنژیوم - سمپاتوم و دیگر تومورهای فوق کلیوی مطرح است.

بیماری سل از نوع کاورن سیفیلیس کلیه از نوع گوم کمتر مطرح میشوند. تشخیص افتراقی با هیدرونفروز که ممکن است توأمأ دیده شود نیز گاهی پیش میآید. کیست های غیر انگلی کلیه را نیز باید همیشه در نظر داشته باشیم.

در صورتیکه کیست بزرگ باشد: کیست تخمدان - کیست کبد و کیسه صفراي تومورال در طرف راست و کیست طحال در طرف چپ مورد بحث خواهند بود. تومورهای روده کوچک و بزرگ چون علائم گسوارشی مهمی میدهند، لذا تشخیص آنها اکثراً باآسانی امکان پذیر است.

#### چند کلمه در باره هیداتیدوز ثانوی کلیوی :

دوه عقیده دارد که در صورتیکه کلیه محتوی کیستهای متعددی باشد باید بفکر تشخیص هیداتیدوز ثانوی کلیه باشیم و شاید بشود تصور نمود که از راه لگنچه و کالیسها انگل به بقیه نسج کلیه مهاجم پیدا نموده باشد. در موارد نادرتری کیست های هیداتی ثانوی کلیه مربوط به متاستاز آمبولی انگل از ناحیه دور دستی مانند عضله قلب چپ بوده اند.

#### از لحاظ درمان کیست هیداتی کلیه

در تمام موارد درمان اساسی باعمل جراحی است، اگر عقیده داشته باشیم که کیست هیداتی بیماری بدخیمی است باید اقدام به نقرکتومی کنیم در غیر این صورت به حداقل کار قناعت خواهیم نمود.

کیستکتومی: عمل محافظه کارانه ای است که در آن بعد از بزل کمی مایع و تزریق محلول ۲ درصد یا یک درصد فرمل در کیست و صبر کردن ۴ تا ۵ دقیقه کیست را خارج مینمایند و جای آنرا با کاپیتوناژ ساده پرمیکنند.

کاپیتوناژ با زه کشی یا ( درن ) نیز طرفدار دارد ولی این طریقه دوران درمان را اکثراً کمی طولانی تر میسازد . و خطر چرکین شدن حفره یا بوجود آمدن فیستول ادراری در مسیر درن شایع تر است .

مارسوپیالیزاسیون : بعد از دوختن جدار کیست به جدار خلفی شکمی کیست باز میشود و محتوی آن از این راه تخلیه میشود . حسن عمل در ساده بودن آن میباشد، ولی عیب آن از طرفی در طولانی بودن درمان و از طرف دیگر خطر پیدایش عفونت و پیدایش فیستول ادراری است .

نفرکتومی ناکامل : معمولاً با جاقوی الکتریکی انجام میشود و برش بشکل قاج یا زاویه انجام میگردد .

نفرکتومی کامل : عمل قاطع و مطمئنی است ولی کلیه طرف مقابل باید کاملاً سالم باشد . نفرکتومی شایع ترین نوع درمان کیست هیداتی کلیه میباشد .

### خلاصه و نتیجه :

بعد از معرفی يك مورد بیمار مبتلا به کیست هیداتی کلیه راست که با آنژیوگرافی بخوبی مشخص شده است بمعرفی و بحث درباره علائم کلی بیماری - علائم پرتوشناسی و سنتی گرافی پرداخته ایم . همچنین درمانهای پیشنهاد شده نیز مورد بحث قرار گرفته اند . بطور کلی هیداتیدوز کلیه بیماری خوش خیمی است که اگر با عمل نفرکتومی و قبل از اینکه عارضه مهمی پیش آمده باشد درمان شود ، اثری از خود بجا نمیگذارد .

### منابع استناد

- ۱ - کتاب هیداتیدوز از انتشارات دانشکاه تهران شماره ۱۱۱۶ نگارش دکتر داراعزی با نظارت و راهنمایی پرفسور یحیی عدل .
- ۲ - دکتر معتمد - دکتر مسلم بهادری : فیستول نفروئودنال گزارش يك مورد - مجله نامه دانشکده پزشکی .
- ۳ - دکتر شقاقی رساله « کیست هیداتیک کلیه » شماره پایان نامه ۳۲۶۵ سال ۱۳۳۹ باراهنمائی آقای دکتر پزشکان .

4- Deve Felix. Echinococose renale. Compte rendu a la societ  de biologie 28 Mars 1942:

5- David. N. C. Etude comparative fonctionnelle et anatomique du foie et des reins par les molecules marquées á l' iode 121 Memoir. certif. radiologique. Paris 1959.

6- Desgrez. A. Raynaud. C. Kellershohn. C. Scintigramme renal Presse medicale. 3. Nov. 1962. 70, No 47 page 2194.

7- Desgerz. A. Raynaud. C. Blanchon. P. Kellershon. C. Le scintigramme renal obtenu grace a l' utilisation d'un diuretique mercuriel marque (Considération Préleminaire) Memoire. Soc. Med. Paris. 1961 14-15 page 536-542.

8- Ghaem-Magami. Aorto-angiographie dans les tumeurs et les kystes hydatique du rein. Journ. Med. du Proche et du Moyen Orient. Sess. 1962. Teheran. et Revue du M. Orient No 3 Mai Juin. 1962 page 265.

9- Goinard. Peguilo. Pelissier. La kysto - jejunostomie pour certains kyste du foie. Academie de chirurgie. 16 Mars 1960. page 297.

10- Brumpt. Precis de parasitologie tome 1 Masson 1963 5 ème Ed.