

يك مورد سرطان پيشرفته در اکتوپي بيضه

دکتر کریم معتمد - دکتر فضل الله داودپور - دکتر روح الله اقراری

اخيراً بیماری در سرویس میزراه بیمارستان سینابستری شد که شرح حال او جالب است چون از ناراحتیهائی غیر از دستگاه ادراری تناسلی شکایت داشت ولی مبدأ ناراحتی او از سرطان بیضه بود بدین جهت توجه ما را جلب و باعث نگارش این مقاله گردید .

مقدمتاً بهتر است کمی درباره اکتوپي بیضه بحث شود .

اکتوپي بیضه بمواردی اطلاق میشود که بطور مادرزادی بیضه در محفظه طبیعی خود بطور دائم قرار نگیرد .

اکتوپي ممکن است یکطرفی (Monorchidi) باشد یا دوطرفی (Cryptorchidie) از نظر رویان شناسی بیضه اولیه (Gonade male) در پنجمین هفته زندگی جنین در جلوی جسم ولف (Wolf) و عقب پرده صفاق در ناحیه کمری قرار گرفته است . در سومین ماه جسم ولف شروع به از بین رفتن میکند و بیضه از ناحیه کمری مهاجرت کرده بطرف ناحیه مغبنی (انگوینال) می آید . در مجرای مغبنی توسط زائده ای بنام گوبرناکولوم تستیس (Gubernaculum testis) که از لیگامان گودال جسم ولف مشتق است و بعدها لیگمان اسکروتال را خواهد ساخت بجدار مجرای مغبنی میچسبد . در اثر نمو قسمت کدال جنین (ناحیه کمری لگن آینده) بیضه بتدریج از ناحیه کمری دور میشود و این را مهاجرت ظاهری مینامند .

پس از این مرحله مهاجرت حقیقی پیش می آید و بدین ترتیب است که پیش آمدگی صفاق مجاور بیضه در جلوی بیضه محفظه ای ایجاد میکند که همان مجرای پریتونئوواژینال (Canal peritoneo-vaginal) آینده خواهد بود .

بيضه از اين مجرا پائين مي آيد و در نه ماهگي زندگي جنيني خود را به كيسه بيضه ميرساند .

بيضه اکتوپیک در ناحیه کمری و ایلپیک فوقانی بندرت اتفاق می افتد و آنچه شایع است قرار گرفتن بیضه اکتوپیک در ناحیه ایلپیک تحتانی و اکثراً در مجرای مغبنی است و موقع امتحان بیمار بیضه را مجاور سوراخ داخلی مجرا یا عمق مجرا یا نزدیک سوراخ خارجی مجرای مغبنی خواهیم یافت .

بیضه گاهی در مجرای مغبنی متحرک است و بالا و پائین می رود و گاهی باندازه ای متحرک است که ممکن است داخل بورس شده و گاهگاه بیمار از نظر ظاهری خود را سالم میداند البته باین شکل اخیر نام اکتوپیی بیضه اطلاق نمیشود .

بطور نادر ممکن است بیضه در جدار کانال و در بن بست دو گلاس و یا در نسوج پرینه یا آلت سرگردان باشد (Aberation de migration.) از نظر شکل - حجم و قوام ممکن است بیضه اکتوپیک طبیعی باشد ولی اکثراً کوچک و صغر یافته است . در موارد نادری بیضه اکتوپیک خیلی حجیم و بزرگتر از طبیعی است (Mounstrveve).

مکانیسم اکتوپیی بیضه

سابقاً اکتوپیی را از منشأ عیوب مکانیکی میدانستند و تصور میکردند بعلت انسداد مجرای مغبنی بوسیله نسوج فیبروتیک بیضه نمیتواند مهاجرت را کامل کند و داخل بورس شود ولی امروز پیدایش این نسوج را عامل ثانوی دانسته و گمان می رود پس از اکتوپیک بودن بیضه این نسوج تشکیل میشود .

اخیراً بفرضیه هورمونی بیشتر توجه یافته اند و این نظریه طرفداران بیشتری دارد. اختلالات ترشچی گونادواستیمولن پلاستتر (Gonado - stimuline - place - ntaire.) و عیوب عروقی که باعث اختلال میشود ممکن است علت اصلی اکتوپیی بیضه باشد و مؤید این نظریه آپلازیهای بیضه اکتوپیک است .

بایلس (Bays) عقیده دارد بیضه اکتوپیک چون در محل خود قرار ندارد رو به صغر می رود و اختلاف درجه حرارت را عامل آن میداند. اختلاف درجه حرارت کیسه بیضه و شکم ۲۵ تا ۳ درجه است . بطور کلی در بیضه های اکتوپیک آپلازی زیادی دیده میشود و نود در صد بیضه های اکتوپیک اسپرماتوزوئیدنمیسازند (Aspermy) ولی سلولهای انترستی سیل کمتر تغییر یافته و بیضه اکتوپیک دارای ترشح داخلی است .

موضوع جالب در اینجا اشاره باین مطلب است که آیا اگر بیضه اکتوپیک عمل شود دوباره اسپرم میسازد یا خیر؟ و درمان را در چه سنی باید شروع کرد و تا چه حد مؤثر است؟

عده‌ای معتقدند که تا قبل از بلوغ بیضه‌های اکتوپیک سالم هستند و فقط تأخیر رشد دارند پس در این زمان باید در فکر درمان بود و بیضه را نجات داد. بالیل (Balyie) معتقد است که بلوغ یعنی ایجاد شدن سلولهای لیدیک (Leydig) (سن ۱۰-۱۲) سالگی در صورتیکه اولین مرحله تشکیلات بیضه قبل از بلوغ در حدود شش سالگی است و در این سن است که سلولهای لوله‌های سمینفر (Tobe Seminifers) حجمشان اضافه شده و در وسطشان نقاطی ایجاد شده و اولین رده اسپرماتوگونی (Spermatogonie) پدیدار میگردد. بیضه‌های اکتوپیک که بعد از بلوغ عمل میشوند خاصیت ساختن اسپرماتوزوئید نخواهند داشت.

معاینه بیمار

در موقع معاینه بیمار باید بایستد - هوای اطاق گرم باشد. در مشاهده کیسه بیضه گاهی اصلاً دیده نمیشود و گاهی کیسه بیضه دیده میشود ولی کوچک و خالی است - در معاینه کلینیکی همیشه باید توجه داشت که آیا اکتوبی همراه فتق است یا تنهاست. سایر ناهنجاریها (Malformation) را نیز باید تحقیق کرد و از نظر روانی طفل را مورد مطالعه قرار داد.

اکتوبی باید هرچه زودتر در سنین پائین تشخیص داده شود تا از عوارضی که احتمالاً دامنگیر بیمار خواهد شد جلوگیری شود. آنچه ما در کلینیک می‌بینیم بیمار بوسیله مادر خود بطیب معرفی میشود و اولین شك در سلامت كودك بذهن مادر راه یافته است. گاهی بیماران بعد از بلوغ خودشان با مقایسه بیضه طرف سالم با طرف دیگر متوجه این عیب مادرزادی خود میشوند و چنین بیمارانی دچار يك سرخوردگی و ناراحتی عصبی می‌شوند.

گاهی بیماران از درد خفیف موضعی پی به بیماری خود می‌برند چون بیضه در مجرای مغبنی است و در اثر فشار دردناك است.

ورم بیضه‌های سوزاکی یا غیرسوزاکی در بیضه اکتوبی با علائم شکمی و

صفاقی جلب نظر و گاهی باعث اشتباه در تشخیص می‌شود. پیچ خوردگی بیضه اکتوپیک بندرت دیده می‌شود. چون سرطان بیضه نزد بچه‌ها نادر است پس در مورد بیضه اکتوپیک بچه نیز آمار زیادی در دست نیست.

عوارض اکتوپی بیضه نزد بزرگسالان

اکثر مصنفین احتمال تومورال شدن بیضه اکتوپیک را زیادتر از بیضه طبیعی میدانند. و طبق آمار لوئیس (Luwis) بیست و دو بار و بنظر کمپبل (Campbell) چهل و پنج بار سرطان در بیضه اکتوپیک بیشتر از بیضه سالم دیده می‌شود. در بیمارستان سینا در ۷۹ مورد بیضه اکتوپیک يك مورد سرطان دیده شده.

چرا بیضه در شکم خطرناک است؟

بدلایلی چند - اولاً اکتوپیک بودن بیضه باعث اشکال در معاینه و تشخیص زودرس بیماریهای اکتوپیک می‌شود مثلاً اگر بیضه سرطانی شود هنگامی تشخیص داده می‌شود که پیشرفت زیادی کرده و غالباً از وقت عمل گذشته است (مثل بیمارما) لوئیس معتقد است که بیضه اکتوپیک حتی بعد از عمل نیز احتمال سرطانی شدنش زیادتر از بیضه سالم است.

درمان

شامل درمان طبی و درمان جراحی است. درمان طبی هورمونوترابی است و بهتر است قبل از اقدام بعمل جراحی انجام شود زیرا گاهی باعث پائین آمدن بیضه و رفع اکتوپی می‌شود. در بیضه‌های اکتوپیک کوچک نیز باید حتماً قبل از عمل جراحی اقدام به هورمونوترابی کرد زیرا این کار باعث سهولت عمل و پائین آوردن صحیح و راحت بیضه میشود:

بیل (Bayle) بایوپسیهای مکرر واسپرموگرام های متعدد روی بیمارانیکه دچار بیضه اکتوپیک هستند مطالعه کرده و نتایج زیر عایدش شده:

۱- عمل ترشح داخلی (Endocrine) در بیضه‌های اکتوپیک معمولاً طبیعی است.

۲- از نظر ترشح خارجی (Exocrin) واسپرما توزوئیداز ۱۹۸ بیمار ۱۳۴

بیمار بدون اسپرم بوده‌اند (Aspermie).

۳- پس از ۹۵ ارکیدوپکسی ۲۲ آزوسپرمی (Azoospermie) دیده شده است .
 ۴- در بیمارانی که با درمان هورمونی بیضه‌ها پائین آمده اکثراً اسپرما توژنز محفوظ مانده است .

۵- اگر بیمار قبل از بلوغ تحت درمان قرار گیرد با احتمال پنجاه درصد و بعد از بلوغ ۳۵٪ دارای اسپرم می‌شود بطور کلی باید گفت که درمان طبی بدون خطر و رضایت بخش است بشرط آنکه درمان را زود شروع کنیم .
 موقع مناسب شروع درمان قبل از شش سالگی است بیضه‌های اکتوپیک که در کانال مغبنی قرار دارند- اگر در این سن بیمار تحت درمان طبی قرار گیرد شانسی پائین آمدن بیضه‌اش زیاد است و چنانچه در ناحیه ایلیاک باشد اکثراً تا سوراخ داخلی کانال پائین می‌آید و تازه چنانچه نتیجه کامل عاید نشود در این موارد عمل آسانتر خواهد شد .

در صورت لزوم عمل، اگر اکتوپیی دو طرفه باشد بهتر است در یک جلسه عمل شود و باید هنگام عمل حتی المقدور از دستکاری و فشار و ضربه خودداری شود.
 در موقع عمل اگر بیضه آپلازیک بود بهتر است برداشته شود چون سرطان بیضه اکتوپیک عمل شده هم به نسبت زیادتری از بیضه سالم دیده میشود (بیست تا پنجاه مرتبه زیاده‌تر از بیضه سالم) .

ابرواسیون ما :

بیمار جوانی است سی ساله - لاغر اندام که بعلت درد و تورم شکم مراجعه کرده از یکسال ونیم پیش در شکم احساس درد و سنگینی داشت و خود از وجود توموری در شکم مطلع است میگوید ابتداء باندازه نارنگی بود کم کم بزرگ شد.

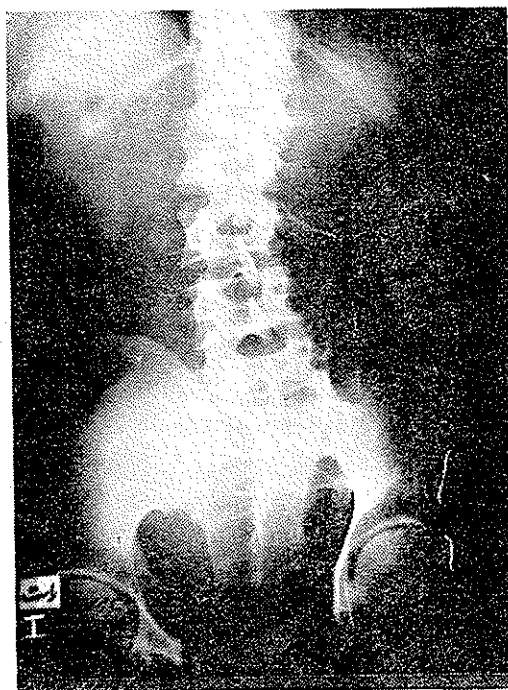
معاینات کلینیکی :

در لمس شکم توموری سفت و فوق‌العاده بزرگ از لبه دنده تا داخل لگن حس میشود در اثر فشار به تومور درد بیمار اضافه نمیشود . تومور در دق مات و در لمس در طرفین حدی برای تومور نمیتوان یافت . بعلت بزرگی تومور در لمس از وضع کلیه‌ها نمیتوان مطلع شد . در بورس طرف چپ بیضه اندازه طبیعی بدست می‌خورد ولی کیسه بیضه طرف راست خالی است و بیمار اظهار میکند از زمانیکه

بخاطر دارد در طرف راست بيضه نداشته است . ناحيه مجرای مغبنی طرف راست معاینه شد آثاری از بيضه حس نشد .

آزمایشها :

بیمار اوروگرافی شد کلیه طرف راست اصلاً ترشح نداشت (شکل‌های ۲ و ۱)



شکل ۱

کلیه طرف چپ اتساع دارد در سیستوگرافی فشار خارجی بر مثانه مشاهده میشود . در رادیوگرافی کولن تغییرات مرضی مشهود نیست (شکل ۳) .

در سیستوسکوپی سقف مثانه به پائین رانده شده و ظرفیت مثانه فوق العاده کم است برای بیمار خواستیم پیلوگرافی صعودی انجام دهیم بعلت ظرفیت کم مثانه مقدور نشد .

در آزمایش میکروسکوپی ادرار چرک و خون مشاهده شد - فرمول خون ، کم خونی نسبتاً شدیدی نشان میدهد .

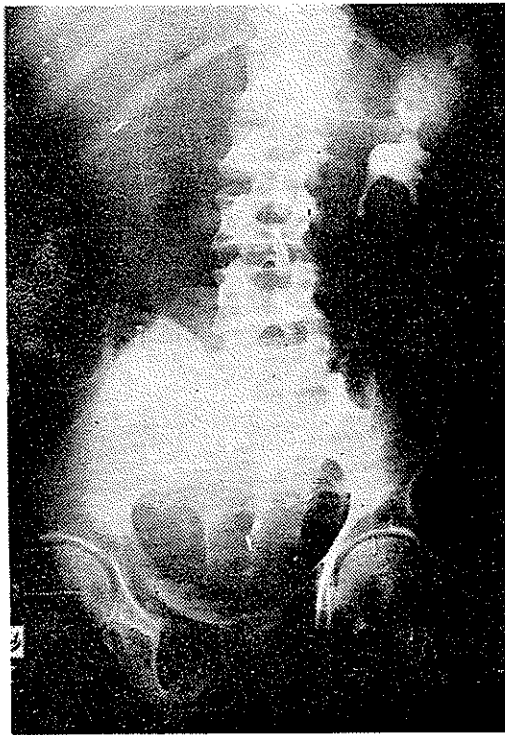رادیوگرافی قفسه صدري طبیعی است و آثاری از متاستاز مشاهده نمیشود . با توجه به اکتوبی بیضه با تشخیص احتمالی تومور بدخیم از مبداء بیضه اکتوپیک

نسج برداری از تومور بعمل آمد و نتیجه سمنوم بیضه بود و بیمار برای رادیوتراپی معرفی شد.

آمار بیماران اکتوییک که به بخش میزراه بیمارستان سینا مراجعه کرده اند در ۳۴ ماه اخیر باینقرار است :

جمع بیماران ۷۹ نفر بوده است - ۱۵ نفر تحت درمان پزشکی و بدون عمل جراحی و ۶۴ نفر تحت عمل جراحی (ارکیدوپکسی) قرار گرفته اند .

از این ۷۹ نفر ۵۷ نفر از ۱۳ سال بیابا و ۲۲ نفر سنشان دهسال کمتر بوده است .



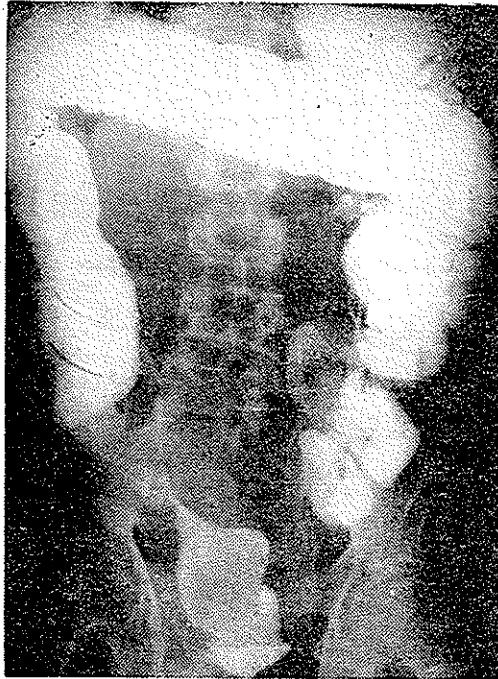
شکل ۲

اکثر بیماران قبل از عمل تحت درمان گونادوتروپ ها قرار گرفته اند . از این ۷۹ نفر شش نفر اکتویی دو طرفه داشته اند که در یک وهله عمل شده اند .

نتیجه:

۱ - اکتویی بیضه قبل از شش سالگی بدون عمل شانس درمان دارد و پس از شش سالگی هورمونوتراپی ممکن است علاج قطعی باشد .

- ۲ - با توجه بآمارچون احتمال سرطانی شدن بیضه اکتوپیک میروند نباید آنرا بحال خود گذاشت و عمل جراحی باید انجام شود .
- ۳ - بیضه های اکتوپیک صغر یافته که هنگام عمل نتوانند تا کیسه بیضه پائین بیایند بهتر است برداشته شوند .



شکل ۳

- ۴ در بیمارانی که دچار بیضه اکتوپیک هستند و در مجرای مغبنی لمس نمیشود هنگام ناراحتیهای شکمی و سندرمهای جراحی شکم باید بفکر بیضه اکتوپیک و بیماریهای آن بود .

ماخذ

- 1 - Bayle - sterlite du les traitements du Cryptorchidies.
- 2 - Campbell - urologie saunders.
- 3 - Herbut P-A. pathologie urologie.
- 4 - Lewis L. C. Tumeurs du testicule
- 5 - Oubredan - precis clinique et operatoire de clinique infantly.
- 6 - Encyclopedie medico - shiurgical organ genito -urin-airs 1667,