

اکسترا سیستول معرف نارسائی کورونر

دکتر سیاوش تولمی - دکتر بهرام مشیری

در اینجا معرفی یک مورد بیماری میباشد که از لحاظ بالینی علائم واضح آنزیم صدری داشته است ولی در الکتروکاردیوگرام هیچگونه نشانه‌ای از نارسائی کورونر وجود نداشت مگر موج T منفی بعد از اکستراسیستول بطنی .

شرح بیماری - خانم م . م ۵۵ ساله خانه دار از سن ۴۸ مبتلا به دردهای پشت جناغی با انتشار بهردو بازو گشته است ابتدا در هنگام فعالیت ولی مدت ۲ سال بود که در همه حالات درد ظاهر می شد و با تری نیترین تسکین مییافت .

الکتروهای متعددی که حتی در هنگام درد برداشته شده اند علائم مرضی نشان نمیداده اند .

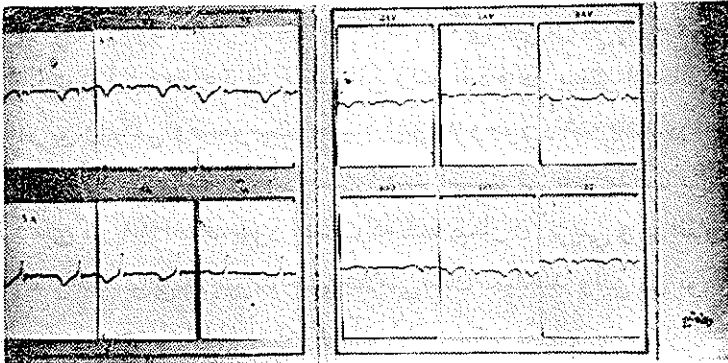
شکایت دیگر بیمار از دلهره با تیر کشیدن سریع و زودگذر زیر پستانی چپ بوده است .

در معاینه : بیمار خانمی است کمی چاق متوسط مایل بکوتاه رنگ صورت سبزه تیره که در تاریخ ۲۷ فروردین ۱۳۴۴ مورد معاینه قرار می گیرد .

از لحاظ قلب ریتم منظم و آرام بود . فقط یک انشقاق صدای اول در نوب قلب شنیده می شد و هر ۱۶ یا ۳۲ و یا ۴۸ بار یک مرتبه یک اکستراسیستول بگوش میرسید . فرکانس این اکستراسیستولها در بدو امتحان زیاد بوده و بعد با تسکین هیجان بیمار کمتر شده هر ۴۸ بار یا ۶۴ بار یک دفعه ظاهر می شد .

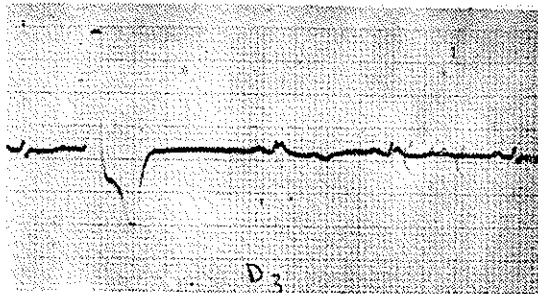
سایر دستگاههای بدن طبیعی ، علائم تصلب سرخرگها وجود نداشته است . سابقه بیمار : نکته مرضی مخصوصی را حکایت نمیکند فشار خون ۱۴ ماکزیمما و ۹ سانتی متر جیوه مینیمما بوده است .

کلسترول ۲۳۰ گرم و اوره ۰۳۵ گرم و قند ۰۹۵ گرم در لیتر بوده است در خانواده برادر بزرگ و يك خواهر كوچكتر مبتلا به انفاركتوس بوده اند .
 سيربیماری: بیمار در مهر ماه ۴۶ مبتلا بانفاركتوس میو كارد باتمام علائم بالینی و آزمایشگاهی و از لحاظ الكترو كاردیو گرافيك ، انفاركتوس قدامی و جانبی زیر درون شامه دل می شود كه تحت معالجه معمولی قرار گرفته و بتدریج نشانه های «ضایعه» از بین رفته است و فعلا فقط علائم «ایسكمی» در ناحیه انفاركتوس سابق وجود دارد .



شکل ۱

در این بحث فقط به ارائه الكتروهای قبل از انفاركتوس قناعت می شود الكترو كاردیو گرام شماره ۱: ریتم سینوسی در حدود ۷۴ در دقیقه با محور الكتریکی در حدود ۴۰ درجه دارد .



شکل ۲

در اشتقاق D_3 تغییرات تنفسی موج QRS دیده می شود هیچگونه ناهنجاری رپلاریزاسیون در هیچ اشتقاقی دیده نمی شود و الكترو در حدود طبیعی میباشد .

الکتروکاردیوگرام شماره ۲ از اشتقاق D_3 يك اکستراسيستول بطنی را نشان می‌دهد و موج QRS بعدی دارای ناهنجاری رپلاریزاسیون می‌باشد بدین معنی که کاملاً T منفی و قریب‌ه‌ای می‌باشد و بلافاصله در موج بعدی این اختلال ترمیم می‌شود. این علامت ایسکمی همیشه در این بیمار در هر اشتقاقی که موفق به ضبط يك اکستراسيستول می‌شد وجود داشت.

علت به وجود آمدن دوره‌ای اکستراسيستول باضریب ۱۶ پاراسيستولی می‌باشد که از بحث ما خارج است.

نتیجه: با وجود اینکه اکستراسيستول بتنهائی نمی‌تواند نشانه مرضی باشد و در بیشتر اوقات اولین و ساده‌ترین نابسامانی ریتم بود و در بیشتر اشخاص سالم بععل عصبی - عفونی و انگلی و مسمومیت و غیره می‌تواند وجود داشته باشد در اشخاصی که از لحاظ قلبی مشکوک می‌باشند وجود چنین اکستراسيستولی باید بدقت بررسی شود. نکته‌ای که باید اضافه شود اینست که همه بیماران آنژیینی و یا انفارکتوسی که مبتلا به اکستراسيستولی می‌شوند چنین علامتی نشان نمیدهند و این در نوع خود کم- نظیر است و بهمین جهت اقدام به معرفی آن شد. برای مآخذ به کتاب زیر مراجعه شود.

Friedberg. C.H.K. Maladie du Coeur édité par Maloine S.A
Paris 1959 Tome I, P. 362.