

تنگی و انسداد اسفنکتر اودی*

Stenosis of the sphincter of Oddi

دکتر مهدی حفیظی **

بحث اینجانب راجع به تنگی و انسداد اسفنکتر اودی است. البته بحثی مفصل و مهم است و وقتی در نظر گیریم که عده‌ای از مبتلایان باین بیماری بعلت درد و ناراحتی ناحیه اپیگاستر و طرف راست شکم به اطباء مختلف مراجعه کرده، آزمایشات و رادیوگرافی‌ها ظاهراً ضایعه‌ای در آنها نشان نمیدهد و بسالآخره بعنوان بیمار روانی تلقی میشوند، بااهمیت موضوع بیشتر پی میبریم.

بنا بر این بایستی همواره در دردهای قسمت فوقانی و راست شکم وقتیکه آزمایشات و رادیوگرافیها ضایعه‌ای در معده، روده و کیسه صفرا نشان ندهد، این بیماری را در نظر گیریم و درموقع عمل جراحی سراغ این عضو نیز برویم و اصولاً برای این بیماری موجودیتی قائل شویم، برعکس آنچه که در سابق برای آن اهمیتی قائل نمیشدند.

برای بیان مطلب و شرح اعمال جراحی جهت درمان بیماری، لازم است مختصری وضع تشریحی بخصوص آن، شرح داده شود.

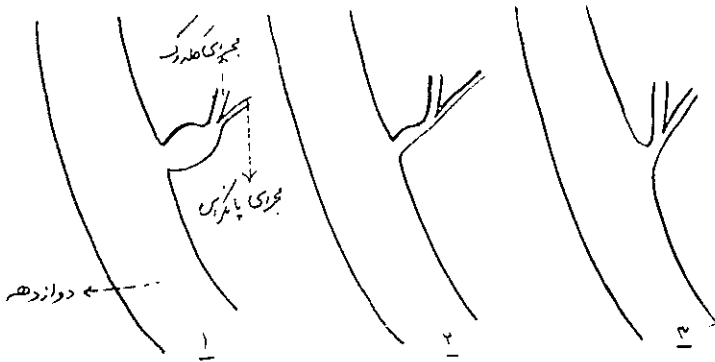
از لحاظ تشریحی میدانیم که مجرای کلدوئک و پانکراس در دومین قسمت دئودنوم تشکیل مجرای واحدی را میدهند و پس از وجود آوردن آمپول واتر و اسفنکتر اودی به دئودنوم وارد میشوند.

وضع تشریحی این قسمت انتهائی در افراد تفاوتهائی دارد و در يك سری (۲۰۰ مورد) نتایجی که بدست آمده است از این قرار است: (شکل ۱)

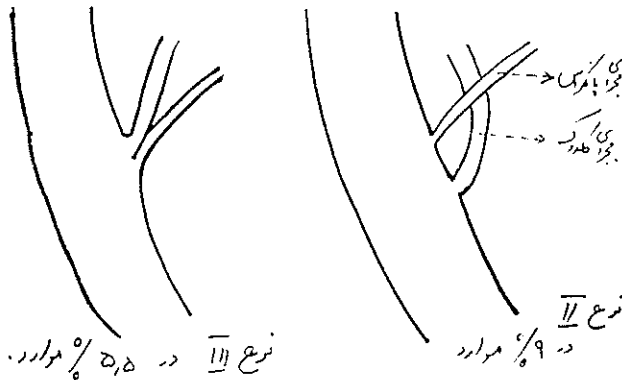
* موضوع سخنرانی در هفتمین کنگره مکتب عدل (بیمارستان سینا).

** نتیجه تحقیقات و مطالعات نویسنده در بیمارستان سنت جورج لندن St. George's Hospital, London.

همانطور که در شکل مشاهده میشود در ۸۵٫۵٪ موارد مجاری کلدوک و پانکراس تشکیل مجرای واحدی را میدهند که به دئونوم باز میشود .



نوع I - در ۸۵٫۵٪ موارد (۱، ۲، ۳)

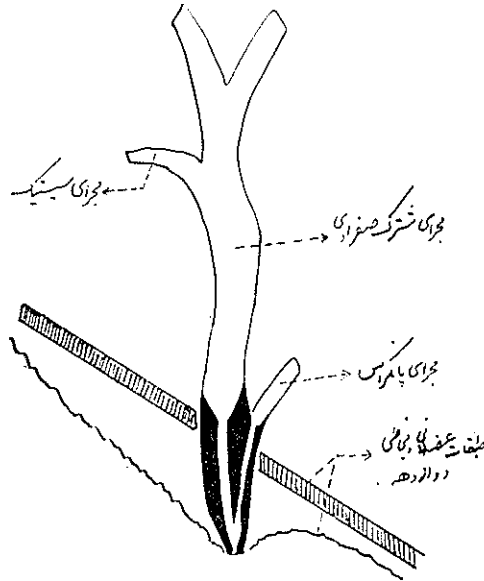


شکل ۱ - وضع تشریحی انواع مختلف آمپولواتر در ۲۰۰ مورد کالبد شکافی در ۵۵٫۵٪ موارد این دو مجرا نزدیک بهم به دئونوم باز میشوند .

در ۹٪ موارد این دو مجرا در فواصل مختلف از هم در دئونوم باز میشوند . همانطور که مشاهده میشود در اکثر موارد این دو مجرا پس از تشکیل یک مجرای مشترک وارد دئونوم میشوند ، لازم است برای توجه بیشتر بساین بیماری یعنی تنگی وانسداد اسفنکتر اودی، وضع تشریحی این قسمت انتهائی مجرا بطور دقیق بررسی شود :

همانطور که در شکل ۲ مشاهده میشود قسمت عمده از مجرای مشترک صفر اوی Common bile duct. (کلدوک وهپاتیک) دارای کالیبر پهن و دیواره نازک میباشد . برعکس قسمت انتهائی که دارای کالیبر تنگ با دیواره کلفت که از عضلات صاف

مرکب است می باشد. این عضلات صاف تشکیل اسفنکتری را میدهد که دور تا دور قسمت انتهائی هر دو مجرا قرار میگیرد. بعضی معتقدند که مجرای پانکراس نیز دارای اسفنکتری مخصوص بخود می باشد. این موضوع در موقع اسفنکتر تومی حائز اهمیت است.



شکل ۲- وضع تشریحی انتهای تحتانی مجرای مشترک صفراوی و مجرای پانکراس

نکات قابل توجه در وضع تشریحی قسمت انتهائی مجرای کلدوک از این

قرار است :

- ۱- تنگی ناگهانی کالیبر در محل اتصال دو قسمت.
 - ۲- قسمت انتهائی از خارج دئودنوم شروع میشود.
 - ۳- قسمت زیر مخاطی مجرای کلدوک نسبتاً طویل و مایل می باشد.
- وضعی که شرح داده شد از لحاظ تفسیر رادیوگرافی این قسمت از مجرای کلدوک قابل اهمیت است. (شکل ۳)

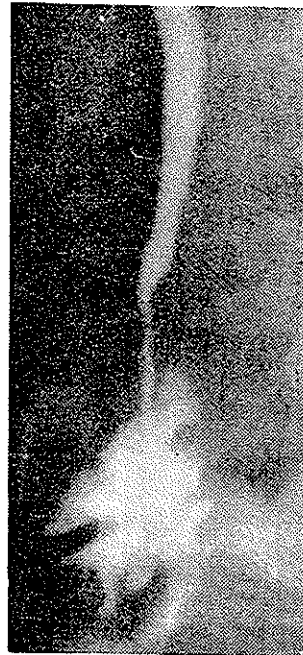اتیولوژی :

در بیشتر موارد یک تنگی انفلاماتوار فیبروتیک که آمپول و اتریای پایی و اتر را گرفتار کرده است وجود دارد. و ممکن است به همراه سنگ گیر کرده باشد (Impacted stone). وجود یک سنگ در این ناحیه میتواند تنگی فیروزی بعلت را آکسیون التهابی که بوجود می آورد تشکیل دهد و همچنین وجود یک انسداد نسبی در این ناحیه

انتهای خود ممکن است سبب تشکیل سنگ شود .
تنگی مخاطی پایی ممکن است تنها ضایعه‌ای باشد که در موقع عمل جراحی مشاهده میشود . ممکن است پاپیلیت ادما توز (Oedematous papillitis) به‌مراه رتودنیت حاد سبب تنگی این ناحیه شود .



شکل ۴ - دیلاتاتور Bakes مدیفیه



شکل ۳ - کلانژیوگرام در موقع عمل : وضع تشریحی انتهای تحتانی مجرای کلدوک و اتصال دو قسمت گشاد و تنگ آنرا که بطور طبیعی وجود دارد نشان میدهد .

ممکن است صدمه‌های وارد باین قسمت از مجرا که در اثر دیلاتاسیون‌های ناشیانه انجام می‌شود سبب تنگی شود . بنابراین دیلاتاسیون باید خیلی به آرامی و ملایمت انجام شود .

Mulholland و Doubilet در ۱۹۵۶ ، اظهار داشتند که فیروز موقعی به‌وجود می‌آید که یک راکسیون التهابی به‌مراه سنگ در آمپول واتر وجود داشته باشد .

با اینکه ممکن است قسمت انتهایی کلدوک در اثر دیلاتاسیون باسند و بوژی صدمه به‌بیند . و در سایر مواقع عامل اسپاسم در کار است .

بنا بعقیده Cattell و Colcock و Pollack (۱۹۶۲) همواره يك انسداد فیبروزی در کار است .
 Del Valle معتقد است که اسپاسم اسفنکتر اودی در اثر فیبروز و حالات التهابی تشدید میشود .
 در بعضی مواقع بعلت فیبروز شدیدی که در ناحیه اسفنکتر وجود دارد تشخیص افتراقی از سرطان مشکل است . از این جهت در این مواقع لازم است جهت بیوپسی تکه ای برداشته شود .
 این بیماری در زنان بیشتر از مردان است به نسبت ۱ به ۳ .
 در هر سنی ممکن است مشاهده شود ولی شیوع آن بین ۵۰-۷۰ سالگی است .

تشخیص :

علائم و نشانه‌ها :

درد - درد که معمولاً شدید است در ۸۵٪ موارد وجود دارد ، ممکن است ممتد یا بطور متناوب باشد و به هیپوکندر راست یا بناحیه اپیگاستر تیر کشد و معمولاً بطرف پشت و ناحیه کتف ادامه می‌یابد و غالباً بناحیه زاویه کتف یا به نوك شانه طرف چپ منتشر می‌شود .

در ۱۵ درصد موارد علامتی وجود ندارد ولی در این گروه نیز بعضی از بیماران از درد خفیف و ناراحت کننده در زیر لبه دنده‌ای راست شاکی هستند .
 چنانچه در موقع عمل جراحی راههای صفراوی (مثلاً برای سنگ مجرای هپاتیک و کلدوک) متوجه انسداد اسفنکتر اودی نشوند ، بعد از عمل علائم اولیه باشدت بیشتر و با سرعت برگشت میکند .
 ۵۰ درصد بیماران یرقانی هستند یا سابقه یرقان داشته‌اند .

در ۱۰ درصد موارد از لحاظ آزمایشگاهی علائم یرقان را دارند (Subclinical Jaundice) ، یعنی بیلیروبین سرم بالاتر از حد عادی است . ولی ملتحمه چشم ها بطور واضح زرد نیست در این گروه يك سابقه دیده میشود که نشان دهنده یرقان است از قبیل وجود ادرار قهوه‌ای سیاه رنگ یا مدفوع بیرنگ .

علائم دیگر عبارتند از حملات دپرسیون یا ملانکولی ، احساس ناراحتی عمومی (Malaise) ، تهوع ، ناراحتی ناحیه اپی گاستر بعد از خوردن غذاهای چرب ، استفراغ و خارش .

طول مدت : در يك سری (۲۹ بیمار) طول مدت علائم از چند روز ، چند هفته و تا بیش از ۳۰ سال بوده است .

آمار نشان میدهد که در ۸۰ درصد بیماران سابقه برداشتن کیسه صفرا یا تفتیش مجاری صفراوی وجود داشته است و اعمال قبلی در بهبودی بیماران بی اثر بوده است .

قابل تعجب و توجه است که در ۵۰ درصد موارد بیماران يك (یا بیشتر) تفتیش قبلی راههای صفراوی وجود داشته است .

به بسیاری از بیماران برچسب بیماری روانی زده میشود .

در اینجا لازم بتذکر است که علل درد دائم یا متناوب بعد از کلسیستکتومی ممکن است مربوط بحالات روانی باشد که اغلب ، هم تشریح وهم درمان آن مشکل است . ، اما در بیشتر موارد مربوط است به :

– باقی ماندن سنگ در کلدوک .

– انسداد اسفنکتر اوودی .

– باقی ماندن مجرای سیستیک (Cystic duct remnant) .

– نوروفیبرم اطراف مجاری (Periductal neurofibromas) .

– پانکراتیت عود کننده .

– سرطان ناحیه آمپول یا سر پانکراس .

– در موارد خیلی کم ، مربوط است به فتق هیاتال ، ضایعات معده ، دژودنوم

خلف صفاقی ، کولون و پانکراس .

امتحانات خونی :

– آزمایش کامل خون لازم است .

– آنمی یا لکوسیتوز ممکن است وجود داشته باشد .

– در ۵۰ درصد موارد بیلیروبین سرم افزایش یافته است .

– در ۳۰ درصد موارد ترانس آمیناز افزایش یافته است .

– فسفاتاز الکالن در ۶۰ درصد موارد افزایش یافته است .

امتحانات رادیولوژی :

سه نوع تحقیق رادیولوژی قبل از عمل وجود دارد :

۱- کلانژیوگرافی داخل وریدی .

۲- کلانژیوگرافی داخل کبدی از راه پوست Percutaneous intrahepatic cholangiography .

۳- امتحان معده و دئودنوم با باریوم یا گاستروگرافین .
همچنین کلانژیوگرافی در موقع عمل به تشخیص کمک مینماید .

کلانژیوگرافی داخل وریدی :

در تمام مواردی که مشکوک به انسداد اسفنکتر هستیم بایستی این امتحان انجام شود ، مگر اینکه بیمار به وضوح یرقان داشته باشد .

در موقعیکه اعمال کبدی ضعیف است و یا بیلروبین سرم بیشتر از ۳ میلی گرم در ۱۰۰ سانتیمتر مکعب افزایش دارد مجاری صفاوی در کلانژیوگرافی مشهود نخواهد بود .

برای تشخیص بایستی قطر مجاری خارجی کبدی را در کلیشه‌های رادیوگرافی (کلانژیوگرافی) اندازه گرفت . قطر بین ۹-۱۴ میلی‌متر را نمیتوان قضاوت قطعی کرد که آیا گشاد است یا نیست . اما قطر بزرگتر از ۱۴ میلی‌متر نشان میدهد که حتماً گشادی مجرای کلدوک در کار است .

دانسیتة مادهٔ رنگی برای تشخیص سودمندهاست . وقتی دانسیته مادهٔ رنگی در مجرا در ۱۲۰ دقیقه کمتر از ۶۰ دقیقه نباشد می‌توان تشخیص انسداد اسفنکتر اودی داد . (Wise and O'Brien 1956) .

(استثنا در این مورد ، در موقعی است که Functioning Gall Bladder وجود دارد که در این مورد يك دانسیته طولانی موجود است) .

کلانژیوگرافی داخل کبدی از راه پوست :

این امتحان در بسیاری از موارد اطلاعات ذیقیمتی از وضع مجاری صفاوی بدست میدهد این امتحان در موارد زیر قابل استفاده است :

۱- در مورد انسداد مجاری صفاوی خارج کبدی بخصوص تنگی‌های بعد از اعمال جراحی .

۲- سرطان مجاری صفاوی .

۳- انسداد اسفنکتر اودی .

کلانژیوگرافی داخل کبدی از راه پوست در موقعی که یرقان انسدادی

وجود دارد، قبل از عمل جراحی اطلاعاتی از محل و موضع تنگی و انسداد بدست میدهد که جراح در موقع عمل سریع تر و بهتر میتواند به محل ضایعه دسترسی پیدا کند.

امتحان رادیوگرافی مری، معده، اثنی عشر ممکن است اطلاعاتی از لحاظ تشخیص بدست دهد.

درمان:

اعمال جراحی: - برای این قبیل اعمال جراحی بهترین برش آنطور که رادنی اسمیت Rodney Smith انجام میدهد پارامیدیان راست بالا و پائین ناف است که انتهای فوقانی برش بطور مایل بخط وسط می رسد.

در ۱۰۰ مورد که در Lahey Clinic بعلت انسداد کامل یا نسبی اسفنکتر اویدی تحت عمل جراحی قرار گرفته اند (از اکتبر ۱۹۵۲ تا ژانویه ۱۹۵۶) آمار زیر بدست آمده است:

در ۱۸ مورد بیماران سابقه کلسیستکتومی داشته اند.

در ۴۰ مورد قبلاً در باره آنها تفتیش مجاری کلدوک و هپاتیک انجام شده بوده است.

در ۲۱ مورد سابقه دو بار عمل جراحی وجود داشته است.

در ۱ مورد سابقه چهار عمل جراحی وجود داشته است.

در ۷۰ درصد موارد مجرای کلدوک و هپاتیک بطور وضوح گشاد بوده است.

و در بقیه موارد اصلاً گشاد نبوده یا مختصر گشاد بوده است.

سنگ و شن صفرای تقریباً در نصف از بیماران مشاهده شده است. در ۳۰

درصد موارد مشاهده شده است که مجرای سیستیک در عمل کلسیستکتومی قبلی کاملاً برداشته نشده و قسمتی از آن باقی مانده بوده است. (Cystic duct remnant).

در ۱۰-۲۰ درصد موارد همراه با پانکراتیت بوده است. و همچنین ضایعات

دیگر از قبیل فتق هیاتال، زخم دوازدهه و دیورتیکول کولون نیز وجود داشته است.

پس از باز کردن شکم و رفع چسبندگی ها که بعلت اعمال قبلی در شکم ایجاد

شده است مجرای کلدوک و دومین قسمت دئودنوم را نمایان و تاحدی آزاد میکنیم.

رادنی اسمیت (Rodney Smith) برای دسترسی به مجاری صفرای، در مواقعی

که بیمار اعمال متعدد قبلی داشته است و در ناحیه عمل چسبندگی های زیاد موجود

است صلاح می‌داند که زاویه کبیدی کولون نیز آزاد شده تا بخوبی به مجاری صفراوی دسترسی پیدا شود .

بعضی از جراحان پس از نمایان شدن کلدوک مبادرت به کلانژیوگرافی مینمایند ولی عقیده رادنی اسمیت بر این است که همیشه این کار لازم نیست و حتی بعضی اوقات ممکن است بعلت عدم توانائی در تفسیر کلیشه‌های رادیوگرافی ، یا بعلت عدم دقت در موقع کلانژیوگرافی و یا بدی تکنیک جراح گمراه شود ولی باید در نظر داشت این روش در بسیاری از موارد راهنمای بسیار خوبی برای جراح می‌تواند باشد .

پس از نمایان کردن کلدوک دو عدد بخیه در طرفین کانال کلدوک بفاصله ۳ میلی - متر از هم با کاتکوت کرومه جهت بالانگهداشتن کانال زده میشود و توسط کمک کشیده شده ، جراح يك شكاف طولی کوچک بین بخیه‌ها ایجاد می‌کند . پس از اسپیراسیون مواد خروجی مجرا با دیلاتاتور و یا باوسائل دیگر تفتیش میشود .

تشخیص تنگی اسفنکتر اودی یا پاپی و اتر وقتی داده می‌شود که دیلاتاتور ۳ میلیمتری بر راحتی از اسفنکتر رد نشده و وارد دوازده نشود .

یکی از اشکالات همیشه این است که در بعضی موارد بخوبی معلوم نیست که آیا دیلاتاتور وارد دوازده شده است یا نه ؟ و حتی بعضی مواقع ممکن است بدون اینکه دیلاتاتور وارد در دئودنوم شود جراح اشتبهاً حس نماید که وارد دئودنوم میشود در این قبیل موارد علاوه بر کمک از تجربیات قبلی میبایست دومین قسمت دئودنوم را باز کرد (مقابل ناحیه‌ای که انتهای دیلاتاتور حس میشود) و پس از دیدن پاپی دو عدد پنس مخصوص (Babcock) در طرفین پاپی قرار داده و جدار خلفی دئودنوم بسمت جلو کشیده شود و دیلاتاتور را از بالا بسمت پائین راند که وارد دئودنوم شود .

در پاره‌ای موارد مشاهده میشود که سنگی در ناحیه آمپول گیر کرده است و یا تنگی مخاطی در کار است . در این قبیل مواقع پاپیلوتومی (Papillotomy) بایستی انجام داده شود . شکاف طولی بر روی پاپی داده و سپس اسفنکترتومی باید انجام شود ، با وجود اینکه ممکن است در بعضی مواقع آمپول و اتر طبیعی باشد .

در مواقعی که اسفنکتر حالت سفتی و تصلب زیاده از حد را داراست بایستی تکه‌ای از آنرا برداشته جهت انجام بیوپسی فرستاد .

اسفنکتر وتومی ' Sphincterotomy

روشهایی که وجود دارد عبارتند از :

۱- اسفنکتر وتومی از راه کانال کلدوک - Transcholedochal sphincterotomy

۲- اسفنکتر وتومی از راه باز کردن دئودنوم Duodenotomy

۳- الف : - اسفنکتر وتومی با تکنیک رادنی اسمیت (Rodney Smith)

ب : - اسفنکتر وتومی از راه دئودنوم با سند T و کلدو کوستومی -

Choledochostomy

موارد لازم جهت اسفنکتر وتومی :

- ۱- در مورد فیروز وانسداد اسفنکتر اودی یا پاپی و اتر .
 - ۲- در مورد سنگ گیر کرده در پاپی و اتر .
 - ۳- در مواردیکه شك سرطان پاپی یا آمپول در کار است . (جهت بیوپسی و امتحان فوری) .
 - ۴- وقتی که سنگی در ناحیه آمپول بسختی گیر کرده و خروج آن با دست کاری و یا اسباب از راه کلدوک امکان نداشته باشد .
 - ۵- وقتی که سنگهای متعدد در مجاری اصلی صفراوی یافت شود .
 - ۶- وقتی که عمل دوم لازم میشود برای خروج سنگهایی که در اعمال قبلی از نظر دور مانده است و یا دوباره در مجرا درست شده است .
 - ۷- در مواردیکه کلانژیوگرافی قبل از عمل و یا کلانژیوگرافی داخل کبدي از راه پوست نشان داده است که قطر مجرای صفراوی از ۱۴ میلیمتر بیشتر است .
 - ۸- در مورد پانکراتیت عود کننده در بیماری که دارای سند T و کلدو کوستومی بیا بدون درناژ مجرای ویرسونگ میباشد .
 - ۹- در بسیاری موارد در پانکراتیت عود کننده که قسمت اعظم جسم و دم پانکراس گرفتار است و ظاهراً بیماری مجاری صفراوی در کار نیست میتوان دیستال پانکراتکتومی با تکنیک رادنی اسمیت انجام داد . که تا کنون دارای نتایج عالی بوده است .
- این عمل عبارت است از برداشتن قسمت غیر طبیعی جسم و دم پانکراس که معمولاً باطحال و عروق طحالی و پیوند مجرای پانکراس بمعده (بالوله پلی تن) انجام میشود لوله پلی تن را خارج از شکم وارد ظرفی مینمائیم که عصاره لوزالمعده از این راه

به خارج راه یابد و بعداً میتوان از این راه مبادرت به رادیوگرافی مجرای پانکراس کرد. اسفنکتر و تومی از راه کلدوک با بکار بردن اسفنکتر توم :

این تکنیک که توسط Dubilet و Mulholland انجام شده است بعلمت اشکالاتی که در موقع عمل وجود دارد رواج عمومی پیدا نکرده است .

اسفنکتر و تومی از راه دئودنوم :

در این تکنیک دیواره قدامی دومین قسمت دوازده باز میشود و پس از یافتن پایی و گرفتن آن با پنس و بالا کشیدن آن دیلاتاسیون بامیله نازک (probe) و Bakes dilator انجام میشود و سپس میله هدایت کننده (Grooved director) وارد شده و در ساعت ۱۰ تا ۱۱ ، اسفنکتر بایک چاقو بریده میشود و بعد از این راه میتوان تفتیش مجاری صفر اوی را انجام داد .

اسفنکتر تومی از راه دئودنوم و از راه کلدوک تومی و استعمال سند T :

در این عمل Maingot روشی دارد که خلاصه آن بدین شرح است : ابتدا کانال کلدوک باز میشود سپس دیلاتاتور Bakes (۳ میلیمتری) وارد آن شده بطرف دئودنوم آورده میشود و سپس دئودنوم باز شده پس از یافتن پایی و گشاد کردن آن پنس Desjardins از راه کلدوک وارد دئودنوم میشود و پس از آن با قیچی ظریف اسفنکتر تومی انجام می شود .

اسفنکتر تومی بامند رادنی اسمیت (Rodney Smith)

بطور خلاصه این متد عبارت است از باز کردن کلدوک و عبور دیلاتاتور مدیفیه Modified Bakes' dilator (شکل ۴) بطرف دئودنوم است . و به ترتیب اعمال زیر انجام می شود :

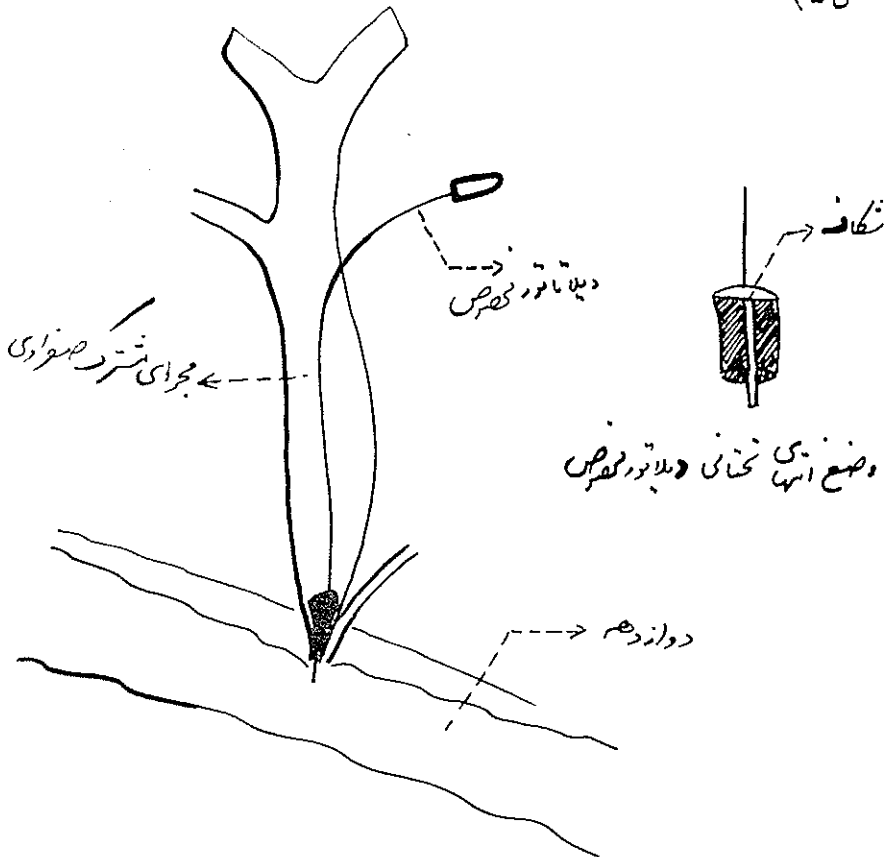
۱- استعمال دو عدد بخیه سوسپانسیون بر روی دیواره قدامی کلدوک و باز کردن کلدوک در بین این دو بخیه .

۲- سپس دیلاتاتور ۳ میلی متری (Bakes' dilator) وارد کلدوک شده و بطرف اسفنکتر اودی رانده می شود که وارد دئودنوم شود . در صورتیکه دیلاتاتور نتواند از اسفنکتر رد شده و وارد دئودنوم شود دلیل بر تنگی و انسداد اسفنکتر است . در این مورد صلاح نیست که با فشار دیلاتاتور را وارد کرد و یا با دیلاتاتورهای بزرگتر عمل گشاد کردن را انجام داد .

در این مورد بایستی اسفنکتر تومی انجام داد (آیا برای درمان بیماری میتوان

به اعمال جراحی دیگر مثل پیوند کلدوک به دئودنوم متوسل شد یا خیر؟ البته صلاح نیست و بعداً بحث می‌شود).

۳- دیلاتاتور را از کلدوک خارج کرده و سپس دیلاتاتور مدیفیه از راه کلدوک وارد شده بطرف اسفنکترودئودنوم رانده می‌شود. این دیلاتاتور دارای انتهای خیلی باریکی است که خود را از قسمت تنگی رد کرده و در دوازدهه خود را نمایان می‌سازد. (شکل ۵)



شکل ۵ - طرز وارد کردن دیلاتاتور مخصوص از راه مجرای مشترک صفراوی بطرف اسفنکترودئودنوم - وجود شکاف در انتهای تخیلی دیلاتاتور در شکل دیگر نمایانده شده است


۴- سپس شکافی در دیواره قدامی دومین قسمت دوازدهه درست در مقابل برجستگی که این دیلاتاتور ایجاد کرده است داده می‌شود.

۵- بعداً با چهار پنس مخصوص (آلیس یا Babcock) پاپی را گرفته و بطرف بالا کشیده می‌شود. و در این موقع انتهای دیلاتاتور در داخل دوازدهه

مشاهده می‌شود .

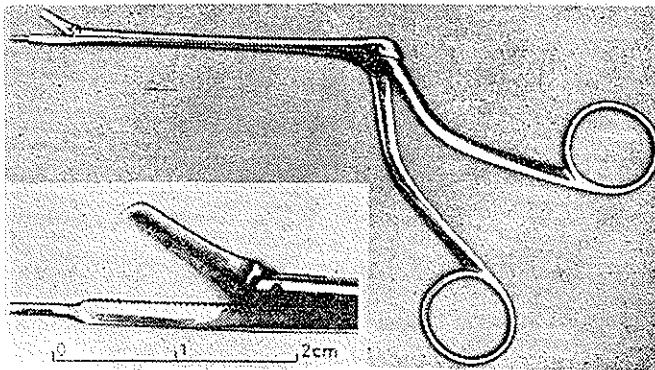
۶- سپس دیلاتاتور را بطرف دئودنوم میرانیم بطوریکه شکاف باریکی که در داخل آن تعبیه شده است خود را نمایان سازد .

۷- آنگاه تیغه چاقو وارد این شکاف شده و در ساعت یک ، لبه اسفنکتر بریده می‌شود (شکل ۶) در بعضی مواقع اسکروز و فیروز زیادی در کار است که پس از



شکل ۶ - طرز وارد کردن تیغه چاقو در شکاف دیلاتاتور .

شکاف اسفنکتر قیچی اسفنکتر تومی (شکل ۷) نیز وارد اسفنکتر شده و مجدداً در ساعت یک ، اسفنکتر تومی کاملتری انجام می‌شود .



شکل ۷ - قیچی مخصوص اسفنکتر تومی .

قیچی اسفنکتر تومی را می‌توان نیز در موقعی که فقط فیروز اسفنکتر وجود دارد (سبب پانکراتیت عود کننده) و ضایعاتی در راههای صفراوی وجود ندارد ، بدون باز کردن کلدوئک بکار برد . بعضی را عقیده بر این است که مجرای پانکراس نیز دارای اسفنکتر تومی مخصوص به خود می‌باشد و بایستی پس از یافتن مجرای پانکراس اسفنکتر تومی برای آن نیز انجام شود .

بهر جهت در مواردیکه پانکراتیت عود کننده وجود دارد (بعلت انسداد مجرای

پانکراس و رگود شیره پانکراس داخل آن) بایستی مجرا را یافت و باقیچی که شرحش رفت اسفنکتر تومی انجام داد. البته ابتدا بایستی بامیله نازک شبیه دیلاتاتور مجرای لاکریمال آنرا گشاد کرد و سپس قیچی را بکار برد.

در وقتیکه جسم و دم پانکراس ضایعه‌ای دارد همانطوریکه گفته شد بایستی پانکراتکتومی دیستال یا انتهائی انجام داد.

عقیدهٔ رادنی اسمیت بر این است که در ایجاد پانکراتیت برگشت (Reflux) صفرا یا محتویات روده بداخل مجرای پانکراس بی‌دخالت است (بطوریکه در موارد عادی که کلانژیوگرافی انجام میشود و اثری از پانکراتیت نیست این برگشت صفرا داخل مجرای پانکراس بطور طبیعی ممکن است مشاهده شود).

عاملی که در ایجاد پانکراتیت مؤثر است انسداد انتهای مجرای پانکراس و عدم خروج عصارة آن بداخل دوازده میباشد که ممکن است در اثر سنگهای مجرای پانکراتیک و یا فیروز اسفنکتر اودی باشد.

برای گشاد کردن مجرای پانکراس نکته عملی که باید در نظر گرفت این است که نبایستی هیچگاه دیلاتاتور کلفت بکار برد. و همچنین نبایستی با فشار این کار را انجام داد چون باعث نکروز پانکراس می‌شود. (این موضوع بطور تجربی در حیوانات دیده شده است).

همچنین در هنگام رادیوگرافی از مجرای پانکراس در صورتیکه مادهٔ حاجب با فشار تزریق شود سبب بالارفتن فشار بطور ناگهانی در مجرا شده و باعث پانکراتیک میشود و از این عمل باید خودداری کرد.

موضوع دیگر اینکه چنانچه در مورد انسداد و تنگی اسفنکتر اودی متوسل به پیوند کلدوک به دوازده شویم سبب کلانژیئیت بعدی خواهیم شد و بر خلاف تصویری که قبلاً میشده است این نه بعلت برگشت محتویات روده بداخل کلدوک است بلکه بعلت تنگی است که بمرور زمان در محل پیوند به وجود میآید، و باعث میشود که محتویات روده در کلدوک باقی بماند و بداخل دئودنوم برنگردد. در مواقعی که دهانه اتصال گشاد است این اتفاق نمی‌افتد (مثلاً در اوایل عمل جراحی تامدتی که دهانه گشاد است). همچنین علت دیگر بواسطه به وجود آمدن بن بستی است بین ناحیه آناستومز کلدوک به دئودنوم و باقی مانده کلدوک که انتهای آن بسته است و این قسمت بن‌بست، محتویات روده را در خود نگه میدارد و سبب کلانژیئیت میشود.

همچنین اگر فقط قناعت به آناستومز کلدوک به روده نمائیم (در مورد تنگی و

انسداد اسفنکتر اویدی (علت پانکراتیت را از بین نبرده ایم زیرا مجرای پانکراس بسته و راهی برای خروج محتویات آن نیست و در این مورد لازم است درناژی جهت مجرای پانکراس به وجود آوریم (درناژ داخل معده) .

راجع به ستور زدن به لبه های اسفنکتر قطع شده : رادنی اسمیت این کار را ضروری نمیداند .

پس از اسفنکتر تومی دئودنوم در یک طبقه با کاتکوت کرومه دوخته میشود و سپس یک سند T (Maingot T. tube) بداخل کلدوک قرار داده میشود بدون اینکه سند از اسفنکتر رد شده و وارد دوازدهه شود .

یکی از علل پانکراتیت های بعد از اعمال جراحی مجاری صفراوی رد کردن سند بداخل دئودنوم است که سبب انسداد مجرای پانکراتیک و بالتیجه سبب پانکراتیت میشود .

References :

- 1- T. T. White. Pancreatitis. 1966 Edward Arnold (publisher) Ltd., London.
- 2- R. Smith and G. Efron : Clinical Surgery, 1966. (London. Butterworths.)
- 3- Rodney Maingot. Surgery of Gall Bladder and Bile Duct. 1964. by Rodney Smith & Sheila Sherlock. London Butterworths.