

گزارش دو مورد بیماری نیمین پیک *

دکتر صادق مختار زاده (***)

دکتر امیر عرفانی (***)

دکتر ناصر کمالیان (***)

نیمین پیک یکی از بیماریهای ارثی است که در اثر اختلال متابولیسم چربی ایجاد میشود از بدو تأسیس بیمارستان بهرامی که قریب ده سال میگذرد فقط دو مورد آن مشاهده شده است میزان ابتلاء آن در بین بیماران بستری در بیمارستان $\frac{2}{8000}$ میباشد ، از نظر بالینی تظاهرات این بیماری عبارت است از هپاتواسپلنومگالی و بزرگ شدن غدد لنفاوی سطحی توأم با عقب افتادگی پیشرونده روانی جسمی و حرکتی . معمولاً قرم زود رس این بیماری در ماههای اول عمر موجب مرگ بیمار میشود .

شرح حال بیمار اول

بیمار کودکی است سه ماهه بنام م . ت که بعلت بزرگی شکم و زردی تمام سطح بدن به بخش کودکان بیمارستان مراجعه میکند .

رنگ پوست بدن تا یکماه اول عمر قرمز بوده و بعد بتدریج تبدیل به زرد میشود ؛ این زردی روز بروز زیادتر میشود . مدفوع و ادرار پررنگ تر از عادی بوده است ولی از سه روز پیش از مراجعه رنگ مدفوع سفید شده است . علاوه بر این بیمار از یکماهگی دچار آسیب‌های پوستی از نوع پیودرمیت بوده که با درمان با آنتی‌بیوتیک موضعی وعمومی برطرف شده است . بزرگی شکم از دو ماهگی شروع شده و بتدریج افزایش یافته است . کودک از چند روز پیش از مراجعه سرفه میکند . زایمان بیمار بهنگام ترم و با پرزانتاسیون سفالیک انجام گرفته است . مادر در دوران حاملگی دچار ناراحتی بثوری شده است .

سابقه فامیلی :

پدر طفل پسر خاله مادرش میباشد . دو بچه دیگر این خانواده کاملاً طبیعی هستند .

آزمایشهای بالینی :

کودکی ضعیف ، لاغر و دارای شکم بزرگ است . استفراغ نمیکند ولی دچار اسهال

۵ - گزارش از بخش کودکان بیمارستان بهرامی - با همکاری بخش آسیب‌شناسی دانشکده پزشکی .

۵۵ - استاد و رئیس‌کره بیماریهای کودکان .

۵۵۵ - استادیار بخش کودکان بیمارستان بهرامی

۵۵۵۵ - استادیار بخش آسیب‌شناسی دانشکده پزشکی .

استفراغ شدت پیدا کرده و گاهی هم سرفه میکرده است. درمانها ئیکه توسط اطباء مختلف در خارج انجام گرفته بود کوچکترین اثری نداشته است.

سابقه شخصی و فامیلی - زایمان طبیعی و سرترم انجام گرفته، کودک در موقع تولد کاملاً طبیعی بوده است. پدر و مادرش با هم فامیل نیستند سه فرزند دیگر این خانواده کاملاً سالم هستند.

آزمایشهای بالینی:

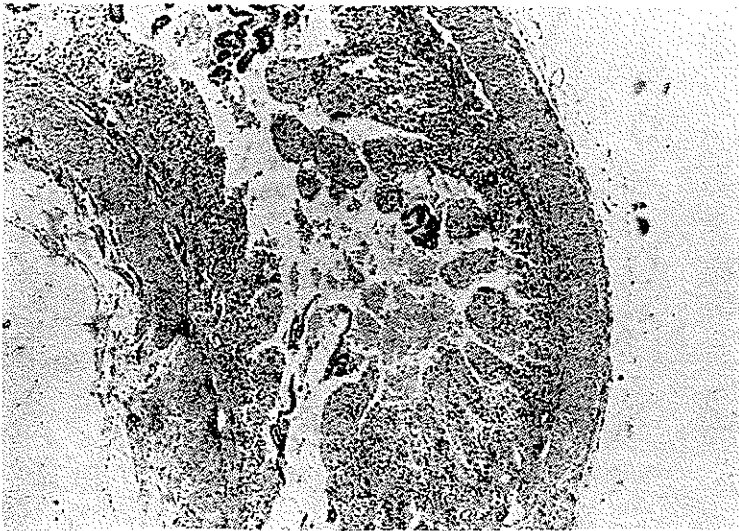
کودک بی اندازه لاغر، دارای شکمی بزرگ و پوست بدن زرد. وزن ۳/۵ کیلوگرم است. کبد و طحال بزرگ و سفت بوده است طحال تا ناحیه حفره ایلیاک پائین آمده بود جدار شکم کمی متورم بود کودک مرتباً گریه و بی قراری میکرده رنگ پوست و مخاطها - تیره تر از عادی بوده است در ناحیه سرین هیپرپیگمانتاسیون و دسکواماسیان شدیدی دیده میشد قفسه صدری طبیعی، در سمع نکته پاتولوژیکی بگوش نمیرسید اندامهای تحتانی طبیعی و مختصری دچار ادم بود چند روز بعد کودک دچار سیانوز و دیسپنه شدید میشود که با تنفس مصنوعی و اکسیژن برطرف میشود دو روز دیگر زخمهای شدیدی در روی بدن ظاهر میشود و همچنین دچار خونریزی شدیدی از گوش راست میشود و همچنین استوماتیت ظاهر میشود وضع طفل بتدریج رو بخامت میرود، تنگ نفس شدید تر شده و همچنین نفخ شکم بیشتر میشود و بطرف دزیدراتاسیون شدید میرود اسهال و استفراغ ادامه دارد. با وجود تمام درمانها کودک پس از چند روز در تابلوی اوبستوتنوس فوت میکند.

امتحانات پاراکلینیکی - الکتروفورز هموگلوبین A₂ کمی بیش از حد طبیعی است رادیو-گرافی ریتین طبیعی است مایع نخاع طبیعی است امتحان کوئیک ۲۰ ثانیه (شاهد ۱۳ ثانیه) بود عیار پروتئین ۳۸٪. است هموگلوبین ۶ گرم در صد گلبول سفید ۵۰۰۰ سگمانته ۳۱ لنفوسیت ۵۳ منوسیت ۳ رتیکولوسیت ۱٪. آنیزوسیتوز پوئی کیلوسیتوز پلی کسرماتوفیلی هماتوکریت ۲۲٪. پلاکت کم سدیما تناسیون ساعت اول ۶۰، ساعت بعد ۱۱۰ زمان سیلان ۳ر۵ دقیقه زمان انعقاد ۷ دقیقه خون در مدفوع دیده نشده است بیلیروبین مستقیم ۴ میلی گرم بیلیروبین غیر مستقیم ۵ میلی گرم امتحان ادرار طبیعی است: آلبومین ندارد مختصری گلبول سفید و سرخ دیده میشود پروتئین تام ۶۵ گرم در لیتر و اوره خون ۲۶.۰ گرم در لیتر

شرح اتوپسی

جسد دختری است ۲ر۵ ماهه با قد ۵۶ سانتیمتر محیط سر ۳۶ سانتیمتر. پوست و مخاط لب و ملتحمه چشم برنگ زیتونی است و در ناحیه مقابل برجستگی استخوان ران در هر دو طرف دارای اسکار میباشد گوشها و سر و گردن طبیعی است پشت بیمار در وضعیت اپیستوتنوس بوده مفاصل آرنج و زانوی هر دو طرف بیش از ۹۰ درجه در حال فکسیون میباشد شکم برجسته و ناف


تحت فشار است غدد لنفاوی سطحی قابل لمس نمیباشد ضخامت چربی زیر پوست ۱ میلی‌متر و در شکم ۲ میلی‌متر است. تغییرات مربوط به دستگاه گوارش طحال و غدد فوق کلیوی و تیموس و عقده های لنفاوی شکم بوده و سایر دستگاهها بظاهر طبیعی است.



شکل ۱

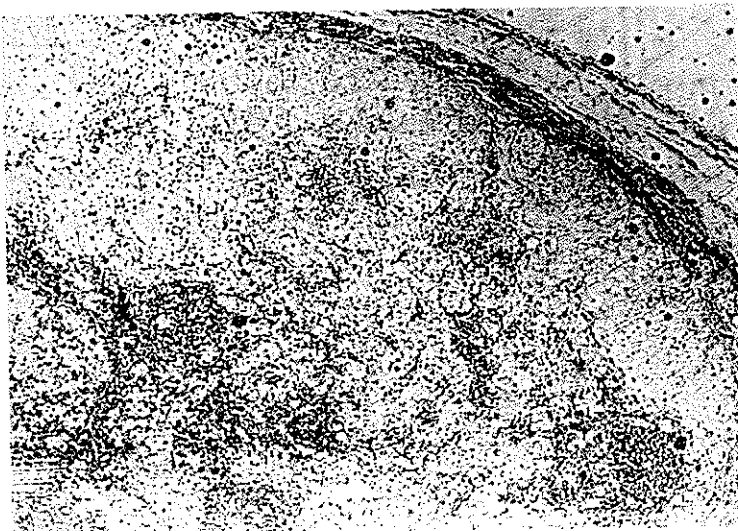
دستگاه گوارش - حفره صفاق از مایع زرد سرمی کمی مایل بقرمز پر شده است در سطح مخاطی قسمت تحتانی مری دوزخم سطحی کوچک دیده میشود در نوك چین خوردگیهای مخاط معده اروزویونهای کوچکی به اندازه سر سنجاق دیده میشود جدار لوله پر خون بوده و در دو ناحیه لکه قرمز تیره نظیر خونریزی در زیر سرورز روده وجود دارد از نظر میکروسکوپی روده دارای ویلوزیته کوتاه و پهن بوده که بافت همبندی کوریون آنها از سلولهای هیستوسیت درشت با پروتوپلاسم کف آلود روشن و ائوزینوفیل کم رنگ جاننشین شده است (شکل یک) کبد بزرگ بوزن ۳۸۰ گرم دارای سطح صاف و رنگ زرد مایل به سبز قوام نرم سطح برش صاف میباشد کیسه صفرا و مجاری صفراوی داخل و خارج کبد طبیعی هستند در امتحان میکروسکوپی کبد بافت همبند فضاهای پرت در بعضی نواحی فیبروزه و کم و بیش در بین اطراف لبلوها پیشرفت کرده است سلولهای کبدی اکثر درشت پروتوپلاسم آنها محتوی واکوئولهای کوچک و بزرگ و روشن و دانه های زرد قهوه‌ای میباشد جا بجا سینوسهای کلابه در بین رشته های کبدی قابل تشخیص است که سلولهای آندوتلیال آنها در بعضی نواحی برجسته و واکوئوله میباشد در این نواحی بارنگ آمیزی همتو کسلین و ائوزین تشخیص سلولهای آندوتلیال از سلولهای کبدی و واکوئوله مشکل است و بارنگ آمیزی رتیکولین از یکدیگر تمیز داده میشود (شکل ۲) غدد لنفاوی مزاتر بزرگ از هم مجزاسفت و برنگ خاکستری مایل بصورتی میباشد در امتحان

میکروسکپی مشاهده میشود که کوردونها و سینوسهای لنفاوی بوسیله سلولهای هیستوسیت درشت کفآلود جانشین گشته است بطوریکه از بافت لنفاوی جا بجا چند فلیکول بصورت جزایر



شکل ۲

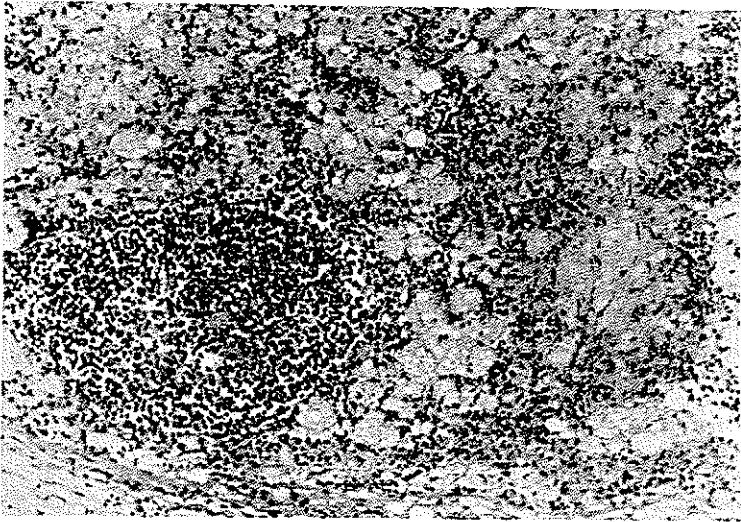
پراکنده و دور از هم باقی مانده است . (شکل های ۳ و ۴)
طحال بزرگ بوزن ۱۶۰ گرم سطح آن صاف بوده و در بعضی نواحی که دارای لکه های



شکل ۳

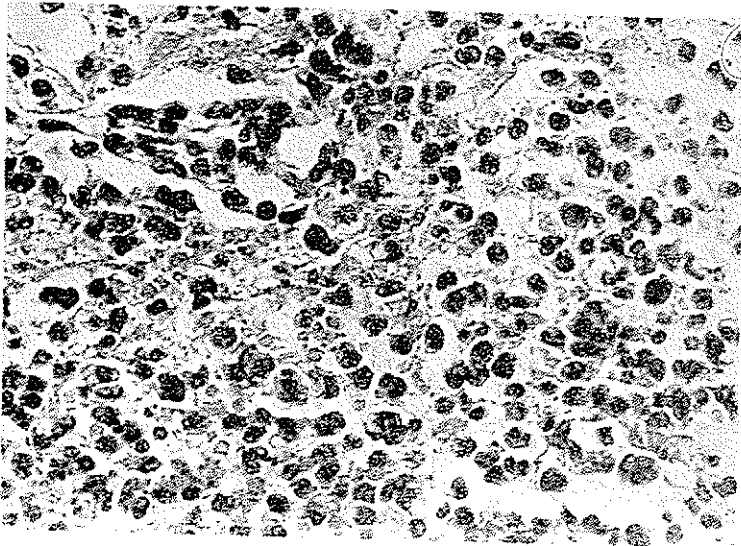
سفید مایل بزرگ میباشد سطح برش صاف به رنگ قرمز روشن است شیره طحال کمتر از عادی

وپولپ سفید بخوبی مشخص است (شکل ۵) یک همتوم کوچک روی سطح خارجی طحال مقابل سوراخ محل پونکسیون دیده میشود غدد فوق کلیوی هر دو بزرگ به رنگ خاکستری مایل به



شکل ۴

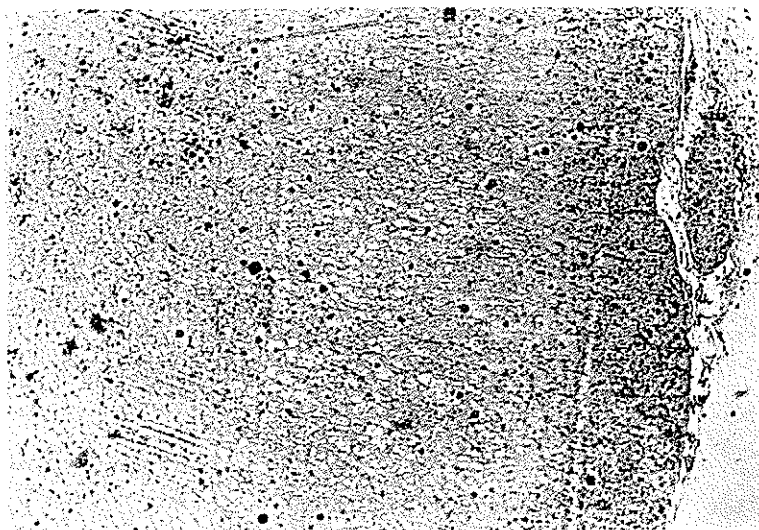زرد دارای ندولهای فرعی میباشد در امتحان میکروسکوپی در هر غده سه ناحیه دیده میشود یکی قسمت مرکزی که بصورت باریکه‌ای از سلولهای کروموفین در وسط غده نمایان است دیگری



شکل ۵

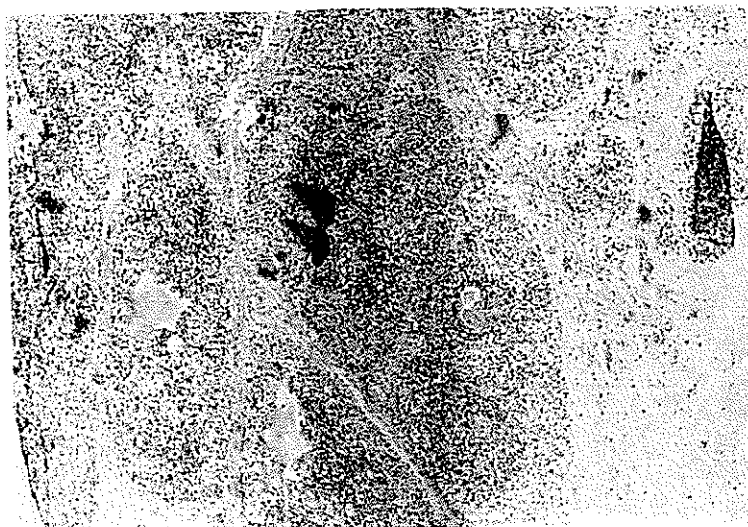
قسمت قشری غده که شامل دو منطقه گلومرولر و فاسیکولر و بصورت نوار نازکی در محیط غدد

فشرده می باشد سلولهای منطقه فاسیکولر اغلب درشت و دارای پروتوپلاسم روشن و گرانولر می باشند در بعضی نواحی تا کپسول فقط سلولهای واکوئول دار مربوط به ناحیه فاسیکولر دیده



شکل ۶

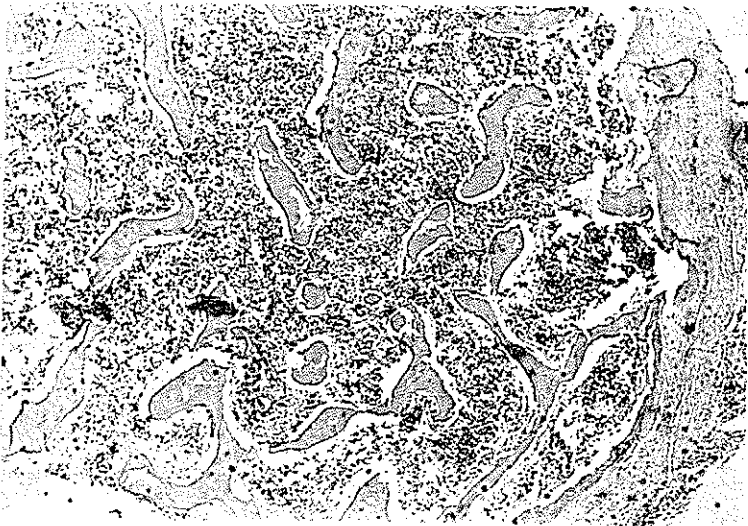میشود . ناحیه سوم که معرف منطقه قشر جنینی غده است (منطقه X) و بین دو قسمت قشری و مرکزی قرار گرفته ضخامت آن ۳ تا ۴ برابر ضخامت قسمت قشری می باشد . بافت این ناحیه



شکل ۷

بصورت واکوئولهای درشت روشن درآمده که در کنار آنها هسته گرد کشیده و فشرده دیده

میشود مثل اینست که عناصر بافتی حل شده و داربست رتیکولر در حال ازهم گسیختن میباشد نواحی کالسینه بصورت قطعات آبی رنگ کوچک و بزرگی بطور پراکنده در این ناحیه دیده میشود بعلاوه نواحی سلولی نامنظمی در این قسمت دیده میشود که سلولهای آن درشت و پرتو - پلاسم آنها محتوی واکوئولهای ظریف و خطوط روشن دسته دسته ای نظیر اجسام لیپوئیدی میباشد سینوسهای این ناحیه کلابه و سلولهای آندوتلیال آنها قابل تشخیص مسطح و دارای هسته کشیده میباشد نواحی نکروز کوچک همراه ارتشاح سلولهای يك هسته ای و پلی نوکلر جا بجا در این ناحیه وجود دارند ندولهای فرعی با تغییرات مذکور در فوق دیده میشود که مجاور و چسبیده به غده اصلی میباشد تیموس محتوی کانوئهای پراکنده ای از سلولهای هیستوسیت درشت با پرتو پلاسم کف آلود میباشد (شکل ۷)



شکل ۸

مخ بوزن ۴۱۰ گرم دونیمکره قرینه شکنجهام سطح وسیورها منظم هستند در ناحیه گیجگاهی پشت سری طرف راست پرده های نرم مخ آغشته بخون بوده در سطح این ناحیه دانه های کوچک سفیدرنگ دیده میشود بامیکروسکپ مشخص گردید در این ناحیه در ضخامت پرده های نرم خونریزی تازه همراه خیز و نکروز همبندی و پرولیفراسیون سلولی وجود دارد . در برشی که از استخوان جناغ تهیه شده است جا بجا سلولهای درشت کف آلود در مغز استخوان دیده میشود .

یافته های تشریحی:

۱ - رتیکولوز سیستمیک احتمالا نيمن پيك (با گرفتاری کبد طحال عقده های لنفاوی

مزانتر سورنال دو طرف مخاط روده تیموس و مغز استخوان)

۳- زردی پوست و نسوج عمقی (یرقان)

۳- هماتوم سطح خارجی طحال (درمقابل محل پونکسیون)

۴- اسیت خون آلود

۵- خونریزی مننژه

۶- اروزبون و زخمهای سطحی در مخاط مری و معده

شرح بیماری نئمن پیک

تا چند سال پیش فکر میکرده اند که این بیماری همیشه توأم با عوارض عصبی بوده و در چند ماه اول عمر موجب مرگ بیمار میشود ولی از مدتی پیش که بتدریج امتحانات پاراکلینیکی پیشرفت کرده است این بیماری را در نزد بالغین و افراد مسن هم پیدا کرده اند برخلاف فرم حاد کودکان این فرمها را شکل مزمن بیماری نامیده اند .

نوع کودکان- شایعترین نوع مرض نئمن پیک بشمار میرود در ماههای اول عمر ظاهر میشود اولین علائم که نظر طبیب را جلب میکند اختلال گوارش یعنی بیاشتهائی ، اسهال و استفراغ میباشد که در تعقیب آن حال عمومی طفل روپوخامت میرود این اختلالات گوارش را ناشی از انفیلتراسیون چربی مخصوص در لحاظ دستگاہ هاضمه میدانند دیگر حجیم بودن شکم است.

کودک روز بروز لاغرتر شده و بسرعت چربی زیر پوست را از دست میدهد تعریق زیاد از بدو تولد در نزد این بیماران در بیشتر ابرواسیونها دیده شده است .

رنگ پوست بدن این مریضها در اثر پیگمانتاسیون پراکنده تیره یا خاکستری و یا قهوه‌ای میباشد . این تیرگی رنگ بیشتر در سطوحی که در مجاورت نور قرار گرفته اند دیده میشود پیگمانتاسیون در مخاطها هم دیده میشود بطوریکه در دهان تولید لکه‌های شبیه به لکه‌های جوهر در روی زبان و گونه‌ها میکند .

قیافه اغلب این بیماران راشبیه صورت قورباغه میدانند: چشمهایشان برجسته و نزدیک بهم بوده و ابروانشان برجسته تر از عادی و کلفت میباشد .

بزرگی طحال و کبد از علائم زودرس این بیماری محسوب میشود . طحال و کبد تمام شکم را پر میکند و روز بروز هم حجمشان بیشتر میشود کبد سفت و در تمام جهات بزرگ شده و لبه آنرا بخوبی میتوان لمس کرد . طحال در بیشتر اوقات تا نزدیک لگن و حتی از خط میانه هم میگذرد .

آسیت معمولاً وجود ندارد مگر در مراحل آخر قبل از مرگ مایع اسیت زرد رنگ تقریباً دارای ترکیبات مشابه خون میباشد مقدار چربی موجود در آن طبیعی است عظم غدد سطحی بطور متوسط در نواحی مختلف زیر بغل و کشاله ران دیده میشود .

اختلال دستگاه تنفسی همیشه دیده میشود این اختلالات معمولاً بصورت سرفه، تنگ نفس، تندى نفس در بیشتر شرح حالها ذکر شده است وحتى گاهى اوقات ممکن است در رادیوگرافی ریتین تصاویری شبیه سل ارزنی دیده شود. این تصاویر بیشتر در اطراف ناف و ریه وجود دارد.

اختلال دستگاه عصبی- بصورت سستی اعصاب و هیپوتونی بتدریج ظاهر میشود و کودک را از حرکت باز میدارد بطوریکه در مراحل پیشرفته کودک قادر بکوچکترین حرکت نمیشد در پاره‌ای از اوقات برخلاف هیپوتونیسمته هیپرتونیسمته توأم با هیپوفلکسی دیده میشود و همچنین بیمار از لحاظ روانی دچار عقب افتادگی شده وبتدریج بطرف احمقی پیش میرود. حس بینائی وشنوائی بتدریج از بین میرود. نیستاکموس در بعضی موارد گزارش داده شده است.

در دو سوم حالات درماکول چشم يك لکه خاکستری و یا قرمز آلوبالوئی شبیه ته چشم بیماران مبتلا به تی ساکس دیده میشود در هر صورت اتروفی عصب چشم موجود نبوده و کوری ناشی از اختلال اعصاب مرکزی میباشد عوارض چشمی از نوع مگاکورنه و گلوکورنه و گلوکوم دیده شده است.

امتحانات آزمایشگاهی: رادیوگرافی از استخوانهای بدن، گاهی اوقات استئوپروز واضحی در روی استخوانهای متعدد دیده میشود مخصوصاً در روی استخوان جمجمه بعضی اوقات حتی لکه‌های روشن که ناشی از دکالسیفیکاسیون که در اثر اجتماع مواد چربی در سلولهای رتیکولواندوتلیال میباشد دیده میشود.

امتحان خون دارای علائم ثابتی میباشد آنمی نسبتاً خفیف و همیشه موجود است گلبولهای سفید طبیعی و گاهی اوقات لوکوپنی با لوکوسیتوز مشاهده میشود، ترمیوپنی و لکوپنی در حالات پیشرفته احتمالاً در اثر هیپراسپلینیسیم ایجاد میشود. در ۳ تا ۴۵ درصد موارد در داخل سیتوپلاسم لنفوسیتها یا منوسیتها واکوئول‌هایی که محتوی مواد چربی میباشد دیده میشود. الکتروانسفالوگرافی ممکن است در اوائل امر اختلالی نشان ندهد ولی بعداً امواج آهسته و کند دسته دسته‌ای ظاهر میگرددند:

مقدار کلسترول و مقدار کل چربی‌ها در بیشتر اوقات افزایش یافته است مقدار کلسترول ممکن است تا ۳ وحتی ۶ گرم بالا برود ولی فسفولیپیدها دارای مقادیر کمتری میباشد.

در امتحان لیپوگرام ازدیاد بتا لیپوپروتئین و کاهش آلفا لیپوپروتئین را نشان میدهد همینطور ازدیاد آلفا لیپوپروتئین و بتا لیپوپروتئین گزارش داده شده است در نزد چند بیمار ازدیاد چربیها و همچنین اختلال چربی‌ها در بافتهای مختلفه پیدا کرده اند این اختلالات شامل ازدیاد چربی‌های کل سرم و کلسترول و فسفولیپید و همچنین استئئاتا اسفنگومیلین بوده است ولی در مطالعات دیگری فسفولیپیدها همیشه کم بوده است.

مقدار پروتئین تام خون طبیعی است ولی گاما گلوبولین همیشه افزایش یافته است. امتحان ادرار: آلبومینوری و لوکوسیتوری خفیف دیده شده است ولی بقیه امتحان‌های کلیوی طبیعی میباشد.

نمیتوان گفت که آیا اختلالات کلیوی ناشی از نفریت است و یا در اثر اختلال چربیها در کلیهها میباشد.

در حالات پیش رفته فسفاتاز قلیائی افزایش یافته است.

پیش آگهی این بیماری همیشه وخیم است. علت مرگ این بیماران را بیشتر اوقات عفونت‌های مکرر ناشی از کاهش مقاومت بدن میدانند.

اشکال بالینی - همانطور که ذکر شد این مرض را قبلاً فقط در نزد کودکان میدیده‌اند ولی اکنون به این نتیجه رسیده‌اند که در نزد بالغین و حتی افراد مسن بطور کلی در تمام سنین عمر دیده میشود.

کنودسون (Knudson) معتقد است که در نزد بالغین ۲ شکل بیماری مشاهده می‌شود:

- شکل عصبی که ممکن است بصورت حاد و یا تحت حاد ظاهر بشود.

- شکل عصبی مزمن و بالاخره فرمی که در آن هیچگونه عارضه عصبی دیده نمیشود.

در تمام این فرمها تظاهرات ریوی بطور تقریباً ثابت دیده شده است در ۴۲ حالت گزارش داده شده ۳۱ حالت ناراحتی ریوی ذکر شده که در بین آنها ۲۲ مورد دارای تظاهرات ریوی خاصی بوده‌اند.

ناراحتی ریوی معمولاً در رادیوگرافی بصورت دانه‌های ارزنی و پرونگو پنومونی بیشتر در ناحیه ناف دیده میشود فقط در یک مورد کدورت موضعی یکنواختی در یکی از ریتین دیده شده است.

در انواع مزمن طحال و کبد بزرگ وجود بوده و تشخیص قطعی را بوسیله پیدا کردن سلولهای مخصوص محتوی چربی در مغز استخوان داده‌اند. این بیماران در ظاهر دچار هیچگونه ناراحتی نیستند. زندگی طبیعی دارند و حتی با امتحانهای شیمیائی دقیق هم تغییرات زیادی در نزد آنها نشان داده نشده است.

پفاندر (Pfander) در نزد دو فرد یک خانواده یکی اختلال سرولوژیکی و نزد دیگری طحال و کبد بزرگ مشاهده کرده‌است و بعقیده او اختلال خونی مهمترین وسیله تشخیص افراد هتروزیگوت میباشد ولی این موضوع توسط دیگران تأیید نشده است زیرا بعقیده عده‌ای تغییرات خونی ناچیز است و نمیتوان نتایج قاطعی از آن گرفت.

ناراحتی عصبی در تمام حالات دیده نشده و بیشتر اوقات دیررس میباشد.

پیش آگهی.

با اینکه ظاهراً افرادی که دچار نوع مزمن این بیماری هستند دارای رشد جسمی طبیعی

میباشند. ولی پیش آگهی آنها را نمیتوان معین کرد. مثلاً در گزارش ۳۲ مورد با تصویر ریوی ۷ آنها قبل از یکسالگی فوت کرده اند ۶ مورد آنها بین یکسالگی تا ۲سالگی ۲ تا آنها بین ۲ تا ۳ سالگی ۴ مورد آنها بین ۳ تا ۴ سالگی ۲ مورد بین ۸ تا ۱۰ سالگی ۲ مورد دیگر یکی در ۳۲ سالگی و دیگری در ۵۴ سالگی فوت کرده است.

بالاخره کودکی که در دو ماهه و نیم عمرش تشخیص این مرض را داده اند در همان موقع فوت کرده است بقیه آنها ظاهراً دارای حال عمومی خوبی میباشند.

علت مرگ این بیماران رانشی از نارسائی قلبی ریوی در اثر انفیلتراسیون سلولهای چربی در ریتین میدانند علاوه بر این مریض ها دارای یک پلی گلبولی میباشند که خود در اثر عوارض ریوی ایجاد میشود.

موضوع دیگر لوکوپنی و ترومبوسیتوپنی بیماران که در اثر هیپراسپلنسم ایجاد میشود و خود زمینه مساعدی برای عفونتهای مکرر میباشند.

پاتوزنی - در حدود ۲۲ سال قبل متوجه شده اند که در نسوج مختلفه مبتلایان به بیماری نینن پیک اسفنگومیلین انباشته شده است. اخیر با پیروی از سلسله آزمایشهایی که در مورد بیماری گوشه انجام داده اند به ماهیت نقص متابولیک در بیماری نینن پیک نیز پی برده اند.

آزمایتهایی که در چندین سال پیش توسط کروکر، مویز (Moys, Crocker) انجام گرفت ثابت کرده است که ایجاد اسفنگومیلین در نسوج بیماران مبتلا بناخوشی نینن پیک کاملاً طبیعی است این تجارب نشان داد که ممکن است نقص متابولیک به آنزیمهای کاتا بولیک موجود باشد. برای اثبات این موضوع اسفنگومیلین نشانه دار که حاوی کریز ایزوتوپ C_{14} در مولکول کولین بود بطور مصفوعی ساخته شد و بوسیله این ماده موجود به آنزیم تجزیه کننده اسفنگومیلین در انساج پی برده اند. این آنزیم در سلولها به عناصر درون سلولی شاید لیزوزمها بستگی دارد. این آنزیم مخصوص تجزیه اسفنگومیلین است و آنرا تبدیل به فسفوزیل کلین و سرامید میکند میزان فعالیتهای اسفنگومیلیناز در کبد و کلیه بیماران مبتلا به نینن پیک کم و حتی به صفر میرسد. بطور متوسط اگر نزد شاهد ۴۴ تا ۱۱۱ فرض بکنیم در مرض نینن پیک صفر یا ۰٫۸۹ میباشد. نقصان فعالیت آنزیمی تجزیه کننده اسفنگومیلین نقص متابولیکی اختصاصی در بیماری نینن پیک است و سبب میشود که مقدار زیادی اسفنگومیلین در نسوج این بیماران گرد آید.

رابطه نقص آنزیمی یا فامیلی بودن بیمار - علت نقص آنزیمی در اثر تغییرات ژنتیکی میباشد که درباره ماهیت این تغییرات ژنتیکی و نحوه تاثیر آن عقاید مختلفی بیان شده است که بهترین آنها برهم خوردن ترتیب قرار گرفتن اسیدهای آمینه در مولکول آنزیم میباشد.

آسیب شناسی - در بیماری نینن پیک بر اثر جمع شدن دی آمین فسفولیبید اسفنگومیلین در دستگاه رتیکولو آندوتلیال سلولهای درشت کف آلودی به قطر ۳۰ تا ۴۰ میکرون بطور اصلی و اولیه در کبد وطحال و عقده های لنفاوی مغز استخوان و مخ پیدا میشود ممکن است احشای دیگر مثل پوست غدد فوق کلیوی ریه روده تیموس و کلیه مبتلا گردد. در کبد سلولهای

پارانشیمی و درمخ سلولهای گلیال و سلولهای عصبی مبتلا می گردند کبد و طحال و عقده های لنفاوی بزرگ رنگه پریده و مختصری سفت بوده سبب بزرگی و برجسته شدن شکم و پیدایش اسیت میگردند در موارد مزمن و طولانی در کبد بر اثر واکنش در مقابل لیپید های خارجی ممکن است سیروز نولر ایجاد گردد (۱۲) مخ سنگین تر از طبیعی و کمی سفت میباشد درمنز استخوان مجمع سلولهای کف آلود بطور کانونی بوده و از نظر ماکروسکوپی چندان مشخص نمیشود - در سورنال گاهی علاوه بر پیدایش سلولهای عیستوسیت نواحی کالسیفیه دیده میشود. در خون محیطی هیپر لکوسیتوز لنفوسیت و مونوسیت های کف آلود وجود دارد در ریتن بر- اثر تجمع کانونی هیستوسیتها مانند بیماری تائ ساش گاهی لکه های قرمز دیده میشود در سرم خون اسفنگومیلین وجود ندارد مقدار کلسترول طبیعی یا مختصری بالا است (۱۲) . بطور کلی در مراحل آخر مقدار اسیدهای چرب و لسیتین افزایش میابد (۱۲) مرگ معمولاً بر اثر کاشکسی است که تدریجاً در عرض چند ماه برقرار میگردد (۲) در کبد ریه و عقده های لنفاوی عده کمی از افراد بالغ سلولهای محتوی اسفنگومیلین دیده شده است و این افراد از نظر کلینیکی شکایتی ندارند (۱۲ و ۱۱). در امتحان میکروسکوپی داخل سیتوپلاسم سلولهای هیستوسیت قطرات چربی کوچک و فراوان دیده میشود که بارنگ آمیزی همتو کسلین اتوزین روشن و در رنگ آمیزی (Backer's acid Hematin) برنگ تیره آبی مایل بسیاه درمیآید . پیدایش بیماری در اطفال و پراکنندگی ضایعات در احشاء مختلف آنرا با گوشه اطفال و گاهی وجود ضایعات در ریتن و مخ آنرا با بیماری تی ساکس و پیدایش نقاط کالسیفیه در غدد فوق کلیوی، وجود یا نبودن علائم عصبی بیماری را با گزانتوما توز اولیه فامیلی یا بیماری ولمن (۳ و ۱۱) مشابه میسازد . بطور کلی تشخیص قطعی بیماری از روی تعیین نوع چربی ذخیره شده در سیستم رتیکولواندوتلیال است برای افتراق از سایر لیپوئیدوزها در جدول زیر هر یک از آنها را با نوع چربی مخصوص بخود ذکر میکنیم :

اسم بیماری	نوع چربی ذخیره شده
نیمن پیک	دی آمین فسفولیپید اسفنگومیلین
گوشه	سربروزید کزازین
تی ساکس	گانگلیوزید
ولمن (۳ و ۱۶)	تری گلیسیرید و کلسترول
قاپری	سرامید هگزیز
لکودیستروفی- متاکروماتیک	سرامید هگزیز سولفیت
سندرم هیستوسیت پیکمانته (۱۰)	گلیکولیپید
بیماری دیس لیپوئیدوز مزمن	کلسترول و چربی های خنثی
گزانتوما توز ثانوی	

بحث در باره مورد دوم با توجه به یافته‌های تشریحی و علائم کلینیکی و سیر بیماری بنظر میرسد با آنچه که ولمن در سال ۱۹۶۱ در باره گزارتوماتوز اولیه فامیلی شرح داده است تا اندازه‌ای مطابقت میکند زیرا بیماری ولمن با اسهال، استفراغ، زیاد نشدن وزن بدن، کبد وطحال بزرگ پیش‌رونده و ازدیاد حجم شکم شروع شده و علائم عصبی خیلی کم میباشد و سرعت در اثر سوء تغذیه و کاشکسی طفل را در ۲ یا سه ماه اول عمر از بین میبرد از نظر رادیولوژی علائم اختصاصی عبارتست از بزرگی سوراخ که بوسیله نقاط کالسیته پراکنده مشخص میگردد. در امتحان پاتولوژی سلولهای کف آلود بطور منتشر در کبد طحال عقده‌های لنفاوی مغز استخوان تیموس مخاط روده کوچک بیشتر جلب توجه کرده است و نوع ماده شیمیایی ذخیره شده کلسترول و تری گلیسرید بوده است مقدار کلسترول کبد ۱۵ تا ۲۰ برابر و ازطحال ۴ تا ۵ برابر مقدار طبیعی بوده است. از آنجائیکه در نزد بیماران ما امتحانات هیستوشیمی برای نوع ماده ذخیره‌ای انجام نگرفته است نمیتوان درباره تشخیص قطعی نوع بیماری دیس لیپوئید اظهار نظر کرد.

درمان

تا بحال هیچ نوع معالجه‌ای برای درمان این بیماری ذکر نشده است. چندمورد درمان با پلاس و مواد سیتوستاتیک و آنتی‌فولیک شرح داده شده است شاید این داروها بر روی اتصال مولکولهای چربی باهم و یا در ترکیب آنها موثر باشد. نه ازدیاد و نه رژیم بدون چربی و نه تزریق خون مکرر و نه تزریق پلاسما بر روی این بیماری کوچکترین اثری ندارد حتی پیشرفت این بیماری را با تجویز کرتون درمانی ذکر کرده‌اند.

عده‌ای تجویز عصاره جگر و هیپوفیز و انسولین را توصیه کرده‌اند. مطالعات نشان داده است عمل برداشتن طحال باعث از بین بردن ترمبوسیتی میشود از طرفی این عمل اهمیت تشخیص داشته و همچنین مانع فشار بر روی بقیه احشای شکمی میباشد و از طرفی هیچگونه اثری بر روی سیر بیماری نداشته و مقاومت بدن را در مقابل عفونت‌های مختلف کم نخواهد کرد.

References

- 1- Abramov V. et al; J. Dis. Child. 91:282, 1965
- 2- Anderson, W. A. D., Pathology, Fifth Edition, Vol 2, 1966. The Mosby Co.
- 3- Crocker, A. C. et al; Pediat. 35: 627-40; 1965.
- 4- Germain, D. Pediat 8: 983, 1966

- 5- Germain, Maladie Infantile, les sphingolipidoses, 363, 1963.
- 6- Holland, P., et al: Chronic reticuloendothelial cell storage disease, Amer. J. Dis. Child, 110, 2117-24, 1965.
- 7- Hooft, C. et: Maladie de Niemann-Pick., Annales de Pediatric, 39eme Ann, No: 52, 385, 1963.
- 8- Jeane Bernard: Maladie du sang (Maladie de Niemann-Pick). Edition Flammarion.
- 9- Jeune D. Germain: Pediat. 1891, 1959.
- 10- Langing, B. H., et al: Pediat. 20: 431, 1952.
- 11- Malinin, T. J.: Blood 18: 675, 1961
- 12- Potter, E.L., Pathology of the Fetus and the Infant, 2nd. Edition, 1961 Year Book Medical Publishers. I. N.C.
- 13- Robbins, S., Textbook of Pathology with Clinical Application, Saunders, 1962
- 14- Royer (Livre), Maladies hereditaires de metabolisme chez l'enfant.
- 15- Silverstein, M. N., et al: Archi. Inter. Med. 114:251, 1967.
- 16- Wolman, M. et al: Pediat. 28:742, 1961.