

پسودو گریهید روزپا

(Pseudo chramidrose plantaire)

اول- ابرو و اسیون- تا آنجا که ما اطلاع داریم این اولین مورد بیماری است که در ایران منتشر می‌شود آقای سعود - ب دانش آموز ۶ ساله ساکن تهران در سه ماه پیش مشاهده سینماید که چند پلاک تیره رنگ روی پاهای او ظاهر شده است. در سابقه شخصی و فامیلی بیمار عارضه قابل توجهی دیده نشد بیمار از لحاظ دستگامهای مختلف بدن سالم است.

۱- در اولین معاینه از بیمار ۴۵/۱۱/۲ روی سطح خلفی خارجی پاشنه پای چپ یک پلاک محدود سیاه رنگ دانه دار بیضی شکل با اندازه $۲ \text{ cm} \times ۱$ بطور عرضی در جهت محور پا از عقب بجلو قرار گرفته است. سطح این پلاک را یک طبقه هیپرکراتوز پوشانده است.

بازره بین کاملاً سیوان نقاط سیاه و گاهی قهوه‌ای رنگ سجزی از هم وردیف شده در چند خط تقریباً موازی مشاهده کرد - این خطوط موازی با خطوط طبیعی پوست هستند. همراه با این ضایعه هیچ گونه خارش یا دردی موجود نیست (ش ۱).

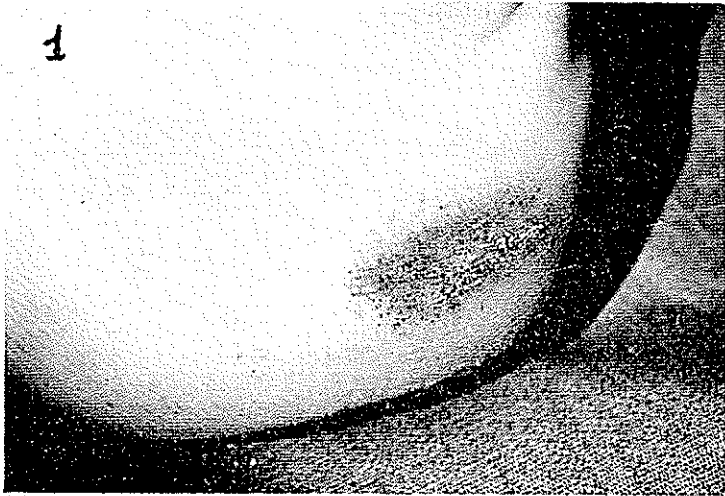۲- در سطح داخلی پاشنه پای چپ نیز ۳ نقطه سیاه هر یک با اندازه یک نخود پهلوی هم بدون اینکه با هم پلاکی را تشکیل بدهند وجود دارد روی آنها نیز همان منظره دانه دار پلاک قسمت خارجی همین پا دیده می‌شد.

۳- روی سطح خلفی خارجی پاشنه پای راست نیز یک پلاک کوچکتر با اندازه $۱ \text{ cm} \times ۱/۶$ وجود دارد رنگ آن کمتر و قسمتی از این پلاک بوسیله بیماریهای خارجی پوسته پوسته شده است. این پلاک کاملاً هیپرکراتوزیک بود و دارای دانه‌های سیاه و قهوه‌ای می‌باشد. در قسمت عقب تر این پلاک چند دانه سیاه رنگ دیده شد.

در معاینه بیمار علامت دیگر بروی هیچ یک از ضایعات دیده نمی‌شود در وهله اول انسان بفکر یک نووس رنگی سیاقند ولی منظره دانه دار پلاکها، تاریخ شروع و سیر آن طبیب را بطرف بیماری PKP هدایت می‌نماید.


در اولین بار سراجچه بیمار پماد وازلین سالیسیله تجویز شد و ۱۵ روز بعد در ۴/۶/۵۰

هیچ گونه تغییری جز نرم شدن سطح پلاکها دیده نشد.



شکل ۱- لک سیاه و محدود و مختلط و دانه دار پای چپ بیمار

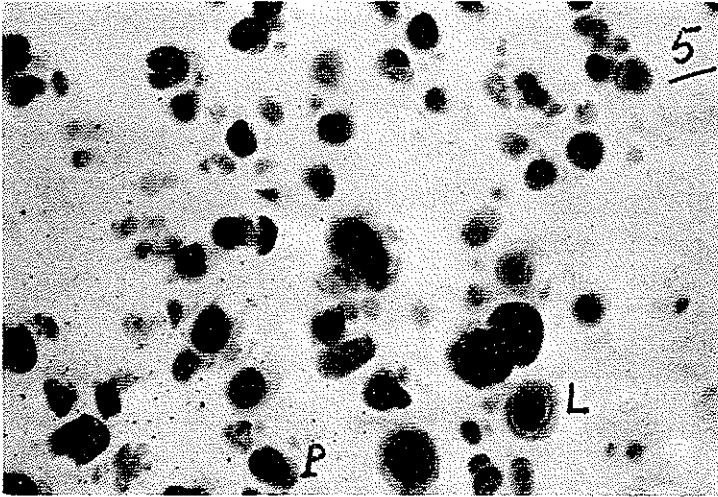
۴- از روی یکی از پلاکها با تیغ صورت تراشی طبقه نازکی برداشته شد (شکل ۲) چنانچه ملاحظه میشود بروی این قطعات نازک خطوط موازی پوست دیده میشود ولی چنین بنظر میرسد



شکل ۲- روی تیفه های نازک سطح پلاکها نقاط سیاه ردیف شده و موازی آشکار است

که دانه های سیاه نیز روی همین خطوط قرار گرفته اند.

۵- در زیر میکروسکپ بدون هیچ گونه ثبوت و رنگ آمیزی دانه های قهوه ای و زرد بانده های مختلف دیده میشود (شکل ۳) بعضی از این توده ها را میتوان به لنفوسیت (L) و پلاسموسیت (P) تشبیه کرد.



شکل ۳- زیر میکروسکپ دانه های سیاه یا قهوه ای بانده های مختلف دیده میشوند این دانه

گاهی دارای شکل لنفوسیت و زمانی دارای شکل پلاسموسیت هستند

۷ و ۶- اطراف این دانه های رنگی گاهی فضای حلقوی سفید رنگی دیده میشود که در حقیقت عبارتست از حفرات حاصله از مجاری مترشح عرق. (شکل ۴)

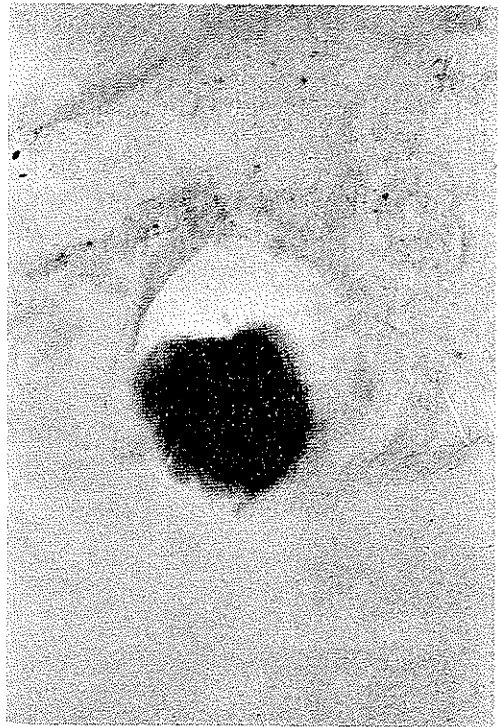
۸- در بیوپسی شماره ۳۸-۱۱/۱۲/۴۵ روی برش عرضی یک طبقه ضخیم شاخی بدون هسته های سلولی دیده میشود. روی این سطح حفراتی که همگی دارای توده های رنگین زرد و یا قهوه هستند ملاحظه میگردد.

۹ و ۱۰- در اطراف بعضی از این توده ها چند طبقه سلولهای دانه دار بطور حلقوی قرار گرفته اند و ممکن است بعضی حفرات خالی باقی بمانند. (شکل ۵)

۱۲- بروی برش استاندار چند حفره در ردیف هم قرار گرفته و گاهی منظره پوست های پیاز را بخواطر میآورد. در اینجا نیز سلولهای دانه دار اطراف توده های سیاه موجود است. گاهی میتوان توده های رنگین را خارج از مجاری مترشح عرق ملاحظه کرد.

دوم- تار پنجه - پسودوکریپتوز پلانتر P. K. P نوعی آزار پوستی است که از زمان شناسائی آن بیش از چند سال نمی گذرد.

برای اولین بار Bazex و Salvador و Dupre (از کتب درماتولوژی تولوز - فرانسه)



شکل ۴

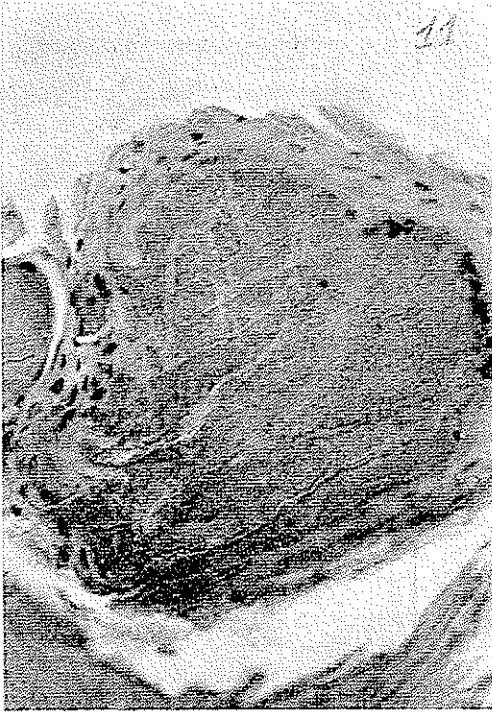
غالباً مواد رنگی در داخل مجرای
خروج عرق جایگرفته (کومدون ماده
رنگی) را بوجود میآورند

د. ۱ سارس ۱۹۶۲ از این بیماری جلدی تحت عنوان Chromidrose Plantaire یاد کرده
وخواص آنرا از نظر بالینی - آسیب شناسی و هیستوشیمی بنحو کامل و شایسته‌ای شرح داده‌اند.
اولین ابرواسیون آنها بقرار زیر است:

نزد بیمار ۱۷ ساله‌ای مدت سه سال است که بروی دوسطح خلفی پاشنه پا یک لکه
سیاه رنگ و هیپرکراتوزیک و سخت بدون هیچ علامت دیگر ظاهر شده است. در اولین برخورد
شاید انسان متوجه یک خالکوبی تصادفی باقی‌رماندگی شود. یا بفرکر یک نووس رنگی بیفتد. ولی
چنانچه با ذره بین ضایعه را ببینیم تعداد زیادی نقاط سیاه که پهلوی هم قرار گرفته‌اند مشاهده
خواهیم کرد.

بازکس و همکاران معتقدند که گرچه این بیماری جدید چندان فراوان نیست ولی میتواند
بخوبی یکی از نکات شگفت‌انگیز امراض پوستی بشمار رود.

آنها یادآوری مینمایند که چنانچه طبیب از آن اطلاعی نداشته باشد میتواند این بیماری
را با ضایعات دیگر اشتباه نماید. لذا باید آنرا شناخت و حداقل در حدود امکان یک یا چند مورد
آنرا دید و بخاطر سپرد.



شکل ۵

ماده رنگی داخل مجرای خروج
عرق - سلولهای دانه دار در اطراف بخوبی
آشکار هستند

در ژوئن ۱۹۶۲ Hayek رساله خود را باین موضوع اختصاص داده و تحت عنوان
کرسیدروز Chromidrose Plan'aire یاد میکند. وای بعداً مکتب تولوز نامگذاری P.K.P.
را بدان ترجیح میدهند.

در سال ۱۹۶۳ Degos و Civatte تحت عنوان K.P اکرین داخل طبقه شاخی یاد
کرده و مجدداً شرح حال بیمار ۱۳ ساله ای را میدهند.
این بیمار در سال ۱۹۵۷ مورد مطالعه بالینی و آسیب شناسی قرار گرفته در شرح بیوپسی
او که در سال ۱۹۵۷ بعمل آمده از وجود مواد رنگینی در داخل طبقه شاخی پوست نام میبرند.
در رنگ آمیزی های مختلف پیگمان دارای آهن و سلانین ندیده اند.

سیوات اظهار میدارد که این مواد در داخل مجاری خروج عرق وجود داشته در حالیکه
غدد مترشحه عرق طبیعی هستند. بعد از حذف پلاکهای رنگی هیچگونه عود بیماری دیده نشد.
در ۲۷ مارس ۱۹۶۵ LeCoulant سومین مورد این بیماری را (بعد از وارد باز کس و دو گوس)
معرفی مینماید و معتقد به بیماری جدیدی است که شناسائی آن را بدون مکتب تولوز هستیم.
این دانشمند نزد بیمار ۶ ساله خود دو پلاک تیره رنگ بروی پاشنه های پادیده که
قدری دردناک بوده اند.

دریوپیسی همان منظره‌ای یافتند که بازکس از آن یاد کرده است. در هیستوشیمی توده‌های رنگی فاقد پیگمان آهن و برخلاف مورد بازکس فاقد ملانین بوده و بعد از برداشتن پلاک تیره، بیماری عود نموده است.

دره ۱۹۶ Dupre اظهار می‌دارد که مورد دیگر از این بیماری یافته است. Wilkinson بعد از جستجوهای عدیده در یک کالج جوانان از ۱۰۰ مورد این بیماری یاد میکند در تعقیب مطالعات وی مکتب تولوز پس از تحقیق در مرکز C.R.E.P.P. نتیجه می‌گیرد که یک چهارم جوانان این مرکز مبتلا به P.K.P. یک طرفه یا دوطرفه بوده‌اند. در ماه ۱۹۶ Labouche مورد دیگری را تذکر می‌دهد و فراوانی آنرا نزد جوانان ورزشکار یادآوری می‌نماید.

بیمار ۱۸ ساله وی بروی پاشنه و شست پا دو پلاک تیره رنگ داشته و در امتحان در تشخیص P.K.P. تردید باقی نمانده است.

دریوپیسی در طبقه شاخی توده‌های رنگین نارنجی دارای دانه‌های سیاه موجود بوده و یک طبقه سلولی دانه‌دار در اطراف این توده‌ها بویژه آنهایی که کوچک‌ترند دیده می‌شود. در هیستوشیمی جستجوی آهن و ملانین منفی بوده است.

Labouche فکر می‌کند آیا این سلولهای دانه‌دار Granule: leuse نقشی در ایجاد توده‌های رنگین ندارند؟

وی سفارش می‌کند که جویندگان اثر Elastase را بروی این سلولها مطالعه کرده و تأثیر مثبت یا منفی آنرا بروی این توده‌های رنگین مشاهده نمایند. نکته‌ای که باید تذکر داده شود این است که در مطبوعات انگلیسی زبان حتی در جدیدترین آنها تا آنجا که ما اطلاع داریم هنوزیادی از این بیماری نشده است. از طرفی باید دانست که P.K.P. باردیگر پسودوکرومیدروزیا بخاطر سیاه‌رنگی که بنوبه خود این بیماری را باید شناخت و از خاطر نبرد.

سوم - صفات بالینی - این بیماری عبارتست از یک یا چند پلاک سیاه نقطه نقطه‌ای (خالدار) که بروی پا ظاهر می‌شود. این پلاکها به شکل بیضی بطول ۲ تا ۳ سانتیمتر و بعرض یک سانتیمتر بوده و محور بزرگ آنها موازی با چین خوردگیهای پوست است.

پلاکها دارای رنگ کاسلا سیاه و بدون درد است. تیرگی پلاک یکنواخت نبوده بلکه از مجموعه نقاط سیاه رنگی بوجود آمده است. چنانچه با ذره بین معاینه کنیم مشاهده می‌شود که این نقاط پشت سرهم و به شکل خطوط مختلف الجهد قرار گرفته‌اند. و گاهی منظره دانه‌های

تسبیح را بخاطر میآورند (Lineaire) بدین ترتیب پوست سالم قسمتی از آنها را از هم مجزا میسازد. در معاینه دقیقتر ملاحظه میشود که هریک از دانه‌های رنگین بستگی به یک سنند مجاری غدد مآرشفه عرق دارد.

بدیهی است چنین منظره‌ای انسان را بیاد منشأ غددی این بیماری میاندازد. گاهی این پلاکها میتوانند سیمتریک باشند. (بیمار بازکس) محل ضایعات بیشتر کشف پایا بهتر پاشنه پاست. قسمت خلفی پاشنه پا بیش از همه دچار میشود. سواردی چند بروی شست پا نیز دیده شده است.

نکته ایکه باید تذکر داده شود این است که اگر باصابون - الکل ویا اتر پوست را پاک کنند هیچگونه تغییری در رنگ پلاک P.K.P. دیده نمیشود. بتدریج نوعی هیپرکراتوز بعلت عمل مکانیکی و ضربات مداوم بروی پلاکها اضافه شده و هرچقدر این هیپرکراتوز پیشرفت نماید درجه تیرگی پلاکها بیشتر میشود.

این بیماری اکتسابی است و بیشتر در جوانان دیده میشود. پسران بیش از دختران دچار میشوند. باید از خواص فصلی آن نیز یاد کرد. در تابستان بعلت اینکه بیمار در هوای آزاد بیشتری است و کفشهای راحت تری سیپوشد هیپرکراتوز و رنگ پلاک کمتر شده و حال آنکه در زمستان اهمیت بیشتری بخود سیگیرد. همراه با این بیماری غالباً یک هیپریدروز مختصر بخصوص در تابستان دیده میشود.

سیر مرض بسیار ملایم معمولاً تغییرات حسوسمی خواه از نظربالینی یا محل ضایعات دیده نمیشود. تنها ممکن است که رنگ پلاک کمی تغییر بنماید و حال آنکه تعداد دانه ها تغییری نکرده است.

P.K.P. مرضی است که هیچگونه علامت ناراحت کننده نداشته تغییرات فیزیکی (استخوانی - ماهیچه‌ای) پایجاد نمینماید. غالباً در یک استحان دسته جمعی Systematique از بیماران میتوان آنرا مشاهده کرد. گاهی ممکن است بیمارانیکه بیشتر بخود توجه دارند (ترس از سرطان - بازکس) متوجه این لک شده بطیب مراجعه نمایند.

تشخیص - یکی از بهترین نشانه‌های بیماری عبارتست از اینکه چنانچه باتیغ صورت - تراشی قسمتی از طبقه شاخی را برتراشند و سطوح داخلی و خارجی این قسمت را تماشا کنند دانه‌های سیاه مخططی بروی آن مشاهده سینمایند. این استحان در صورت مثبت بودن خاص این بیماری است.

چنانچه بانوک بیستوری یکی از این نقاط را بردارند ملاحظه میشود که دانه‌های سیاه یا قهوه‌ای رنگی کوچک و سفت بدست سیاید.

بالاخره بادقت در شروع بیماری و سیر ملایم آن شناسائی آن ممکن است.

چهارم - تشخیص افتراقی - P.K.P. قبل از همه با ضایعات رنگین با سطح میشود مانند نووس های رنگین و بویژه با ملانوم بدخیم. مقایسه این بیماری با ملانوم بدخیم اهمیت خاصی بان داده است.

شبهت P.K.P. به زگیلهای کف پا زیاد است و گاهی این دو بیماری همراه هستند و ممکنست باهم اشتباه شوند. بخصوص که نوع پیگمان در هر دو بیماری یکی است. و احتمال دارد که مکانیسم تشکیل آن نیز برای هر دو بیماری نیز یکی باشد.

پنجم - صفات آزمایشگاهی - الف - هیستولوژی - باروش رنگ آمیزی معمولی میتوان بمطالعات زیر پرداخت.

۱- پوست و قسمت سلولی اپیدرم (طبقه مالپیگی) کاملاً سالم هستند - هیچگونه ضایعه التهابی و واکنش اپیتلیال یا هیپرپلازی نوویک وجود ندارد.
غدد اپوکرین موجود نیست و غدد مترشحه عرقی اکرین طبیعی بوده و فاقد توده های رنگین میباشد.

۲- در طبقه شاخی توده های رنگین با میکروسکپ معمولی دیده میشود. اندازه و محل آنها متفاوت است - این دانه های سیاه هر چند در سطح نزدیکتر میشوند بزرگتر میگرددند. محل آنها بستگی به سجاری خروج عرق دارد که در داخل قسمتی از این سجاری جای میگیرند. بطوریکه میتوان آنها نوعی کم دون مواد رنگی دانست.

این مواد گاهی هیچ نوع بستگی به سجاری فوق نداشته بلکه بطور آزاد روی طبقه شاخی یافت میشوند. در اینجا باید توجه داشت که این موضوع میتواند مربوط به تغییرات یا خطای برش بلوکها باشد.

بنظر میرسد برش ناقص کوپهای بافت شناسی میتواند این مواد را خارج از سجاری نشان دهد.

بالاخره باید دانست که گاهی این مواد شکل سجاری عرقی را بخود میگیرند.

در اطراف این توده ها چند سلول اندوتلیال با هسته های سطح دیده میشود. هیچگونه چسبندگی بین این توده ها و جدار سجاری عرق وجود ندارد.

ب - باکتریولوژی - منشأ این مواد رنگین چیست.

۱- در استخوان میکروسکوپی ساده بنظر میرسد که این مواد تنها از پیگمان بوجود آمده اند و

دانه ها دارای شکل خاص و هم آهنگی نبوده ساختمان مشخصی ندارند.

۲- در استخوان دقیقتر Immersion چنانچه یکی از دانه های رنگین را مطالعه کنیم مشاهده

میشود که در اطراف آن تعداد زیادی اشکال دیپلوباسیل وجود دارد و بنظر میرسد که این اشکال نوعی باکتری رنگین باشند (بازکس) که میتوانند در عمق سجاری عرق (قسمت داخلی طبقه شاخی) زندگی کنند. و تشکیل کلتی های حقیقی میکربی بدهند و مجموعه چند کلتی میتوانند توده های سیاه فوق الذکر را بوجود بیاورند. باکتریهای احتمالی مطلقاً در قسمت سجاری خروج عرق موجود بوده و قسمتهای مترشحه سالم باقی بمانند.

این کلتیها در عمق کوچک و در سطح بزرگترند.

ولی این نظر مورد قبول همگان نیست. زیرا هیچ گونه میکربی با استخوان مستقیم و کشت تا بحال دیده نشده است.

ج- هیستوشیمی - ۱- در واکنش های عمومی رنگ آمیزی هوچکین ساکمانوس جواب مثبت متفاوتی یافته اند. واکنش پاس منفی و هیچ گونه مواد شامل سوکوسا کاربرد دیده نشده است.

۲- در مطالعه پیگمان - آبی پروس منفی است - قسمتی از دانه ها دارای خواص اسید والکل و رزریستانس هستند. واکنش Chevremont بروی بعضی دانه ها شدیداً مثبت است. رنگ دانه ها بوسیله مواد رنگ بر کلر - برم - اسید کلریدریک از بین میرود. و احیاء آنها با پرتیه ماسون مثبت است. از استحانات فوق چنین برمی آید که مواد رنگی از نوع سیمانی هستند و دارای هیچگونه مواد سوکوبیلی ما کاربرد نیستند. این فاقد پیگمان آهن و لیپوفوشین اند. قسمتی از آن احتمالاً دارای سلانین است (بازکس) بالاخره یک تئوری جدید وجود مشتقات هموگلوبین را بنظر میرساند بدین ترتیب که ممکن است ضربات سرربرای پاشنه پا بتدریج نوعی خونریزی جزئی ایجاد کند و از این خونریزی نوعی پیگمان مشتق از هموگلوبین آزاد گردد که بتدریج تشکیل یک توده رنگی میدهد.

۵- فلزشناسی - بعلمت وجود خاصیت بیفرولزئانس دانه های رنگی و ظهور بلورهای تقریباً حجیم در میان این مواد از نقطه نظر فلزشناسی نوع فلزها شبه فلز که احتمالاً در ساختمان این مواد (آهن و غیره) بکار رفته باید تحقیقات بیشتری بشود. زیرا تا بحال نتیجه قابل توجهی بدست نیامده است.

ششم- درمان - P.K.P. دارای درمان خاصی نیست زیرا بیماری کاسا قابل تحمل است. در عین حال چند جلسه بطور هفتگی درمان با برف کربونیک مفید است.

برداشتن خالهای رنگین با بیستوری نیز توصیه شده است. عود بیماری کمیاب است. شاید بتوان با محلول اسید کلریدریک رقیق سبب پریدگی یا از بین رفتن رنگ پلاکها شد.

هفتم- خلاصه - P.K.P. بیماری جدیدی که باز کس برای اولین بار از آن یاد میکند و

جادارد که بنام بیماری بازکس خوانده شده بنظر میرسد که چندان استثنائی نباشد. درآزمایش سیستماتیک از بیماران جوان چه بسا میتوان بمقدار قابل توجهی آنرا یافت. P.K.P گرچه در گروه کرمیدروز طبقه بندی شده اما تفاوت زیادی بآن دارد. زیرادر این بیماری غدد بترشحه عرق کاملاً سالم باقی میمانند. و تنها آزارها مربوط به سجاری غدد عرق هستند.

از نظر بالینی شناسائی آن آسان است. این بیماری هیچگونه ناراحتی ایجاد نکرده و درمان خاصی جز بمنظور زیبایی برای آن در نظر نگرفته اند. تنها اهمیت این بیماری تشخیص افتراقی آن با سلانوم بدخیم است. و طبیب باید آنرا بشناسد و بایماری دیگری اشتباه نکند.

BIBLIOGRAPHIE

- Bazex, A, Salvador, Dupre, Chromidrose plantaire Bull soc derm F 1962 69, 489.
- Basex, A coll Pseudo chromidrose Plantaire, revue Lyon T XIL N4, 1963 p 205-212.
- Basex, A coll Pseudo chromidrose plantaire Bull soc derm F n 2 1964 t 71 p 284.
- Degos, Civatte, Pseudochromidrose ecrine intracornee bull soc derm F 402, 1963.
- Hayek J P La chromidrose a propos de : These med de Toulous 1962.
- Labouche Pseudo chromidrose plantaire bull soc derm F t 72 n 4 1965, p 444.
- Le coulant, coll Pseudo chromidrose plantaire bull soc derm F t 72 1965, p 211.