

پاک هور د سیلیکوز، بدون سابقه کار در مشاغل سیلیکوز زا

سال قبل در همین مجله دو بیمار که شغل بقنی داشتند معرفی شد که دچار سیلیکوز بودند یکی از این دو بیمار بیوپی ریه شده و تشخیص بیماری قطعی گردید. بیمار دیگر به علت وضوح تشخیص و وضع ناگوار عمومی و قلبی از بیوپی ریه معاف شد. اینک بیمار سوسی معرفی میشود که از لحاظ رادیولوژیکی تشخیص سیلیکوز تقریباً یقین بوده و علائم کلینیکی و آزمایشگاهی نیز مؤید بیماری فوق میباشد. بیمار از قبول بیوپی ریه امتناع کرد. اینک شرح حال بیمار:

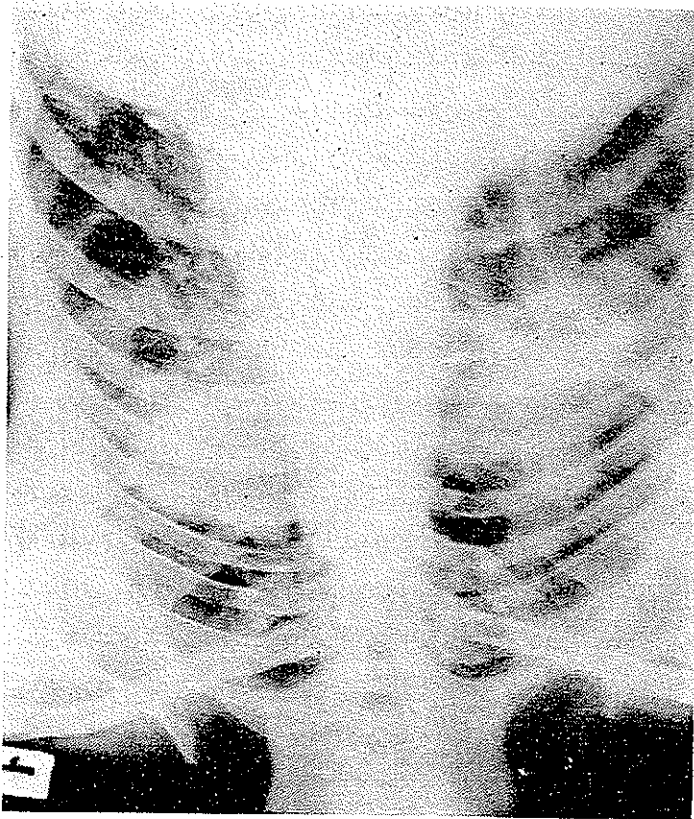
ف - خ . ۴ ساله اهل نطنز کاشان که مدت ده سال است ساکن تهران میباشد پرونده ۶۰۴۱۶ بیمارستان پهلوی از کودکی به زراعت غلات مشغول بوده واز دهسال قبل ساکن تهران و کارگر ساختمانی میباشد. کارش در محل ساختمان عبارت از حمل سوزائیک آجر و گاهی سیمان و باسه بوده است. سابقه کار در معدن و کارخانه را ندارد، کارش در هوای آزاد بوده است.

شکایت بیمار: از تنگ نفس، سرفه و خلط سفید رنگ میباشد. از یکسال قبل بیمار متوجه میشود که در سوع انجام کارهای سنگین دچار تنگ نفس همراه سرفه و دفع خلط میشود. از یکماه باینطرف بر شدت بیماری افزوده شده. در سوع استراحت شکایتی ندارد. سابقه هیچگونه بیماری حاد تنفسی را ندارد. سیانوز و انگشتان چماقی ندارد متکراتاً تیپادی سی باشد.

آزمایشهای فیزیکی: دندانها کثیف - کرم خورده. اشتیای بیمار خوب وزن بیمار ۵۰ کیلوگرام فشار خون ۱۰۰/۷۰ تنفس ۱۵ در دقیقه نبض ۷۶ بیمار در سوع استراحت و نشستن از تنگ نفس شکایتی ندارد. شکم نرم کبد وطحال طبیعی میباشد.

آزمایشهای کار ریه: تعداد تنفس ۱۳ حجم جاری ۰/۷ لیتر حجم در دقیقه ۹۰ لیتر حجم ذخیره دسی ۱۰۲ بازدسی ۱۰۱ لیتر ظرفیت حیاتی سه لیتر حجم زفیر سریع در یک ثانیه ۱/۴۵ لیتر. نسبت زفیر سریع به ظرفیت حیاتی ۰/۴۸۷٪ حداکثر ظرفیت تنفسی ۵۱ لیتر پس از استنشاق Isuprel دفعات تنفسی ۱۶ در دقیقه حجم جاری ۰/۷. حجم در دقیقه ۱۱/۲ در لیتر ظرفیت حیاتی ۳ لیتر حجم زفیر سریع ۱۰۴۵ لیتر. نسبت زفیر سریع به ظرفیت حیاتی ۰/۴۸۱٪

و حداکثر ظرفیت تنفس ۱۰ لیتر PCO_2 فشارانیدرید کربنیک شریانی ۴۰ میلی متر جیوه. اشباع هموگلوبین از اکسیژن در خون شریانی ۸۹٪. مجموعاً انسداد راههای تنفسی بدون برگشت به طبیعی و یا بهبودی با ایزوپرل همراه بیماری Restrictive ریه میباشد. آزمایش خلط از لحاظ B.K. منفی تست مانتو منفی. در کشت خلط دیپلوکوکهای گرم مثبت دیده شد. قارچ دیده نشد.



رادیوگرافی ریتین: در دو قاعده کانونهای کندانسه پسودوتورال همراه رشته های تیره فیروز و نودولهای پراکنده در دو طرف وجود دارد. دستگاه گردش خون طبیعی است. سرعت رسوب گویچه های قرمز 13mm در ساعت اول ادرار طبیعی گلبولهای سفید ۷۸۰ باپولی نوکلر ۶۶٪ بانونه ۲٪ لمنوسیت ۲۶٪ ائوزینوفیل ۲٪ مونونوکلر ۴٪ گلبولهای قرمز ۴/۲۰۰/۰۰۰ هموگلوبین ۷۰٪ الکتروکاردیوگرافی طبیعی است.

بحث: سنطور از نشر این اپسرواسیون جلب نظریزشکان به سوارد سیلیکوز است که در نزد اشخاصی که مشاغل کلاسیک سیلیکوز را ندارند دیده میشود. در کار این بیماران

حتی شرایط بوجود آمدن سیلیکوز که بطور کلاسیک ذکر میشود یافت نمیشود از اینرو در صحت تئوریهای پاتولوژیک موجود سیلیکوز باید دچار شبهه شد. در تمام این تئوری ها کم و بیش گناه بگردن گردوغبار بوده و به عامل فردی و انسانی و خصوصیات فردی انساج کمتر اهمیت داده شده است. رل سل ریوی را پاره دخیل دانسته اند در صورتیکه در بیماران ما انترادسوراکسیون باتوبرکولین منفی بوده و در مورد بیماری که بیوپسی ریه شد اثری از سل در نسج برداشت شده دیده نشد. در این بیمار مسلماً مقدار گردوغبار استنشاق شده جزئی و نوع آن نیز سیلیس خالص نبوده است. پس چرا با مقدار کم گردوغبار و آنهم در فضای آزاد سیلیکوز ایجاد شده است. نظایر این ابروسایون ها در خارج نیز منتشر گشته است. آیا به سیستم دفاعی بدن در مقابل گردوغبار خالی وارد آمده است و یاسوء تغذیه و اختلالات پروتئینی در کار است و یا یکی از اختلالات پیچیده ایمنی در اینجا دخیل است. هیچیک از این فرضیه ها را بدون مطالعه دقیق و آزمایشهای حیوانی نمیشود پیش کشید.

پاتولوژی ریوی کشور ما بطور کلی تفاوتهایی با شمالک اروپائی و آمریکائی دارد گرچه قسمتی از آن مربوط به بهداشت است اما عوامل دیگریز باید دخالت داشته باشند. مثلاً میکرولیتاز الوتولی که درباره از کشورهای بیماری نادری است در کشور ما گاه و بیگاه دیده میشود هم چنین سارکوئیدوز ظاهراً بیماری نادری در ایرانست.

مطالعه دقیق این پاتولوژی مستلزم داشتن مراکز مجهز جستجوها و مطالعات علمی ریوی است که متأسفانه باوجود شیوع فوق العاده این بیماریها در ایران در این مملکت وجود ندارد. شیوع بیماری سل و فورمهای مقاوم بداروشیوع عوارض ریوی ناشی از گردوغبار و فوراستم - برنشیت و اسفیژم ایجاد چنین مراکزی را ایجاب میکند. امید است که دانشگاه تهران در این سرپیشدم شود.

از آقای دکتر فرزد که این بیمار را برای مطالعه در اختیار اینجانب گذاشتند بدینوسیله تشکر میشود.