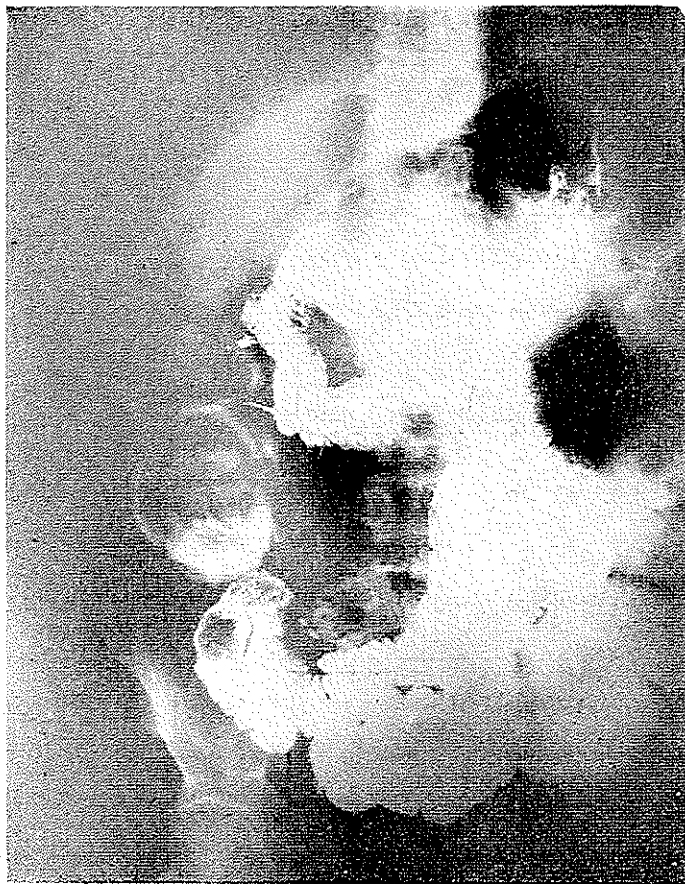

ما تعداد زیادی از بیماران بالغ مبتلا بانواژیناسیون را عمل کرده‌ایم و آنچه که باعث شد این شرح حال و مقاله منتشر شود رادیوگرافی‌های جالب و مشخص بیماری می‌باشد.

انواژیناسیون در بالغین

قبل از اینکه به بحث کلی در این مورد بپردازیم شرح حال بیماری را ذکر می‌کنیم که تا اندازه‌ای توصیفی از آنچه که مورد نظر هست می‌باشد.

بیمار سردی است ۴۵ ساله لاغر اندام با شکم برجسته و رنگ پریده شکایت اصلی بیمار از یک حالت Subocclusion یعنی یبوست طولانی است که اغلب همراه با دردهای قولنجی نسبتاً شدید می‌باشد عارضه بیمار از دو سال قبل شروع شده و قبل از آن هیچگونه عارضه‌ای نداشته است بیمار بتدریج در این مدت لاغر شده و بی‌اشتها بوده و کم خون شده است مکرراً جهت معالجه با طبای گوناگون مراجعه کرده و استخوانات رادیولوژیک متعدد از سعه و اثنی عشر ترانزیت باریوم رادیوگرافی قولون و رادیوگرافی کیسه صفرا بعمل آمده ولی عارضه پاتولوژیک مشخص جهت بیمار پیدا نشده است تا اینکه در شش ماه اخیر بتدریج شکم جلو آمده و مقداری مایع در آن جمع شده و در ساینه شکم توسوری قابل لمس می‌باشد و بیمار بعنوان توسور نیمه راست قولون جهت عمل معرفی شده است در رادیوگرافی مجددی که بعمل می‌آید تصاویر رادیولوژیک خاص انواژیناسیون ملاحظه شده که در عکس‌های ۱ و ۲ مشاهده می‌شود و بیمار با تشخیص انواژیناسیون ناشی از توسور تحت عمل جراحی قرار می‌گیرد در ضمن عمل ملاحظه می‌شود که بیمار دچار انواژیناسیون Ileo - Ileal و Ileo coeco colic می‌باشد بعد از مطالعات و استخوانات دقیق جهت بیمار علاوه بر عمل Reduction نیز انجام می‌شود و اناستوموز Ileo Transverstomy انجام می‌گیرد در ساینه قطعه برداشته شده در ۲۰ سانتی متری درجه ایلئوسکال توسوری در قسمت انتی‌سزانتریک ایلئون ملاحظه می‌شود

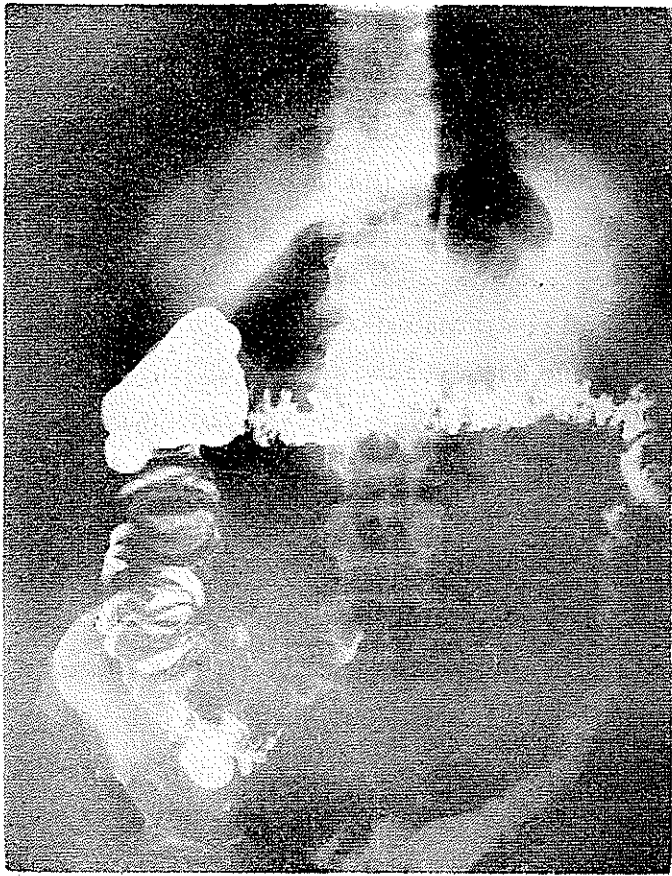

شکل ۱


(ش ۳) و جهت بیوپسی فرستاده میشود و تشخیص اولسر معده هیپرتروفیه میباشد آنچه که از مطالعه قطعه برداشته روشن میگردد علت انواژیناسیون پیدایش توموری میباشد که بنظر میرسد بعلمت انواژینه شدن دیورتیکول مکل در روده باریک با مخاط هتروتوبیک معده است که بعداً اولسراسیون و هیپرتروفی پیدا کرده و باعث بروز انواژیناسیون در بیمار گردیده است.

انواژیناسیون در بالغین :

عواملی مانند جنس ، سن ، نژاد و وضعیت جغرافیائی میتواند شکل یک بیماری را تغییر دهد همانطوریکه سن یکی از عوامل خیلی مهم در انواژیناسیون میباشد این شکل انسداد روده ای یکی از اشکال جالب Occlusion میباشد گرچه در اطفال و بخصوص شیرخواران



شکل ۲



شکل ۳

شایعترین نوع انسداد روده ایست و از نقطه نظر علائم بالینی مشخص می باشد یعنی سابقه طفل علائم فیزیکی و امتحان با باریوم مشخص کننده عارضه می باشد و علتی در اکثریت قریب با اتفاق بیماران برای آن وجود ندارد ولی در اطفال بزرگتر و بالغین عارضه نسبتاً نادری است و سمپتوماتولوژی آن هیچ شباهتی با اطفال ندارد زیرا از لحاظ سابقه بیمار ممکن است ماهها یا سالها دچار عارضه بوده باشد و در سوار دیکه تشخیص هم داده میشود اقلاً در ۹۰٪ موارد علتی برای انواژیناسیون وجود دارد. بطوریکه Macnab در ۱۹۴۸ ذکر کرده است ۵۰٪ از کل موارد انواژیناسیون در بالغین ملاحظه میشود. Wangenstein (۱۹۴۲) معتقد است که ۷۵٪ موارد در افراد کمتر از ۲ سال بروز میکنند ولی Perrin و Lindsay (۱۹۲۱) از ۴۰۰ مورد انواژیناسیون فقط ۱۸ مورد آنرا در افراد مسن تر از ۱۴ سال ملاحظه کرده اند و در این موارد دیورتیکول مکمل و توموراغلب عامل اصلی بوده است.

درجه شیوع:

از نقطه نظر عملی میتوان گفت که ۹۰-۸۰٪ انسداد روده ای در اطفال بعلت انواژیناسیون است که اکثریت موارد هم در اطفال کمتر از ۲ سال و بخصوص در سال اول خیلی شایع میباشد ولی در بالغین مطلب باین سادگی نیست زیرا علت انسداد روده ای در بالغین بیشتر چسبندگیهای بعد از عمل، فتق سختق و تومورها و در ایران بخصوص Volvulus قولون لگنی میباشد و انواژیناسیون از علل نادر و شاید حدود ۵٪ یا کمتر از انسدادهای میکانیکی را تشکیل میدهد. نظری آمار مصنفین مختلف تا اندازه ای تأیید نظریه ما میباشد Zollinger و همکارانش در ۸۳۶۶۱ بیمار بالغ سراجعه کننده به Mount Carmel Hospital ۴ مورد انواژیناسیون داشته اند (۱۹۶۱) و Kelly و همکارانش (۱۹۵۰) ۱۲ مورد انواژیناسیون بالغین در ۲۴۲۸۲۹ بیمار سراجعه کننده به بیمارستان Albany ملاحظه کرده اند و Roper معتقد است که در یک بیمارستان ۱۰۰ تخرنخوابی جراحی در طی ۱۸-۱۲ ماه بایستی یک مورد ملاحظه شود و آمار ما هم تا اندازه ای آنرا تأیید میکند.

اتیولوژی:

یکی از تفاوت های اساسی و مهم انواژیناسیون بالغین و اطفال همانا علت بیماری میباشد بدین معنی که در اطفال کوچک در اکثریت قریب با اتفاق علت ناسعوم است و فقط در عده خیلی کمی میتوان عاملی برای آن پیدا کرد و شایعترین آنها هم هیپرپلازی پلاکهای Peyer و هیپرپلازی عقده های لنفاوی مزانتر و گاهی دیورتیکول مکمل و یا آپاندیسیت حاد است که گروه اخیر جزء موارد نادر است ولی در بالغین برعکس تقریباً انواژیناسیون همیشه ثانویه و بعلت یک بیماری دیگر است و موارد اولیه آن فوق العاده نادر میباشد عده ای برای نوع

اولیه بالغین هم دو علت ذکر میکنند یکی تروماتیسیم و دیگری حاملگی. در مورد حاملگی شاید علت آن تغییر پرستالتیسیم روده‌ای بعلت تغییرات هورمونی باشد و در مورد تروماتیسیم هم عامل را اسپاسم Adrenergic ناشی از امترس ضربه میدانند.

نکته قابل اهمیت ارتباط تومورهای روده با انواژیناسیون بالغین است بطوریکه در بعضی آمار تا ۳۹٪ از بیماران با تومور روده انواژیناسیون داشته‌اند و تومورهای روده باریک در این موارد بیشتر دخالت دارد بطوریکه در یک آمار از ۳۵ بیمار مبتلا بتومور روده باریک $\frac{1}{4}$ موارد دچار انسداد روده‌ای بوده‌اند که $\frac{2}{3}$ موارد از این $\frac{1}{4}$ انسداد روده‌ای ناشی از انواژیناسیون داشته‌اند تومورها نیک‌خیم یا بدخیم هستند و از گروه نیک‌خیم پولیپ، لیپوم یا فیبروم قابل ذکر است و تومورهای بدخیم بیشتر از نوع آدنوکارسینوما میباشد در مورد روده بزرگ نیز علت اساسی تومورهای نیک‌خیم و بدخیم میباشد بعد از تومر شایعترین علت انواژیناسیون در بالغین دیورتیکول مکل میباشد و بعقیده Wellington دیورتیکولهای کوتاه و Conical مکل که بداخل روده برگشته Inverte باعث شروع انواژیناسیون میشود.

بعد از این دو علت شایع در بیماریهای زیر نیز ممکن است انواژیناسیون بروز کند.

ایلیت ترسینال Eosinophilic granuloma زخم سکوم آپاندیسیت سوکوسل آپاندیس، اناستوموز روده‌ای، گذاشتن لوله‌های بلند معدی روده‌ای بالاخره بایدچنین نتیجه گرفت که با افزایش سن عوامل اتیلوژنیک مشخص شیوع بیشتری پیدا میکند در مواردیکه عارضه در افراد مسن تر از ۵۰ سال بروز میکند احتمال تومور بدخیم زیادتر است.

مکانیسم بروز انواژیناسیون:

در مورد مکانیسم بروز انواژیناسیون در موارد تومور یا دیورتیکول مکل یا جسم خارجی نظریات متفاوتی وجود دارد شاید علت آن باشد که تومور یا دیورتیکول بوسیله پرستالتیسیم گرفته شده و بجلو رانده میشود. Wardill معتقد است که اسپاسم روده بعد از تومور عامل مهمی در شروع انواژیناسیون میباشد و اغلب تومور هم در رأس انواژیناسیون قرار ندارد.

بطور مسلم Motility روده در ایجاد این عارضه خیلی مهم است بنابراین عارضه اغلب در جاهای بروز میکند که سزانت بزرگست بنابراین احتمال بروز آن در قولون نازل کم ولی در روده باریک از همه نقاط شایعتر است ولی گاهی وجود آدنویپاتی‌های سزانت از Motility روده سبکاهد و با وجود عامل مستعدکننده، این عارضه بروز نمیکند.

نوع انواژیناسیون :

گرچه انواژیناسیون در هر نقطه لوله گوارش از معده تا ناحیه Rectosigmoid میتواند بروز کند ولی در بچه‌ها شایعترین نوع Ileo Coecal میباشد. ولی در بالغین اغلب نوع Enteric و Ileocolic میباشد.

علائم بالینی :

تفاوت اساسی بین انواژیناسیون بالغین و اطفال یکی اتیولوژی عارضه میباشد و دیگری سمپتوماتولوژی بدین معنی که در بالغین اغلب علت معلوم و در اطفال علت نامعلوم و دیگر اینکه در اطفال کمتر عارضه ایست که دارای چنین سمپتوماتولوژی واضحی باشد ولی در بالغین برعکس علائم مهم است غالباً سابقه حملات متناوب قولنجی شکم یا بعبارت دیگر دردهای کرامپی همراه با گارگویمان Borhorygmi استفراغ یا تهوع و نقصان دفعات اجابت مزاج و حتی دفع موکوس خون آلود ملاحظه میشود با در نظر گرفتن این نکات باید بخاطر داشت که مهمترین و برجسته ترین خصیصه آن سزمن بودن عارضه میباشد که ممکن است هفته‌ها، ماهها و حتی سالها وجود داشته و علائم نامبرده بطور متناوب عود کند و غالباً در فواصل حملات که مدت آن متغیر است بیمار هیچگونه ناراحتی نداشته باشد و اکثراً مدت‌ها بیماران با تشخیص‌های غلط سرگردان میباشند بطوریکه از لحاظ تشخیص باید بنکات زیر توجه داشت :

- ۱ - سزمن و متناوب بودن عارضه .
- ۲ - بیمارانیکه در بعضی موارد تومورهای بطور مشخص و قابل لمس دارند ولی در معاینات بعدی از بین رفته است .
- ۳ - در بیمارانیکه بعضی موارد توموری در T. R. بدست می‌خورد ولی در معاینه بعدی وجود ندارد .

۴ - یا بیمارانیکه تومورهای پرولاپه پیدا میکنند و بعداً از بین می‌روند .

۵ - بیمارانیکه علائم نامبرده در فوق را دارند .

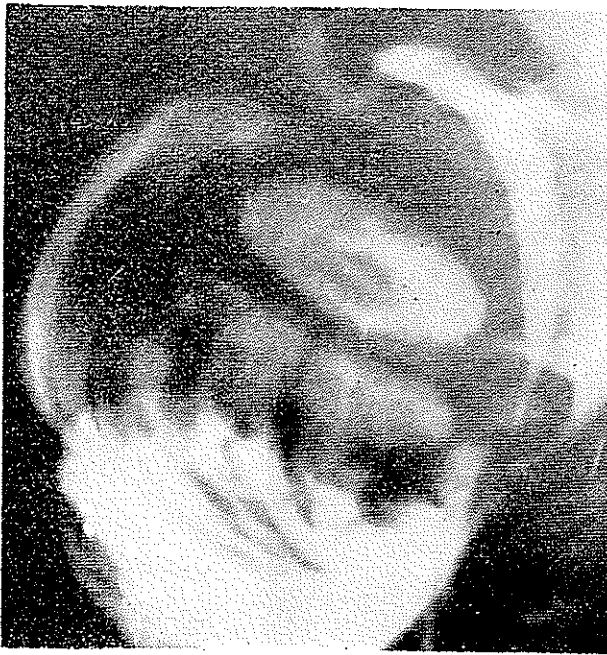محمتمل است که دچار انواژیناسیون باشند و باید بفکر این عارضه بود .

یکی از نکات قابل یادآوری آنست که چون انواژیناسیون اغلب ثانویه است ممکن است بیمار علائمی از بیماری اولیه هم داشته باشد و گاهی حتی بیمار مبتلا بانمی میباشد و یا فوق‌العاده لاغر شده ولی لاغری یا انمی خود میتواند ناشی از انواژیناسیون و طول زمان باشد همانطوریکه در شرح حال اول مقاله ملاحظه شد .

رادیولوژی :

در بیماران مشکوک آزمایش‌های رادیولوژیک زیر جهت تشخیص ضروریست :

- ۱ - رادیوگرافی ساده شکم که غالباً در مرحله کریز یک انسداد روده ای را نشان میدهد و گاهی تصویر Homogenous sausage shaped دیده میشود و احتمال دارد خطوط موازی از گازین Intussusceptum و Intussuscepien تشکیل شده باشد. و گاهی مجرای مرکزی Intussusceptum هم بوسیله گاز مشخص میشود.
- ۲ - باریوم خوراکی که اغلب محل انسداد را نشان میدهد و اگر در فواصل باشد ممکن است عامل انواژیناسیون یعنی تومور را نیز نشان بدهد.
- ۳ - تنقیه باریوم ممکن است Image en cocarde و Cupping (ش ۴) دیده

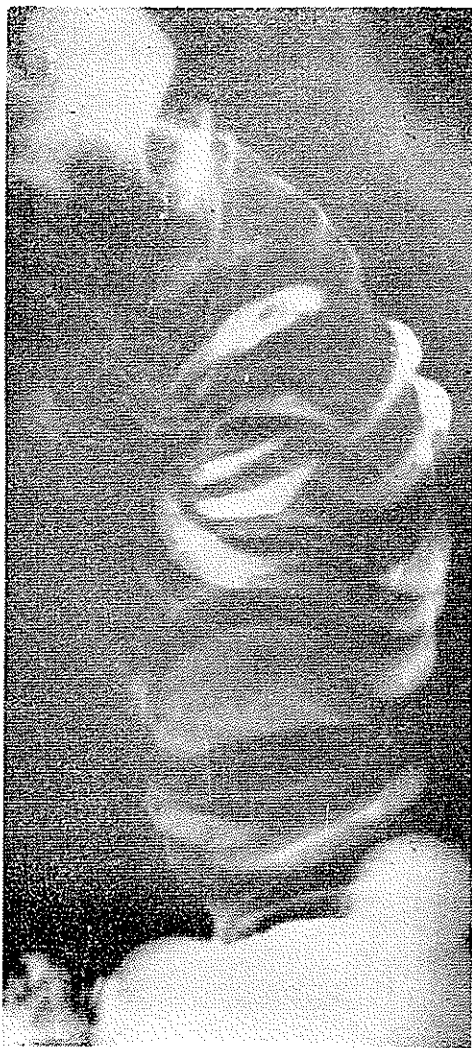

شکل ۴

شود و بعلاوه بعلت ورود ساده حاجب در اطراف قسمت انواژینه منظره Coil Spring (ش ۵) دیده شود همانطوریکه در شکل نشان داده میشود و اغلب این شکل بعد از تخلیه بهتر قابل رویت است.

درمان:

در انواژیناسیون بالغین باید باین نکته توجه داشت که چون عارضه اکثراً ثانویه میباشد و اغلب لازمست که جهت عامل اولیه Resection انجام شود قبلاً بایستی روده های



شکل ۵

بیمار را جهت عمل حاضر کرد در سوت عمل اول بایستی Reduction انجام شود و بعد راجع بنوع عمل جهت علت اولیه تصمیم گرفت.

خلاصه:

از آنچه که بحث شد چنین نتیجه گرفته میشود:

۱ - انواژیناسیون در نزد اطفال و بالغین کاملاً با یکدیگر متفاوتست و میتوان گفت که علائم در اطفال کمتر از چهار سال کاملاً مشخص و اختصاصی است و در اطفال بزرگتر و بالغین علائم بسیار مبهم میباشد.

۲ - انواژیناسیون در اطفال در اکثریت قریب باتفاق اولیه ولی در بالغین اغلب ثانویه میباشد بطوریکه هرچه سن بالاتر بیرون احتمال پیدا کردن علت انواژیناسیون افزایش می یابد.

۳ - یکی از خصایص مهم انواژیناسیون بالغین سزبن و متناوب بودن آنست که ممکن است ماهها یا حتی سالها وجود داشته باشد.

۴ - تشخیص براساس توجه و امتحانات رادیولوژیک می باشد.

۵ - درمان با در نظر گرفتن ثانویه بودن عارضه باید همیشه با آماده کردن روده ها همراه باشد.