

سخننی چند درباره ناهنجاریهای کیسه صفرا

یک جراح بایستی نه تنها اطلاعات کافی از تشریح کیسه صفرا و مجاری صفراوی و عروق آن داشته باشد بلکه لازمست از ناهنجاریهای (انومالی) مادرزادی آن که گاه و بیگاه دیده میشوند مطلع باشد. ناهنجاریهای کیسه صفرا ممکن است از لحاظ شکل یا تعداد یا وضع قرار گرفتن یا محل آن باشد.

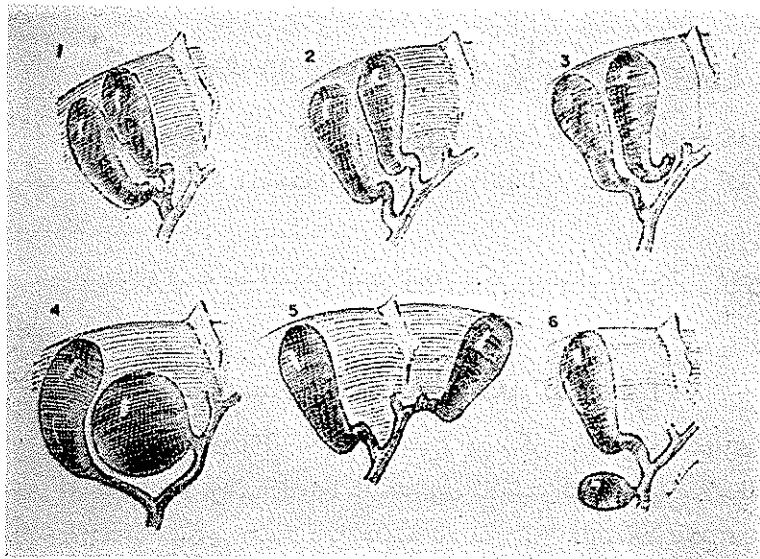
۱- ناهنجاریهای از لحاظ شکل کیسه صفرا

الف - Phrygian - Cap (شکل کلاه فنی) این شکل شایع ترین ناهنجاری کیسه صفرا است و در هرسنی دیده میشود. Boyden در یک سری کلسیستوگرافی تحقیقی ملاحظه نمود که ۱۸ درصد بدون هیچ شکایتی مبتلا باین عارضه بودند. این عارضه بدو شکل دیده می شود یکی شکل مخفی (Concealed - type) که در این شکل fundus بطرف عقب یعنی بطرف کبد خمیدگی دارد و سطح صفاقی و خارجی کیسه طبیعی بنظر میرسد. نوع دوم شکل قابل رؤیت که در این شکل قسمت خم شده بطرف جلو واقع شده و در سطح تحتانی کبد قرار گرفته نمایان است. در سابق این عارضه را پاتولژی یک تلقی میکردند و تصور میکردند باعث کلسیستیت مکانیکی می شود. لیکن Boyden ثابت نمود که این عارضه تا موقعی که کیسه صفرا سالم است هیچ نوع اختلالی ایجاد نمی کند و ارزش کلینیکی ندارد.

ب - Double - gallbladder (شکل دو کیسه ای) بعقیده Bockus این عارضه به نسبت یک در چهار هزار دیده می شود و بدو شکل تظاهر می کند در یک نوع نه تنها دو کیسه مستقلند بلکه هر کدام با مجرای Cystic مستقلی در یک نقطه یا نقاط مختلف به مجرای خارج کبدی میریزند حتی ممکن است از لحاظ عروقی نیز مستقل باشند و یا اینکه کیسه ها مستقل ولی دو مجرای سیستیک بهم نزدیک شده تشکیل Cystic واحدی را داده به کلدوک بریزند (رجوع شود به شکل ۱).

در نوع دوم منظره ظاهری کیسه یکی است ولی در حقیقت دو کیسه وجود دارد. نکته

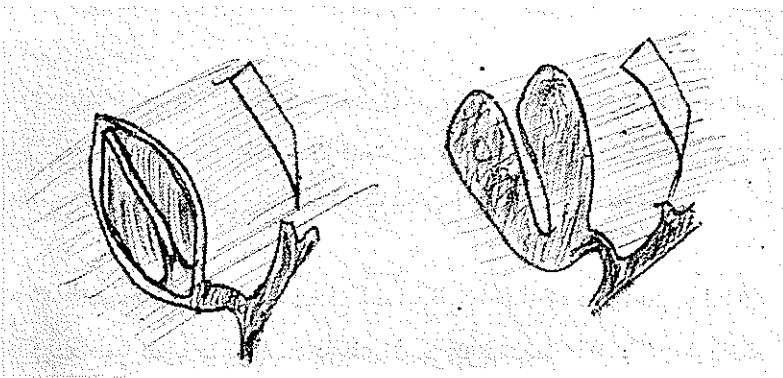
جالب توجه اینست که این کیسه‌ها بطور مستقل وظائفشان را انجام می‌دهند و ممکن است هر کدام مستقلاً دچار عفونت شوند. باید دانست تا سوتمی که این کیسه‌ها سالمند ارزش کلینیکی نداشته و احتیاج بکاری ندارند.



شکل ۱- انواع کیسه صفراهای دابل و وضع قرار گرفتن کیسه های فرعی و انشعاب مجرای Cystic را نشان میدهد

- ۱- کیسه در جای عادی خودش قرار دارد و مجرای Cystic ب شکل Y
- ۲- کیسه در جای عادی واقع و دارای دو Cystics مجزا است.
- ۳- در جای طبیعی است و یکی از مجاری Cystic مستقیماً به کبد وصل است.
- ۴- بطور ناقص توسط کبد پوشیده شده و Cystic به مجرای کبدی اصلی وصل است.
- ۵- در زیر لب چپ واقع و به هپاتیک چپ وصل است
- ۶- در lig. gastro hepatic واقع و به کلدوک میریزد

ج - Bilobed Gallblad (کیسه دوخانه‌ای) عارضه نادری است و بدو شکل تظاهر میکند در یک نوع کیسه بواسطه یک تبغه طولی بدو حفره تقسیم می‌شود در نوع دوم ظاهراً در کیسه وجود دارد ولی این دو کیسه در گردن توی هم رفته در هر صورت بواسطه یک مجرای سیستیک تخلیه می‌شوند. این کیسه‌ها نیز تا سورد تهاجم عفونت واقع نشده اند ارزش کلینیکی ندارند. (شکل ۲)

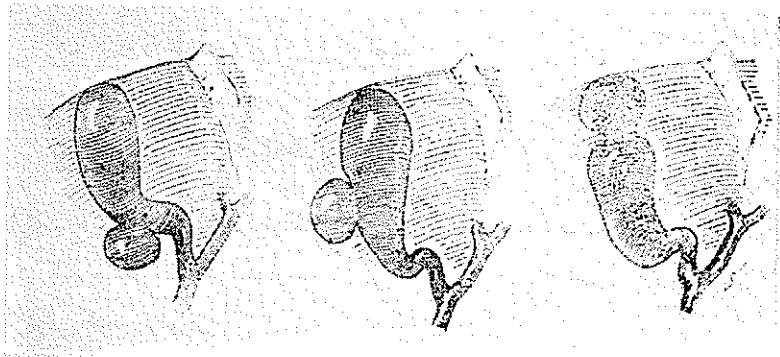


شکل ۲- اشکال کیسه دوخانه‌ئی

۱- دارای جدار داخلی است ۲- از لحاظ کیسه زوج ولی در گردن یکی شده‌اند

۵- Diverticulum of the G. B. عارضه نادریست و در ۱۰۹۷ کیسه صفرای

عمل شده در کلینیک سایه ۲ مورد دیده شده است. این عارضه در هر نقطه جدار کیسه ممکن است دیده شود و اندازه آنهم متغیر است ولی معمولاً قطرشان در حدود ۱/۳ سانتیمتر است این نوع کیسه‌ها هم می‌توانند مورد حمله عفونت قرار گیرند و با درآنها سنگ تولید شود حتی ممکن است سوراخ شوند. در صورتیکه عارضه‌ای پیش نیاید احتیاج به جراحی نخواهد بود. (شکل ۳)



شکل ۳- اشکال دیورتیکولی

۵- Rudimentary G-B (کیسه‌های اولیه یا ناقص) عبارت از استتاله‌های کوچکی


هستند در انتهای سحرای Cystic این عارضه ممکن است نتیجه هیپوپلازی کیسه صفرا (در این صورت در کودکان دیده میشود) و یا اینکه به علت عفونت سمند و طولانی کیسه صفرا تغییرات فیبروتیک

یافته باین شکل درمیآید. نوع اول اختلالی ایجاد نمی کند ولی درنوع دوم بایستی اقدام به برداشتن آن نمود.

و- Hour-glass bladder عارضه نادری نیست و بدوشکل مادرزادی و اکتسابی تظاهر می کند. درنوع اول احتیاج بدستکاری نیست و بیشتر درنزد کودکان دیده می شود. درنوع دوم یا بالغین عارضه اکتسابی و نتیجه التهاب مزمن بوده بایستی حذف شود.

۲- ناهنجاری از لحاظ محل کیسه (Mal - position of the G. B.)

کیسه صفرا ندرتاً ممکن است درجای طبیعی اش نباشد (شکل ۴). این نوع کیسه



شکل ۴- اشکال غیرطبیعی از نقطه نظر محل قرار گرفتن

- ۱- کیسه داخل نسج کبد قرار گرفته است
- ۲- کیسه در زیر لب چپ واقع شده است
- ۳- کیسه در سطح خلفی تحتانی لب راست قرار دارد

صفراها احتیاج بکاری ندارند مگر اینکه در نتیجه بیماری و اختلالات مکانیکی نتوانند وظایفشان را بدرستی انجام دهند که در اینصورت بایستی حذف شوند. پنج محل غیرطبیعی برای کیسه صفرا ذکر می کنند بقرار زیر:

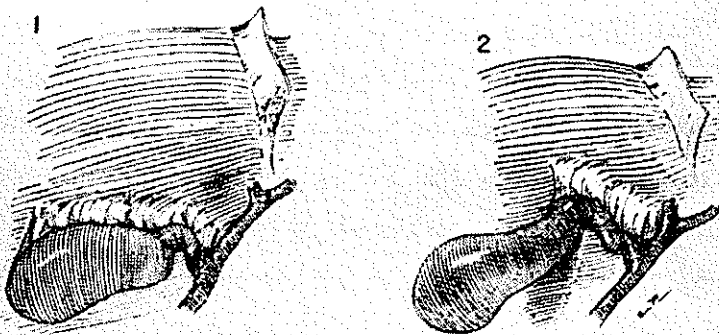
الف - کیسه هائی که در طرف چپ قرار میگیرند. بدوشکل دیده می شوند درنوع اول قلب و سایر احشاء نیز درجای خود نیستند درحالتیکه درنوع دوم فقط کیسه صفرا درجای طبیعی اش واقع نبوده و در سطح تحتانی لب چپ کبد قرار دارد عارضه فوق العاده نادریست. Bockus فقط هفت مورد گزارش داده. درشش مورد مجرای Cystic درجای طبیعی و درسورد هفتم از هپاتیک چپ منشعب شده بود. ولی درهیچکدام کیسه صفرای فرعی وجود نداشت.

ب - وضع عرضی - در این نوع کیسه صفرا عرضاً در شکاف عرضی کبد قرار گرفته و بواسطه نسج کبد پوشیده می شود. عارضه نادریست.

ج - وضع خلفی - Retro - Displacement - در این شکل کیسه صفرا ممکن است در قسمت خلفی سطح تحتانی لب راست قرار بگیرد. و یا در قسمتی از کبد مدفون شود یا اینکه آویزان شود حتی ممکن است در خلف صفاق قرار بگیرد در اینصورت برای حذف آن بایستی صفاق باز شود.

د - کیسه صفرای سواج (Floating G. B.) در عده اشخاص دیده می شود در اینجا صفاق روی کیسه تشکیل سزو میدهد این سزو یعنی چین صفاقی ممکن است شامل تمام کیسه و یا اینکه محدود به مجرای Cystic باشد در اینصورت کیسه آزاد و سواج خواهد بود. معمولاً این عارضه در نوزد زنهای مسن دیده می شود. این کیسه ها علاوه بر ابتلاء بیماریهای عادی کیسه صفرا شانس زیادی به پیچش دارند که در اینصورت با علائم حاد انیمه راست شکم مراجعه میکنند.

ه - کیسه های داخل کبدی - در زندگی جنینی کیسه صفرا در داخل کبد واقع است با گذشت زمان و نمو جنین پیشرفت کرده خارج کبد قرار میگیرد باینجهت ۶-۵ درصد کیسه های داخل کبدی در نوزد کودکان دیده می شود. (شکل ۵).



شکل ۵ - اشکال سواج کیسه صفرا

۱ - کیسه صفرا و مجرای Cystic بواسطه مزوئی آویزان است

۲ - مزو فقط مجرای Cystic را دربر گرفته درحالیکه کیسه آزادانه آویزان است

در کیسه های داخل کبدی ممکن است تمام کیسه یا قسمتی از آن بواسطه نسج کبدی پوشیده شود. نکته قابل ذکر اینکه در کاسیستوگرافی هایی که کیسه صفرا خیلی بالا قرار دارند

باید بنگران بود. در بالغین ۶ درصد این کیسه ها محتوی سنگ‌اند و بایستی حذف شوند البته اشکال عمل بستگی دارد به عمقی که کیسه صفرا قرار دارد خوشبختانه غالباً قسمتی از کیسه داخل کبد واقع است، در صورتیکه باملاسه نشود کیسه صفرا را پیدا کرد بایستی کلدوک و Cystic را مشخص کرده با تعقیب مجرای Cystic کیسه صفرا را کشف کرد البته گاهی با وجود کشف محل کیسه صفرا بعلت ضخامت نسج کبدی حذف کیسه خالی از خطر نیست در اینصورت بایستی به خارج کردن سنگ اکتفا کرد.

۹ - عدم وجود کیسه صفرا (Agenesis G. B.) بنا بر گزارش Bockus تا کنون ۹۸ مورد دیده شده است و درجهل مورد ناهنجاری منحصر به نبودن کیسه صفرا بوده است. Gross ملاحظه نموده است که در ۱۷ درصد این بیماران Atresic مادرزادی مجاری صفراوی وجود دارد. این ناهنجاری در بین زنها دو برابر مردان دیده می‌شود.

پس از باز کردن شکم معمولاً جای کیسه صفرا در سطح تحتانی لب راست کبد وجود ندارد. البته بیمار ممکن است فاقد مجرای Cystic و شریان Cystic نیز باشد در اینکه مجرای کلدوک در نزد این بیماران معمولاً متسع تراز عادی است (برای اینکه بتواند فقدان کیسه صفرا را جبران کند) یا نه اختلاف عقیده وجود دارد ولی با اتکاء باین فرضیه نباید از بازرسی کلدوک‌های متسع صرف‌نظر کرد.

باید دانست این ناهنجاری با زندگی سببیت ندارد و بنظر نمی‌رسد اختلال عمده‌ای در عمل فیزیولوژیک کبد و مجاری صفراوی ایجاد نماید.

سایر ناهنجاریهای کیسه صفرا عبارتند از باندهای صفاقی مادرزادی (Congenital Peritoneal band) که به کیسه صفرا چسبندگی دارند و در ۲۰ درصد موارد دیده می‌شود و معمولاً اختلالی در عمل کیسه ایجاد نمی‌کند و بالاخره وجود نسوج لوزالمعده (Pancreatic Tissue aberrant) در جدار کیسه صفرا بطور خیالی نادر گزارش داده شده ولی از لحاظ کلینیکی فایده ارزش می‌باشد.

اینک شرح حال بیمار - سرورید فرزند غلامحسین چهل ساله اهل بابل بعلت دل‌درد در تاریخ ۳/۶/۴۴ به بخش جراحی مراجعه و بستری می‌شود. بیمار شوهر و دو فرزند سالم دارد. در سابقه فامیلی نکته قابل ذکری ندارد. جز کسالت فعلی در سابقه مرضی سهمی را بخاطر ندارد.

کسالت فعلی - بیمار مبتلا بدرد ناحیه اپیگاسترو هیپوکندر راست می‌باشد این درد بشانه راست نیز منتشر می‌شود. مدت بیماری را بطور دقیق نمی‌داند. تصویری چندین سال باشد این

بیماری بعقل نامعلومی شدت یافته و با مراجعه با طباء بهبودی می یابد.
 اشتهای بیمار کم بخصوص نسبت به چربی ها بی میل است. بیمار بیوست دارد.
معاینه - در معاینه در سناظره نکته جالب توجهی ندارد. در سلاسه جز درد ناحیه
 هیپوکندر راست ناراحتی دیگری ندارد کبد و طحال قابل لمس و دق نیستند روی هم رفته جهازات مختلفه
 سالم بنظر می رسند. فشار خون $\frac{112}{8}$ است.

پارا کلینیک - آزمایشات کبدی سفالین کلسترول منفی.

تیمول ۲ واحد بیلیروبین ۴ میلی گرم	۴۴/۷-۶
زمان کوئیک شاهد	} ۴۴-۷-۴
مقدار پروتروبین	
۱۴ ثانیه بیمار ۱۷ ثانیه	
٪۱۰۰	٪۶۵
قند خون	۷-۳
۹۴ سانتی گرم	
اوره خون	۷-۱
» ۳۰	
گویچه سرخ چهار سیلیون مقدار هموگلوبین ۷۰ درصد.	آزمایش خون
» سفید ۹۸۰۰	
فرمول: ائوزینوفیل ۶	
سیگمانته ۵۲	
لنفوسیت ۳۸	
سنوسیت ۴	
زمان انعقاد	۵/۳ دقیقه
» سیلان	۳/۳ دقیقه

در تاریخ ۴۴/۶/۷ در بابل با خوردن تلپاک کلسیستوگرافی بعمل آمد که جواب بقرار زیر است:

هفته ساعت پس از خوردن ۱۲ عدد قرص تلپاک کیسه از مایع حاجب آغشته نشد Vesicule
 exclud در تاریخ ۴۴/۶/۱۳ مجدداً در تهران از بیمار با تجویز تلپاک کلسیستوگرافی بعمل آمد
 با نتیجه زیر:

در کلیشه هائی که ۱ و ۱۰ ساعت پس از خوردن تلپاک گرفته شده اند تصویری از کیسه
 صفرا نمایان نشده. کالسیفیکاسیونی در قسمت راست در سجاورت L دیده می شود که شاید در
 سجاری صفراوی باشد Vesicule exclud. بعلت حساسیت بیمار نسبت به یدازیمار کلسیستوگرافی
 ورید بعمل نیامد.

بیمار در تاریخ ۱۵/۷/۴۴ باطابق عمل هدایت وپس از بیهوشی عمومی با ترولوله گذاری - جدارشکم باشکاف پاراسدیان راست بازگردید .

کیسه صفرا وجود نداشت و درجای کیسه بزحمت استپاله خیلی خیلی کوچک جلب نظر می کرد که هیچگونه تناسبی با کیسه نداشت . سایر نقاط و سوراخ های کلدوک بازرسی شد چون بنظر طبیعی می رسید دستکاری نشد . سپس سایر احشاء معاینه گردیدند . آپاندیس بنظر ملتهب رسید برداشته شد .

استپاله برداشته شده و آپاندیس جهت آزمایش آسیب شناسی ارسال شد و درن گذاشته جدار سربست گردید .

شرح ماکروسکوپیک - بافت ارسالی از یک قطعه نامنظم با بعد $۲/۵ \times ۱ \times ۰/۵$ تشکیل یافته است با قوام نسبتاً نرم و سطح متقطع صاف و قهوه‌ای رنگ و ندوله می باشد .

شرح میکروسکوپیک - در آزمایش ریزی بافت ارسالی ساختمان های زیر دیده می شود:
۱- آپاندیس در قسمتی مخاط نازک و نسج عضلانی و سروز فیروز را نشان میدهد در مرکز فولیکولهای لثناوی سلولهای ماکروفاژ زیادی قابل تشخیص است .

۲- کیسه صفرا - پوشش مخاطی آتروفیه زیر مخاط در نسج همبندی هیالینیزه تشکیل شده است .

تشخیص آپاندیسیت مزمن و کلاسیستیت مزمن

با اینکه جریان عمل خیلی ساده برگزار شد روز بعد حال عمومی بیمار فوق العاده بد و بیمار شوکه بود . نبض ضعیف و فوق العاده سریع فشارخون پائین بود با وجود تزریق ویا سین و تونی - کاردیالک تغییری در فشار خون پیدا نشد . از راه ورید رانی چهارصد سانتی متر مکعب خون و دو لیتر سرم و مقداری داروهای بالابرنده فشار خون و . . . سانتی متر مکعب پریتون و دو شیشه . . . سانتی متر مکعب پریتون N تزریق شد ولی متأسفانه تغییر عمده ای در وضع بیمار پدیدار نشد . با حدس سورنالیته حد بعنوان آزمایش از فرآورده های آبی غده فوق کلیوی استفاده شد نتیجه فوق العاده عالی بود . حال بیمار سرعت روبه بهبودی گذاشت روزهای بعد مقادیر دارو را تغییر دادیم و بالاخره ACTH را جانشین آن نمودیم .

روزهای پس از عمل مقدار زیادی صفرا از درن خارج گردید . ترسیم زخم مدت نسبتاً زیادی طول کشید پس از رفع شوک و بهبودی حال بیمار و رفع خطرات بیمار تحقیقات دقیق تری بعمل آمد . معلوم شد بیمار بعلت درد دست و پا مقادیر زیادی ترکیبات کورتونی برای مدت طولانی مصرف نموده است .

- نتیجه - ۱- در جراحی کیسه صفرا وسجاری صفراوی انومالی های مادرزادی واکتسابی راهمیشه باید بخاطر داشت .
- ۲- در اعمال جراحی روی کبد وسجاری صفراوی حتی در صورتیکه عمل در محیط کاملاً خشکی انجام گرفته باشد برای جلوگیری از پشیمانی بعدی حتماً باید درنی در ناحیه عمل قرار داد .
- ۳- از تجویز فرآورده های کورتیکواستروئید بخصوص برای مدت طولانی باید خودداری کرد و خطرات ناشیه از تجویز ناصحیح را باید به بیماران گوشزد نمود .
- ۴- در تمام سوارد برخورد با بیماران شوکه وبدحال باعث ناعلوم اسکان سورنالیست حاد را باید در نظر داشت وبمعالجه آن پرداخت .

منابع :

Shackelford volume 1 1956.

A synopsis of Surgical Anatomy A. Lee McGregor eighth edition 1957.

Philip - Thores Anatomy in surgery 1959.

A Short practice of surgery

Hamilton. Bailey and Mc Neill Love 1959.