

## گزارش يك مورد اتوپسی مربوط به توکسمی آبستنتی

مقصود از این گزارش معرفی ضایعات کلیوی و کبدی يك مورد اتوپسی است. برای بحث بهتر ضمناً کلینیک و آسیب‌شناسی کلاسیک مربوط به موضوع یادآوری می‌گردد.

### تعریف

اطلاق توکسمی حاملگی برای بیان پیدایش اختلالات کلیوی تنها (ازدیاد فشار خون - خیز-پروتئین‌اوری) یا توأم با علائم گوارشی و عصبی (استفراغ - درد شکم - تشنج و کما) درزن حامله است که قبل از دوره آبستنی طبیعی بوده است و معمولاً درسه‌ماه آخر حاملگی یا همزمان زایمان و یا در ابتدای دوره بعد از زایمان بروز میکند. تظاهرات اختلالات کلیوی تنها شکل ساده، توأم بودن آنها با علائم سوپرتنیف گوارشی و عصبی شامل تشنج خفیف و موضعی حالت پراکلامپسی، چنانچه این علائم با تشنج شدید عمومی و کما همراه باشند اکلامپسی نامیده میشود.

### شیوع و اتیولوژی

در ایالات متحده ۱۰ تا ۲۰ درصد زنان حامله به توکسمی مبتلا می‌گردند. شیوع آن در اوائل دوره بعد از زایمان نسبت بمواقع دیگر بیشتر بوده، ۰.۵٪. بطرف اکلامپسی پیشرفت میکند و ۱۰ تا ۱۵ درصد حالات اکلامپسی بمرگ خاتمه مییابد. از نظر اتیولوژی ماهیت بیماری را به يك واکنش شوارتزمان عمومی مربوط دانسته‌اند (Generalized shwartzman reaction) بنظر میرسد که مریض به پروتئینهای جفت و یا آنتی ژنهای متشابهی مثل توکدین‌های میکروبی حساس شده و در نتیجه آزاد شدن آنتی ژن بر اثر جدا شدن قبل از موقع یا ضایعه موضعی جفت واکنش ظاهر می‌گردد.

### علائم بالینی

ازدیاد فشارخون-خیز و پروتئین‌اوری همراه الیگوری که در شکل ساده توکسمی حاملگی بروز میکند تفاوتش بانفروپاتی‌های همزمان حاملگی این است که پس از ختم حاملگی تقریباً در تمام موارد بهبود مییابد. در حالت پراکلامپسی در نتیجه خیزمخ، خونریزی و دکولمان رتین و در نتیجه ترمبوزیسم باب و خونریزی‌های زیر کپسول کبد به ترتیب سه‌دسته علائم عصبی چشمی و گوارشی بروز میکند. علائم عصبی بصورت سردرد، سرگیجه، کوفتگی و بیقراری عصبی بوده علائم چشمی بصورت دو بینی، مگس‌پران و کاهش و تخریب قوه بینائی است. علائم

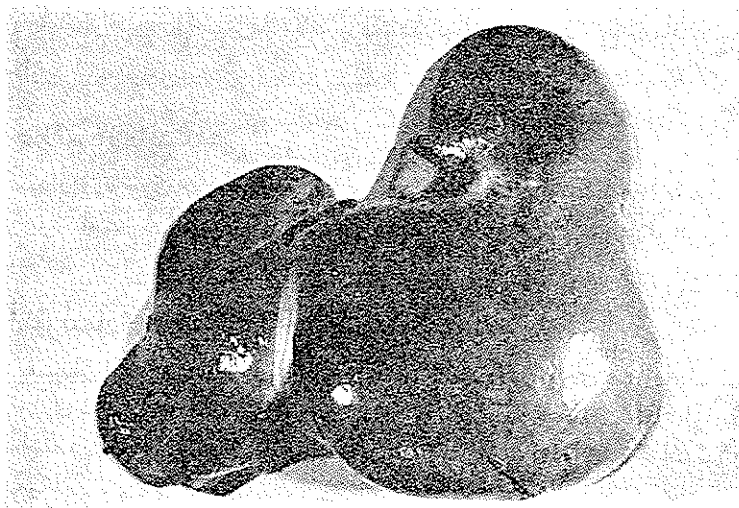
بزرگ و ته آن در محاذات چهاربند انگشت زیر ناف قابل لمس است. ورم سپید گوده گذاردن پاهای وجود دارد که تا ناحیه زانو می‌رسد. در باز کردن جدار شکم در ضخامت عضله مایل بزرگ طرف چپ هماتومی با بعد  $۱ \times ۴ \times ۵$  سانتیمتر دیده می‌شود.

#### دستگاه گردش خون

قلب بوزن  $۳۲۰$  گرم، بطن چپ کمی بزرگتر از عادی، ضخامت میوکارد آن  $۱۷$  میلی‌متر می‌باشد، قوام و رنگ میوکارد و اندازه سایر حفرات قلب طبیعی است. آئورت و کرونرها قابل ملاحظه نمی‌باشند.

#### دستگاه گوارش

در سطح مخاط معده آروزیونهای متعدد دیده می‌شود همچنین در سطح مخاطی اولین قسمت دوازدهه پنج اگزولراسیون وجود دارد که کف آنها از لخته خون تیره پوشیده شده، بزرگترین آنها به ابعاد  $۰.۳ \times ۱.۵ \times ۲$  سانتیمتر است در بقیه نواحی روده باریک سطح مخاط فوق‌العاده پر خون بوده در بعضی نواحی کانونهای خونریزی کوچکی در زیر مخاط و سروروده دیده می‌شود. در ناحیه ایلتون، روده محتوی خون هضم شده می‌باشد؛ کولون دارای مخاط پر خون و متورم می‌باشد سطح سرورزی آن تیره و مایل به سبز است. کبد بزرگ بوزن  $۲۰۰$  گرم سطح آن صاف است و در زیر سرورزی آن کانونهای خونریزی تازه برنگ قرمز روشن دیده می‌شود که حدود آنها نامنظم می‌باشد (شکل ۱) قوام نسج کبد نرم و شکننده است. در سطح برش

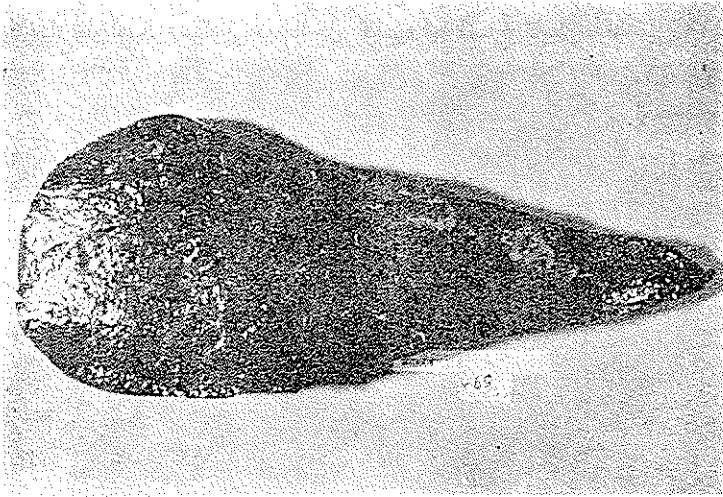


شکل (۱)

منظوره، ماکروسکوپی سطح خارجی کبد


نیز نواحی خونریزی برنگ قرمز قهوه‌ای و نواحی نکروز برنگ زرد با کنار نامنظم اطراف قرمز تیره دیده می‌شود (شکل ۲) از نظر میکروسکوپی در داخل بافت کبد نواحی نکروزه

وسیع وجود دارد که در اطراف آنها خونریزی و ارتشاح سلولهای آماسی از نوع پلی نوکلتر، لنفوسیت و منوسیت موجود است. در داخل فضاهاى پرت پرخونی عروق و کانونهای خونریزی دیده میشود (شکل ۳)



شکل (۲)

منظره ماکروسکوپی سطح برش کبد



شکل (۳)

منظره میکروسکوپی کبد

## بحث

بیمار زن ۳۹ ساله‌ای است که برای ششمین‌بار زایمان در حالت شوک و کلاپس به بیمارستان آورده شده است پس از انجام زایمان بچه‌آورده بدنیا آمده و مدت سه‌روز بیمار الیگوری و آنوری داشته که با خیز مختصر پاها، سقوط فشارخون، کبد بزرگ دردناک، خونریزی ته‌چشم، حالت نیمه اغماء و افزایش اوره و پتاسیم خون همراه بوده است. حالت شوک و کلاپس مادر و مرگ بچه ممکن است از عوارض جدا شدن قبل از موقع جفت و یا اینکه مربوط به دیستونی زایمانی و خونریزیهای حاصله از لاسراسیون سر رحم و واژن بوده باشد. خیز پاها، الیگوری و آنوری و هیپرکالمی و اورمی و حالت نیمه اغماء ناشی از نارسائی حاد کلیوی است که در اتوپسی با بزرگی و تورم کلیه‌ها همراه بوده و در امتحان میکروسکوپی در گلمرولها خیز بین کاپیلری، ضخامت دیواره و فشردگی کاپیلرها، تراوش سرورزیده و گلبولهای قرمز در فضاها، کپسولی وجود داشته و در نسج انترستیس خیز، و در لوله‌های درهم پیچیده علائم دژنراسانس ابری و هیالن سلولهای پوششی نشان داده شده است. بزرگی و دردناکی کبد نیز با کانونهای نکروز و خونریزی همراه میباشد علائم کلینیکی و یافته‌های اتوپسی با آنچه که برای توکسمی حاملگی (مرحله اکلامپسی) شرح داده شده است مطابقت دارند تنها با توجه به بزرگی مختصر بطن چپ و وجود یکی دو کانون اسکاری کوچک در کلیه‌ها ممکن است این سؤال پیش آید که بیمار ممکن است قبلاً به نروپاتی مزمن مبتلا بوده بر اثر تروما تسم و خونریزیهای زایمانی بر شدت اختلالات کلیوی او افزوده گشته و بمرحله نارسائی رسیده باشد ولی نبودن ضایعات عروقی و علائم آسیب شناسی دال بر وجود نروپاتی مزمن، این فکر را از نظر دور میدارد موضوع دیگر این است که در این مورد بخصوص با مقایسه ضایعات گلمرولی و لوله‌ای سیر چند روزه بیماری و دخالت عوامل اتیولوژیک احتمالی میتوان فکر کرد که ماهیت ضایعه کلیوی در اکلامپسی يك نفروز نفریت میباشد یعنی يك گلمرولونفریت حاد خیزدار و مامبرانوز در کار بوده و با ضایعات اولیه و دژنراتیولوهای ادراری همراه بوده است.

## خلاصه

يك مورد توکسمی حاملگی در زن چند زای ۳۹ ساله دیده شد که بلافاصله بعد از زایمان عارض گشته و منجر بمرگ بیمار گشته است از نظر بالینی با علائم خیز، آنوری و الیگوری، سقوط فشارخون، حالت نیمه اغماء، خونریزی ته‌چشم، کبد بزرگ و دردناک و افزایش اوره و پتاسیم خون همراه بوده است. در اتوپسی کلیه‌ها بزرگ و خیزدار بوده از نظر میکروسکوپی در گلمرولها خیز بین کاپیلری، فشردگی کاپیلرها و افزایش ضخامت مامبران بازال آنها همراه خیز انترستیس و دژنراسانس ابری و هیالن اپی‌تلیوم در لوله‌های درهم پیچیده نشان داده شده است. در کبد کانونهای نکروز و خونریزی دیده شد.

**References :**

1. Allen A. C. The Kidney, second edition 1962 J. & A. Churchill LTD London .
2. Anderson W. A. D. Pathology fourth edition 1961 Mosby Co.
3. Baitz et al. The Kidney in Toxemia of Pregnancy. Med. Clin. N. Amer. 50:1043-35 July 66.
4. Boyd W, Text-Book of Pathology seventh edition 1962 Lea & Febiger.
5. Brained. H. et al. Current Diagnosis and treatment. 1966.
6. Douglas et al. Toxemia of Pregnancy. Production of lesion in the absence of signs. Amer. Jour. Obstet. Gyneco. 95:1354-7 Jun, 1966.
7. Moore R. A. A Text-Book of Pathology. second Edition 1652 Saunders Co.
8. Pollak V. E. et al. The Kidney in Toxemia of Pregnancy. A Clinical and Pathologic study based on renal biopsy Medicine 39:469-526, 1960.
9. Schweitz L. J. et al. Observation of a case or preeclampsia with respect to hypertensive vascular disease as sequel. Obstet. Gynec. 272-626-63, May, 66.