

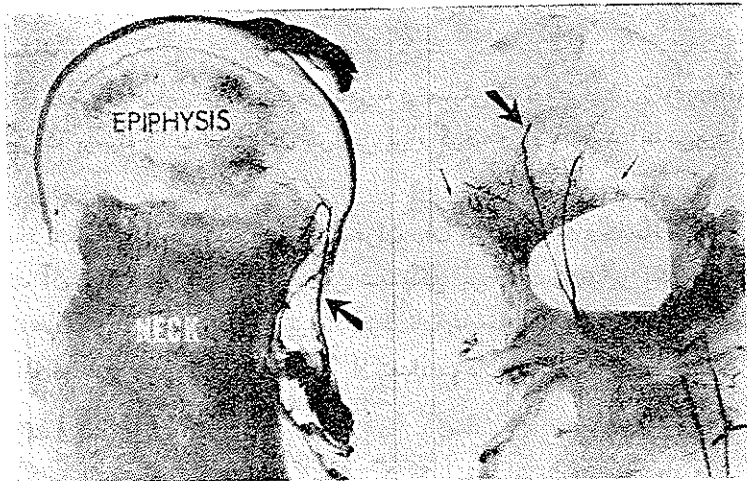
## علل جوش نخوردن و نگرز آسپتیک در شکستگی های داخل کپسولی گردن استخوان ران و اندکاسیون گذاشتن سرمصنوعی (پروتز) در این شکستگیها

از جمله مسائلی که در جراحیهای استخوان اغلب جراحان با آن مواجه میشوند عبارت است از عدم موفقیت در جوش خوردن شکستگیهای داخل کپسولی مفصل ران. با وجود تحقیقات جدیدی که در سالهای اخیر در مورد این شکستگیها بعمل آمده معهذاً هنوز درباره اصول کلی این شکستگیها چه از نظر درمانی و چه از نظر تقسیم بندی تصمیم قطعی گرفته نشده و در بین جراحان اختلاف عقیده فراوان وجود دارد. گاه گاه نیز تقسیم بندی تازه ای باروش درمانی جدید پیشنهاد میشود اما تا زمانیکه آمار صحیحی از نتیجه این روشها منتشر نشود مقایسه بین متدهای مختلف درمانی نه تنها بیفایده است بلکه گمراه کننده نیز میباشد. هدف از انتشار این مقاله روشن نمودن نقش بعضی از عوامل است که در پیش آگهی و درمان این شکستگیها مؤثر میباشند. برای درک بهتر موضوع بیمورد نیست ابتدا مطالب مختصری از جریان خون سرو گردن استخوان ران که اخیراً بطور روشن تری شرح داده شده است یاد آور گردد.

سر استخوان ران بیش ازهر استخوان در بدن در برابر عواملی از قبیل ضربه وغیره از خود عکس العمل نشان داده و دچار اختلالات عروقی میگردد علت این واکنش یکی داخل کپسول قرار گرفتن تمامی سر استخوان و قسمتی از گردن و دیگری وضع خاص عروق سرو گردن این استخوان است. چنانچه میدانیم جریان خون سر استخوان ران از شریانهای مخصوصی بنام شریانهای رتیناکولر تأمین میشود در کلیه پستانداران در اطراف حاشیه غضروف مفصلی مفصلی دارای سینوویال هستند آناتوموزهای شریانی فراوانی وجود دارد که بنام Ciriclus. Articular vasculosus مینامند که اولین دفعه توسط آقای William Hunter در سال ۱۷۴۳ شرح داده شد. در اطراف کپسول مفصلی نیز آناتوموزهای شریانی ثابتی وجود دارد که در مفصل ران بنام شریانهای Trochanterine موسوم است که این آناتوموز

تشکیل شده است از شاخه های صعودی شرایین سیر کونفلکس داخلی و خارجی، شاخه نزولی شریان سرینی فوقانی، شاخه صعودی شریان سرینی تحتانی و شاخه های از شریان ایتورتور. شاخه های همین آناستوموز تروکاترین است که بنام شریانهای رتینا کولر نامیده شده این شاخه ها بین قسمتی از کپسول مفصلی که بنام الیاف رتینا کولر نامیده میشود و استخوان عبور کرده و اپیفیز و قسمتی از متافیز سراسخوان را در بچه ها و سرگردن استخوان رادر اشخاص بالغ مشروب مینماید .

در بچه ها که استخوان در حال رشد و نمو است شریانهای رتینا کولر از راه حلقه غضروفی لیفی که دور تادور صفحه اپی فیز استخوان را احاطه نموده است به اپی فیز میرسند کپسول مفصلی جریان خون خود را از شریانهای اطراف کپسول میگيرد .



شکل ۱- نمای جریان خون اپی فیز و دیافیز در کودکان و بالغین. در کودکان شرایین دیافیزی انتهائی است در صورتیکه پس از توقف رشد استخوان شرایین اپی فیزی و متافیزی بایکدیگر آناستوموز میشوند

Harris نشان داده است که هیچگاه شریانهای در اشخاصیکه رشد و نمو شان کامل نگردیده صفحه اپی فیز را سوراخ نکرده بلکه شریانهای متافیز در مجاور صفحه اپی فیز حلقوی شده و بنام شریانهای انتهائی نامیده میشود. پس از اینکه رشد و نمو کامل گردید شریانهای اپی فیزی و دیافیزی با هم سهولت آناستوموز میشوند ضمناً سر استخوان شاخه خیلی کوچکی از شریان ایتورتور را که از راه رباط گرد میاید دریافت مینماید . این شاخه شریانی رباط فوق الذکر و قسمت کمی از غضروف سراسخوان را مشروب میسازد لذا جریان خون آن بان اندازه کافی نیست که اگر شریانهای رتینا کولر قطع گردند سر بان اندازه کافی خون دریافت کرده و زنده بماند . در بچه هاییکه در حال رشد و نمو هستند الیاف رتینا کولر کوتاه بوده و محکمتر با استخوان چسبیده اند تا اشخاص بالغ. از مطالب فوق چنین استنباط میشود که سرگردن استخوان ران از شریانهای سوکیتال و پری کپسولر مشروب میشوند و این شریانها

هستند که بیشتر در معرض ضربه و فشار و غیره قرار گرفته و دچار اختلال میگردند. مثلاً در در رفتگی‌ها و شکستگی‌های گردن و استخوان ران. در خونریزیها و اورام موضعی این شرایطها ممکن است مسدود گردد. همچنین در شکستگیهای سوکپیتال اگر این شرایط بطور کامل قطع نگردند ممکن است تحت کش قرار گرفته و یا در اثر پیچ خوردگی جدار داخلی آنها مسدود گردد و یا بعلت ترومبوز جریان خون سراسخوان دچار اختلال شده و نکروزه گردد از مطالب فوق الذکر نتیجه میگیریم که جا انداختن فوری يك شکستگی سوکپیتال و ثابت کردن آن يك اصل کلی در جوش خوردن این شکستگی و جلوگیری از پیدایش نکرروز آسپتیک سراسخوان است.

### عللی که در جوش نخوردن این شکستگی و نکرروز آسپتیک سراسخوان مؤثر هستند.

برای روشن شدن این عوامل بذکر تجزیه و تحلیلی که توسط Athens و Greece روی ۱۷۹ مریض که بوسیله آنان تحت عمل جراحی قرار گرفته و درمان شده اند می پردازیم.

#### سن و جنس

تعداد شکستگی داخل کپسولی سراسخوان ران بین سنین ۷۰ و ۸۰ سالگی خیلی بیشتر است و علت آن استئوپروز پیری است. این شکستگی بین زنان ۵ برابر بیشتر از مردان است و آن هم ناشی از آنست که استئوپروز در نزد زنان شایعتر بود و دیگر آنکه تعداد زنان که سن آنها بین ۷۰ و ۸۰ سال است بیشتر از تعداد مردان است.

#### مرگ و میر

مرگ و میر بیماران مبتلا به شکستگی گردن استخوان ران نسبتاً زیاد و هر چه سن بالاتر باشد تعداد آن بیشتر میشود. روی هم رفته تعداد مرگ و میر بر حسب درصد در سال اول ۲۲٪ برای زنان و ۲۰٪ برای مردان گزارش شده است مرگ و میر در بیمارانیکه سن آنها بیشتر از ۸۰ سال است در مردان ۷۳٪ و برای زنان ۴۳٪ است. علت مرگ و میر معمولاً آمبولی ریوی، عفونت ریوی، عفونت دستگاه اداری، نارسائی قلب، و آمبولی و تومبوز مغز هستند.

از ۱۷۹ مریض فوق فقط ۷۶ نفر آنها با اندازه کافی بعد از عمل جراحی مجدداً تحت ماینه قرار گرفتند که میتوان نتایج حاصله از درمان را روی آنها بعنوان نتیجه نهائی درمانی مورد بررسی قرار داد. در این آنالیز نکات زیر در نظر گرفته شده است:

۱- پس از ۱۸ ماه که از درمان گذشته باشد اگر نکرروز آسپتیک ظاهر نگردید و شکستگی جوش خورد جزو نتیجه نهائی میتوان مورد بررسی قرار داد.

۲- اگر قبل از این مدت نکرروز آسپتیک چه از نظر علائم پرتو نگاری و چه از نظر بافت شناسی ظاهر گردید چون سیر عارضه را با عمل دیگری نمیتوان تغییر داد این گروه را

نیز می‌توان جزو نتیجه نهائی محسوب کرد .

۳ - شکستگیهای ناقص جزو این تجزیه و تحلیل آورده نشده زیرا نتیجه درمانی بدون در نظر گرفتن متد درمانی معمولا خوبست .

۴ - در این تجزیه و تحلیل بیماران را از ششماه تا دو سال پس از عمل مورد بررسی قرار داده و اغلب آنها در موقع معاینه بیشتر از دو سال از عمل آنها میگذشته است .

### تقسیم بندی شکستگی .

اگر چه نوع شکستگی در پیش آگهی آن بطور قطع مؤثر است معینا در باره اینکه چه نوع شکستگی نقش مهمتری را در پیش آگهی بعهده دارد بین جراحان توافقی حاصل نشده است . در این آنالیز تغییر مکان قطعات شکسته و همچنین چند قطعه‌ای بودن کردن استخوان را از عوامل مهم محسوب داشته‌اند لذا بیماران را با تقسیم بندی که Sarden در ۱۹۶۱ پیشنهاد کرده تطبیق داده و نتایج حاصله را مورد بحث قرار میدهم . گاردن بدون در نظر گرفتن شکستگی های چند قطعه‌ای کردن استخوان ران بقیه را سه گروه تقسیم میکند :

- ۱ - شکستگی‌های کامل بدون تغییر مکان ۲ - شکستگی کامل با تغییر مکان بدون پارگی الیافرتیناکولر خلفی ۳ - شکستگی با تغییر مکان همراه با پارگی الیافرتیناکولر خلفی .
- از نظر نتیجه درمانی این بیماران را به چهار گروه تقسیم میکنند :
- ۱ - جوش خوردگی کامل بدون نكروز ۲ - جوش خوردگی همراه با نكروز ۳ - جوش نخوردن توأم با زنده بودن سر ۴ - جوش نخوردن همراه با نكروز .

تابلوی زیر نتیجه درمانی را بر روی ۷۶ بیمار نشان میدهد

نوع شکستگی	نتیجه				جمع	نكروز آسپتیک بر حسب درصد	جوش نخوردگی بر حسب درصد
	التیام یافته و سرزنده	التیام یافته سر نكروزه	التیام یافته سرزنده	التیام نیافته سر نكروزه			
I	۱۱	۲	۳	-	۱۵	۱۳/۳	۱۳/۳
II	۱۸	۱۰	۲	۳	۳۳	۳۹/۴	۱۵/۱
III	۸	۱۱	۱	۸	۲۸	۶۷/۸	۳۲/۱
جمع	۳۷	۲۳	۵	۱۱	۷۶	۴۴/۷	۲۱

چنانچه ملاحظه میشود از ۷۶ بیمار فوق ۷۹٪ از شکستگی‌های جوش خورده‌اند. ۲۱٪. التیام پیدا نکرده‌اند رویهم رفته ۴۴٪. ۷۶ بیمار دچار نكروز آسپتیک سراسخوان شده‌اند. ولی

باید دانست که نکرروز آسپتیک در شکستگی های جوش نخورده ۶۸٫۷ درصد بوده است. این نتایج احتیاج به آنالیز بیشتری دارد زیرا اگر شکستگی از يك نوع نباشد نمیتوان نتیجه درمانی متدهای مختلف را با هم مقایسه کرد در نتیجه به آنالیز بیشتری از نظر رابطه بین نوع شکستگی و چند قطعه بودن گردن استخوان ران و جا انداختن و ثابت نمودن شکستگی میپردازیم.

هر قدر تغییر مکان قطعات شکسته بیشتر باشد درصد جوش نخوردگی و نکرروز آسپتیک بهمان نسبت زیادتر میشود و بنظر میرسد علت آن ضایعات عروقی و در نتیجه اختلال در گردش خون این قسمت باشد.

### چند قطعه ای بودن

معمولاً چند قطعه شدن گردن در سطح فوقانی خلفی کورتکس استخوان صورت گرفته و قطعه فوقانی شکسته زاویه دار میگردد از نظر پرتو نگاری خیلی مشکل است که از عکسبرداری از روبرو چند قطعه ای بودن را تشخیص داد ولی تا اندازه ای روی کلیشه های طرفی که پس از جا انداختن گرفته شود میتوان آن را مشاهده نمود. تا کنون برای درجه بندی شکستگی های چند قطعه ای طبقه بندی چگونگی پیشنهاد نشده و برای سهولت کار آنرا بدرجات سبک، متوسط و شدید تقسیم میکنیم. باید دانست که شکستگی چند قطعه ای فقط در نوع دوم و سوم شکستگی از تقسیم بندی فوق بوجود آمده و در نوع اول معمولاً دیده نمیشود. در هر حال از نتایج حاصله از درمان چنین استنباط شده که هر چه عده قطعات شکسته بیشتر باشند شانس جوش نخوردن شکستگی بیشتر است و بنظر نمیرسد که متدهای مختلف درمانی نقش چندانی مهمی در پیش آگهی داشته باشند چنانچه در این سری آنهایی که شکستگی شان همراه با چند قطعه ای سبک بوده ۰٫۵٪ جوش نخورده، شکستگی چند قطعه ای متوسط ۲۲٪ و در شکستگی های چند قطعه ای شدید ۷۲٪ جوش نخورده اند. بنا بر این نتیجه میگیریم که درصد جوش نخوردن يك شکستگی رابطه مستقیمی با تعداد قطعات شکسته شده گردن استخوان ران دارد.

### جا انداختن کامل

اندازه گیری تغییر شکل مختصری که پس از ردو کسیون کامل بجایماند فوق العاده مشکل است و باید باین نکته توجه داشت که اگر منظور از جا انداختن شکستگی در مقابل یکدیگر قرار دادن قطعات شکسته باشد این جا انداختن معنی و مفهومی ندارد. زیرا سر نیمه کروی استخوان ران بوسیله رباط گرد آویزان است و میتواند در سه جهت مختلف عمودی، افقی و قدامی خلفی و یا در هر سه محور بچرخد. اگر تغییر شکل مختصری در هر يك از این جهات باقی بماند ممکن است باعث انسداد عروق رباط گرد گردد زیرا در موقع حادثه و ایجاد شکستگی با تغییر مکان یقیناً شریانهایی که تنذیه ایفیز را بعده دارند آسیب دیده اند و اگر شریانی که از رباط گرد میرسد مسدود نگردد ممکن است از این راه خون با اندازه کافی به استخوان برسد در غیر اینصورت سردچار نکرروز آسپتیک میگردد بنا بر این

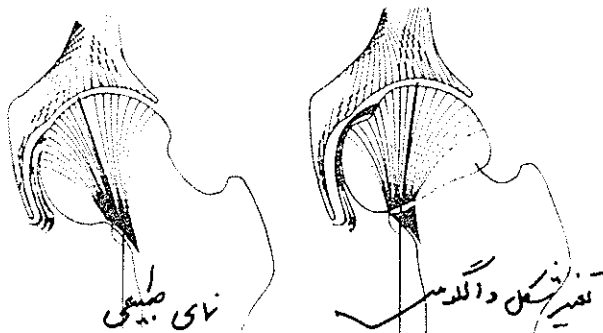
ثابت کردن يك شكستگی در وضعیت معيوب خود موجب نرسیدن خون به استخوان شده و در نتیجه نكروز آستیک حاصل میگردد .



شکل ۲- نمای چرخش سرد داخل حنجره توآبل در امتداد محور طولی گردن چنانچه ملاحظه میشود چرخش در هر جهت که باشد باعث انقباض عروق رباط گرد میگردد

در ۱۹۵۹ Smith نشان داد که در دو نوع چرخش زیر سراسخوان ران ، شریانیکه از رباط گرد بسراسخوان میرسد مسدود میگردد .

- ۱ - چرخش در جهت عقربه به ساعت یا در دوره محور قدامی (تغییر شکل والگوس)
- ۲ - چرخش در دور محور طولی گردن در هر جهت که باشد.



شکل ۳- در نمای طبیعی ملاحظه میشود که خطی که از تراپیکولهای سر که وزن بدن را تحمل میکند با خطی که در امتداد کورتکس داخلی بدنه استخوان ران کشیده شود ۱۶۵ درجه است و در تغییر شکل والگوس این زاویه زیاد میشود

اگرچه اندازه گیری تغییر شکل والگوس بوسیله عکسبرداری آسان است ولی هیچگاه تغییر شکلی را که در اثر چرخش سرد میسر محور طولی گردن پیش میاید نمیتوان اندازه گرفت تغییر شکل والگوس را از روی کلیشه قدامی خلفی که از مریض گرفته شده میتواند اندازه گرفت بدین طریق که زاویه ای که بین تراپیکولهای سراسخوان ران که وزن بدن روی آنها تحمل میشود و کنار داخلی کورتکس بدنه استخوان را اندازه نمیگیرند. در حال طبیعی این زاویه ۱۶۵ درجه است اگر این زاویه زیادتر باشد تغییر شکل والگوس محسوب میشود . نتیجه

ثابت کردن يك شكستگی در وضعیت معیوب و الگوس که زاویه آن بیش از ۲۰ درجه باشد فوق‌العاده بد است در این سری ۱۹ بیمار که مبتلا به شکستگی و تغییر شکل والگوس بیش از ۲۰ درجه بوده‌اند ۱۶ مورد از آنها یعنی ۸۴٪ پس از درمان دچار نکرور آسپتیک سر استخوان ران شدند. ضمناً باید توجه داشت که نتایج بدی که در تغییر شکل والگوس و ثابت نمودن شکستگی در همان وضعیت پیش می‌آید رابطه‌ای با نوع شکستگی ندارد.

چرخش در مسیر محور طولی نیز مورد بررسی قرار گرفته زاویه طبیعی بین خطی که از محور سروگردن استخوان ران بگذرد چنانکه از سطح طرفی نگاه کنیم ۱۸۰ درجه است هر تغییری که در این زاویه داده شود دلیل آنست که سر در محور افقی چرخیده است. ردو کسیون این شکستگی در وضعیت مطلوب ساده نبوده و اغلب در اثر بی‌احتیاطی و کشش‌های بی‌جهت ممکن است ضایعاتی که در موقع شکستگی بعروق وارد آمده است کامل گردد و بکلی سر از دریافت خون محروم شود.

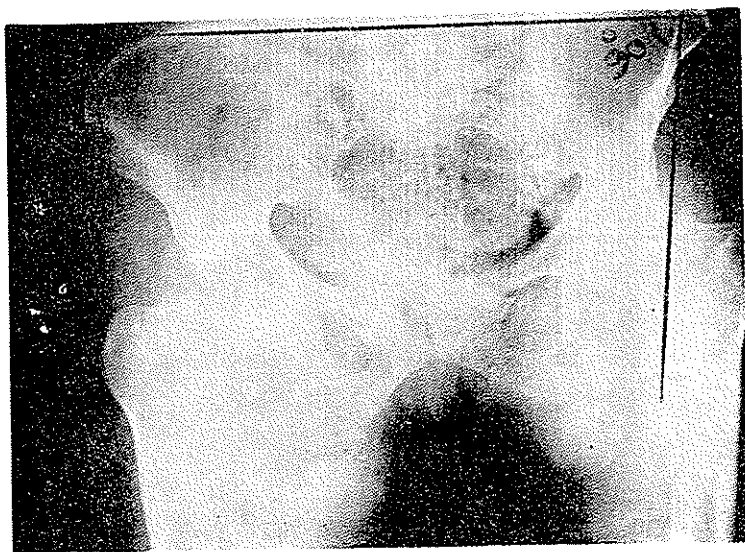
### درمان

از نظر درمانی در این سری از ۷۶ بیمار مبتلا به شکستگی گردن استخوان ران ۳۱ مورد بوسیله گذاشتن میخ، Smith Peterson و ۴۱ مورد بوسیله میخ و پلاک و ۴ مورد که مبتلا به شکستگی نوع اول بودند بوسیله کشش ساده درمان شدند. بهترین نتیجه درمانی با میخ و پلاک بدست آمده است در صورتیکه در ۴ موردیکه بوسیله رتراکسیون درمان شدند قطعات شکسته بعداً جابجا شده و انیام انجام نگرفته است. در شکستگی نوع دوم و سوم درجه جوش نخوردگی و همچنین نکرور آسپتیک سر استخوان در بیمارانی که با میخ S.P درمان شده بودند به مراتب زیادتر از بیمارانی بود که با میخ و پلاک درمان شده بودند. بطور کلی در این سری تعداد نکرور آسپتیک و جوش نخوردگی در بیمارانی که با میخ S.P درمان شده بودند ۷۹٪ بوده در صورتیکه در بیمارانی که با میخ و پلاک درمان شده بودند این عوارض ۳۶٫۵ درصد بوده است. این آمار نشان می‌دهد که در شکستگی گردن استخوان ران گذاردن میخ به تنهایی برای ثابت کردن شکستگی کافی نیست نتیجه دیگر اینکه در شکستگی‌های گردن استخوان ران بدون تغییر مکان باید بوسیله میخ و پلاک قطعات شکسته را ثابت نمود مگر اینکه عمل جراحی کنترا اندیکسیون داشته باشد.

از نظر پرتونگاری نکرور آسپتیک سر استخوان ران و علائم زودرسی که روی بیماران فوق‌الذکر بدست آمده نیز مطالعه شده و غالباً گفته شده است که قبل از ۲۴ ماه پس از شروع این عارضه علائم پرتونگاری ظاهر نمی‌شود (Barnes 1962). این عقیده کاملاً صحیح است در صورتیکه پایه علائم پرتونگاری روی تغییرات ساختمانی سر گذاشته شود.

به‌رحال بنظر میرسد علائم دیگری وجود داشته باشد که زودتر ظاهر شده ثابت و قابل اطمینان باشد. مسطح شدن ناحیه‌ای از سر استخوان ران که وزن بدن را تحمل میکند یکی از علائم زودرس پرتونگاری این عارضه است و در بیست مورد این علامت مدت‌ها قبل از اینکه

در ساختمان سراسنخوان تنبیری داده شود ظاهر گردیده این علامت از یکماه و نیم تا ۱۹ ماه یعنی بطور متوسط ششماه و نیم و بعد از وقوع شکستگی دیده شده است .  
اندیکاسیون گذاشتن سر مصنوعی یا پر و نیز در شکستگیهای داخل کپسولی از آنجا که استفاده از سرهای مصنوعی در شکستگیهای تازه سراسنخوان ران فوق العاده



شکل ۴ - در این شکل زاویه باول نشان داده میشود و چون این زاویه تقریباً ۹۰ درجه است گذاشتن سر مصنوعی نتیجه بسیار مطلوب داده است

شایع شده و گزارشهای متعددی در این باره در مجلات بچاپ رسیده است مثلاً در بعضی از گزارشات صد درصد و در بعضی دیگر ۵۰ درصد از این سرها استفاده شده لازمست اندیکاسیون گذاشتن این سرهای مصنوعی را مورد بررسی دقیق تری قرار دهیم .

از نظر مکانیکی و فشاریکه روی سطوح شکستگی وارد میشود Pauwel این شکستگیها را سه گروه تقسیم نموده است . این تقسیم بندی از روی تشکیل زاویه ای که بین خط شکستگی از یک طرف و یک خط افقی که خارهای قدامی فوقانی استخوان ایلیاک را بهم وصل کند از طرف دیگر قرار گرفته است .

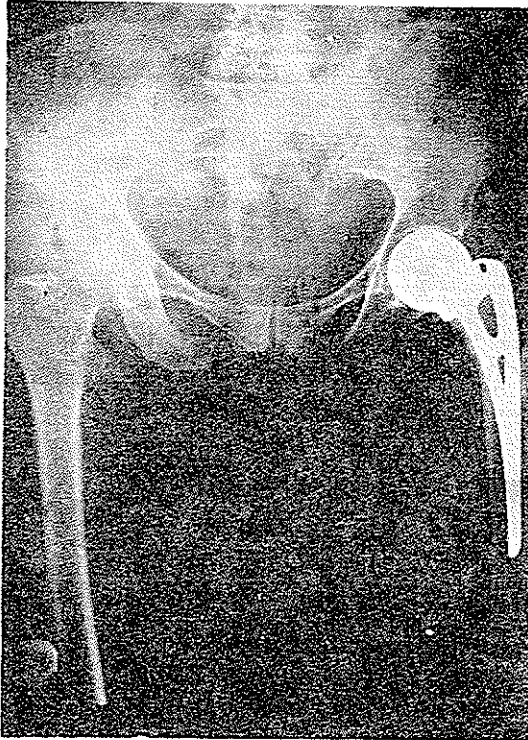
۱ - اگر زاویه فوق کمتر از ۳۰ درجه باشد شکستگی تقریباً با هر متدی که درمان شود نتیجه درمان رضایت بخش خواهد بود .

۲ - چنانکه زاویه بین ۳۰ تا ۷۰ درجه باشد حتماً باید شکستگی را بطور رقیق ردو کسیون نمود و بوسیله میخ و پلاک و غیره ثابت کرد .

۳ - در صورتیکه زاویه بین ۷۰ تا ۹۰ درجه باشد خط شکستگی عمودی است و هر متد درمانی را که انتخاب کنیم امکان جوش نخوردن بسیار زیاد است .

روش Pauwel برای طرح نقشه و انتخاب نوع عمل راجع ب درمان این نوع شکستگیها

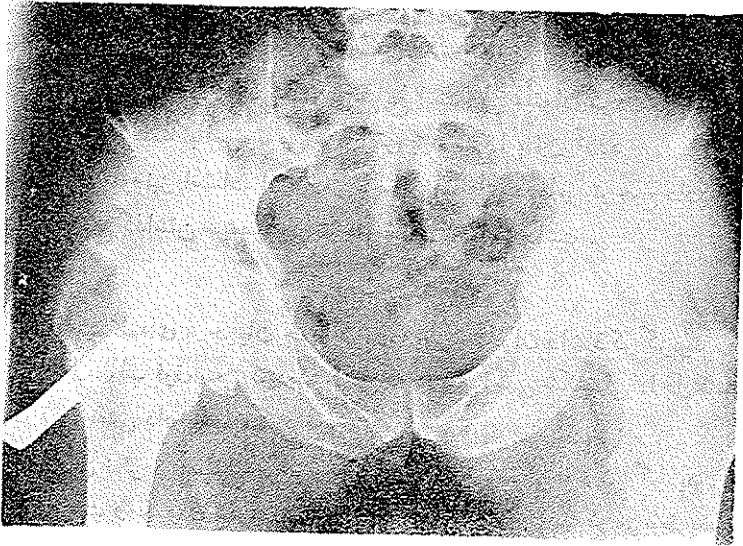
بنظر میرسد کمک فوق العاده موثری باشد. در نوع سوم طبقه بندی فوق استفاده از سرهای مصنوعی اندیکاسیون داشته در حالیکه در نوع دوم و اول بایستی شکستگی بوسیله جا انداختن و تثبیت داخلی درمان شود مگر اینکه این طریق درمان بعلل دیگری قابل انجام نباشد.



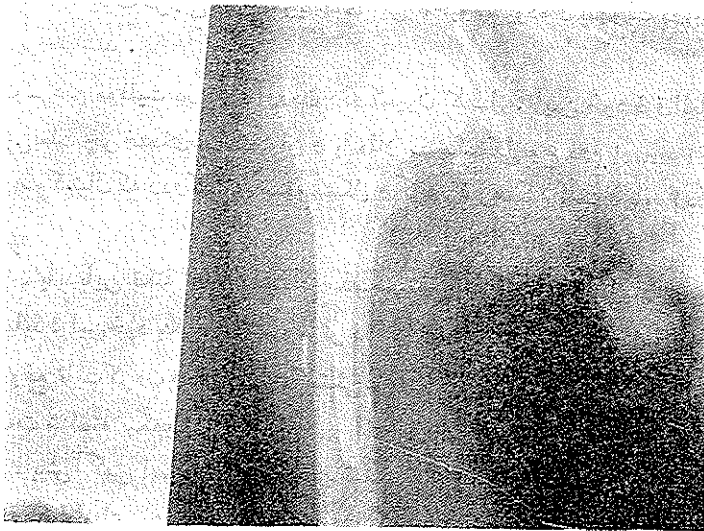شکل-۵- نتیجه رادیوگرافی پس از عمل جراحی

شکستگی گردن استخوان ران همراه با جابجاشدن قطعات شکسته پس از درمان اولیه مسئله مهم دیگری است که جراحان غالباً با آن روبرو میشوند. بعد از جا انداختن يك شکستگی گردن استخوان ران اغلب اتفاق می افتد که قطعات شکسته مجدداً جابجا شوند و علت آن یاردو کسیون ناکامل یا تداخل ناکامل قطعات شکسته و یا تثبیت ناکامل و یا مجموع این هر سه عامل است. Rudolph معتقد است که در این قبیل موارد باید سعی نمود که ردو کسیون کامل را مجدداً بدست آورد و بوسیله ای قطعات شکسته را بطور محکمتری ثابت نمود. نامبرده از گره های استخوانی در این قبیل موارد استفاده کرده و نتایج درخشانی از این طریق بدست آورده است. اولین بار توسط Kings پیشنهاد شد که هر شکستگی، همراه با تغییر مکان قطعات شکسته که سه هفته از آن گذشته باشد، باید آن را جزو شکستگی هائیکه جوش نخواهد خورد به حساب آورد. بنابراین هر چه فاصله زمان بین شکستگی و عمل جراحی طولانی تر گردد شانس جوش نخوردن بیشتر است. در درمان يك شکستگی جوش نخورده

میتوان از سرهای مصنوعی استفاده کرد ولی باید دانست که متدهای جراحی دیگری نیز در این قبیل موارد بکار میروند .



شکل (۶) - شکستگی قدیمی جوش نخورده ۱۸ ماه پس از اعمال جراحی متعدد



شکل (۷) - نتیجه درمان پس از گذاشتن سر مصنوعی که رضایت بخش بوده است بطور کلی میتوان آن دسته از شکستگیهای گردن استخوان را که جوش نخورده اند بطریق زیر تقسیم نمود .

- ۱ - نخورده شدن سر استخوان همراه با آماس مفصل
- ۲ - سر استخوان هنوز سالم است ولی مقدار زیادی از گردن جذب شده است.

- ۳ - سر و گردن استخوان نکروز پیدا نکرده ولی شکستگی از نوع سوکپیتال است.
- ۴ - سر و گردن استخوان سالم ولی شکستگی جوش نخورده است.
- در گروه اول گذاشتن سر مصنوعی خیلی شایع بوده و بدون شك بر سایر طرق درمانی برتری دارد.
- در گروه دوم استفاده از سرم مصنوعی شایع است ولی میتوان گردن را در سر نیز وارد نمود (implant) ضمناً با استئوتومی تراکتور بزرگ را پائین آورد
- در گروه سوم نیز استفاده از پروتز بر سایر متدهای درمانی ترجیح دارد اما در گروه چهارم بطور قطع گذاشتن سر مصنوعی نتیجه مفیدی نخواهد داشت .

### خلاصه و نتیجه

- ۱ - چند کلمه‌ای از جریان خون گردن و سر استخوان ران ذکر گردید .
- ۲ - در مطالب فوق سعی گردیده و امالی که در پیش آگهی شکستگی داخل کپسولی گردن استخوان ران نقشی دارند بیان گردند .
- ۳ - علل نکروز آسپتیک و جوش نخوردن این شکستگی‌ها ذکر گردید . این عوامل همان‌طوریکه مشروحاً بیان شد بدو دسته تقسیم میشوند یکی آندسته که مربوط بخود شکستگی است دوم آنهاییکه بوسیله جراح بوجود می‌آیند . این فاکتورها بطور اختصار عبارتند از:
  - الف - ضایعات عروقی زیرا شریانهای این ناحیه کم بوده و سهولت در اثر ضربه و غیره آسیب پذیر می‌باشند .
  - ب - عدم موفقیت در بدست آوردن ردو کسیون کامل . این خود فوق‌العاده مهم است زیرا گاهی بعلت چرخشهای سر استخوان و یا مثلاً در شکستگی نوع دوم Pauwel و یا شکستگی نوع سوم سوکپیتال که ردو کسیون بسته مشکل و گاهی غیر ممکن است و باید ردو کسیون باز انجام شود.
- ۴ - باید باین نکته توجه داشت که جذب قسمتی از گردن در مراحل اولی ترمیم شکستگی بوجود می‌آید . این خود یکی از عوامل مؤثر در جوش نخوردن این شکستگی‌ها است و باید سعی نمود در موقع ثابت کردن وسیله‌ایکه شکستگی با آن ثابت میشود باعث جلوگیری از نزدیک شدن قطعات شکسته بیکدیگر نگردد .
- ۵ - پیش آگهی این شکستگی‌ها نیز بستگی بنوع شکستگی دارد . تغییر مکان قطعات شکسته و چند قطعه‌ای بودن شکستگی نقش بزرگی در پیش آگهی بازی میکند . شکستگی نوع سوم همراه با چند قطعه بودن گردن از شکستگی‌هایی است که نتیجه درمانی آنها خوب نیست . برای بدست آوردن يك نتیجه خوب در این مورد ردو کسیون دقیق و تثبیت محکم لازم است .
- ۶ - ثابت کردن شکستگی سر استخوان ران در وضعیت معیوب ، چه بصورت والکوس

باشد و چه بصورت چرخش، در مسیر محور گردن استخوان ران ممکن است باعث انسداد بقیه عروق گردن که از راه رباط گرد میرسد گردد ولی اگر این شریان انسداد پیدا نکند سر دچار نکروز نمیشود.

۷ - تغییر شکل والگوس را میتوان براحتی اندازه گرفت ولی اندازه گیری چرخش در امتداد محور بزرگ گردنی استخوان ران خیلی مشکل است:  
اندیکاسیون گذاشتن سرهای مصنوعی در شکستگی های تازه و قدیمی سراسخوان ران عبارتند از:

- ۱ - نوع سوم شکستگی (در تقسیم بندی Pauwel)
- ۲ - جوش نخوردن شکستگی در اثر ضایعات شدیدی که بسراسخوان در موقع عمل جراحی وارد آمده است.
- ۳ - نکروز آسپتیک سراسخوان ران
- ۴ - استئوآرتریت شدید مفصل ران که بیشتر محدود بسر باشد.
- ۵ - کوتاهی شدید گردن بعلت جذب این قسمت
- ۶ - در شکستگی های تازه بدون در نظر گرفتن تقسیم بندی Pauwel و همچنین شکستگی جوش نخورده در اشخاص مسن بخصوص در موقعیکه دچار عوارض پیری باشند.

## REFERENCES:

- 1- Barnes, R. (1962): The diagnosis of ischaemia of the capital fragment in femoral neck fractures, Journal of Bone and Joint Surgery, 44 - B, 7600.
- 2 - Bessler W., and Maller M. (1961): Le diagnostic precöce de la necrose de la tête femorale. Annales de Radiologie. 4, 21.
- 3- Frangakis E.K Athens, Greec. Intracapsular fractures of the neck of the femur. Factors influencing non - union and ischaemic necrosis Journal of Bone and Joint Surgery Vol. 48B, No. 2, february 1966 Page 17
- 4- Garden, R. S. (1961): Low - Angle fixation in fractures of the femoral neck. Jourunal of Bone and Joint Surgery, 43.B 64,7
- 5- Nicoll, E.A. (1993) The unsolved fracture. Journal of Bone and Joint surgery, 45- B, 239.
- 6- smith, F. b. (1959), Effects of rotatory and valgus malpositions on blood supply to the femoral head. Jouanal of Bone and Joint Surgery, 41-A, 800.