

تشخیصی پک مورد گلیوم کیاسما بارادیوگرافی سادہ جمعہ

پیش از اینکه بشرح حال بیمار پردازیم ابتدا لازم میدانیم کہ گلیوم کیاسما را بطور اختصار مورد بحث قرار دهیم .

گلیوم کیاسما معمولاً درجہ ۵-۱۰ سالگی دیده میشود . کوشینگ (Cushing) درین بیماران خود حدتوسط سن را دوازده سال ذکر کرده است ، لیکن دربرخی موارد بیماری درسنین خیلی کمتر و گاه درسنین بالا حتی درچهل سالگی ہم مشاہدہ شدہ است . گلیوم های کیاسما ازتومورهای خیلی نادر بوده و بیش از ۰٫۵٪ تومورهای اوبتوکیاسما تیک (Opto - Chiasmatic) را تشکیل نمیدهند .

هیستوپاتولوژی - شکل تومور مختلف بوده و بطور کلی حجم کیاسما دریک قسمت افزایش می یابد و ممکن است هر دو عصب بینائی را بگیرد سطح تومور صاف و یادارای برجستگی و عروق بوده و صلابت تومور بر حسب نوع آن سخت یا نرم است و گاهی تغییرات سوکوئید و یا کیستی در تومور پیدا می شود این تومور بتدریج کہ بزرگ می شود جای خود را دراستخوان باز میکند و بهمین علت است کہ ناودانی زیر زائده های قداسی کلینوئید حفر شده و کانال اپتیک متسع می شود .

گلیوم کیاسما از طرف عقب ناحیه دیانسفالیک و جدار قداسی بطن سوم را فشار می دهد و در نتیجه بسته شدن سوراخهای سوئرو ممکن است به هیدرومغالی و یا عوارض شدید و حتی بمرگ منجر گردد از لحاظ هیستولوژیک ، این تومورها عبارت از تومورهای نوروگلی هستند

* - استاد جراحی مغز و اعصاب

** - رئیس بخش چشم پزشکی بیمارستان امیراعلم

*** - رئیس درمانگاه جراحی مغز و اعصاب

**** - رئیس درمانگاه چشم پزشکی بیمارستان امیراعلم

بمانظر مختلف از قبیل اسپونژیوبلاستوم ، اولیگوداندروگلیوم و اولیگوداندروسیتوم که شایع ترین آنها آمتروسیتوم درجه یک سیباشد در این تومورها بهیچوجه سیتوز و متاستاز وجود ندارد .
علائم : به علت سجل انتراکیاسماتیک ، گلیوم کیاسما باعلائم بینائی تظاهر میکند که علائم رادیولوژیک نیز با آن توأم میباشد .

a) علائم بینائی : اختلال بینائی معمولاً اولین علائم هستند مثل پائین آمدن قدرت بینائی یکطرفه یا دوطرفه . این کم شدن دید تدریجی بوده و در عرض چندماه و یا چندسال میزان دید پائین میافتد البته ممکن است مدتها کم شدن دید جلب توجه نکند مخصوصاً اگر یکطرفه بوده و یا بچه خیلی کوچک باشد . این علامت گاهی در ضمن امتحاناتی که از بچه ها در مدارس بعمل میآید کشف میشود برعکس در پاره ای موارد کم شدن بینائی سریع و در عرض چند دقیقه دید بکلی از بین میرود که علت آنرا به هموراژیهای داخل تومور مربوط میدانند . در ته چشم ابتدا پایی کمرنگ شده تا آنکه بتدریج آتروفی ابتدائی جلب توجه میکند آتروفی ابتدا در یک چشم و سپس در چشم دیگر نیز پیدا می شود در نتیجه درصد موارد استاز پایی نیز دیده شده است که مربوط به هیپرتانسیون انتراکرانین و یا ادم لوکالیزه راههای بینائی است . ممکن است استاز و آتروفی پایی متعاقب هم و یا بموازات یکدیگر پیش بروند کوشینگ در یک مورد توده های سفید برجسته ای در روی پایی مشاهده کرده است آیا این توده های سفید علامت انتشار گلیوم و یا یک وروکوزوئته های هیالن ساده بوده معلوم نیست ؟

میدان دید : همی آنوپسی بی تامپورال (Hemianopsie bitemporal) مشخص خیلی نادراست زیرا گلیوم همیشه کیاسما را بدون نظم و ترتیب پرمیکند معمولاً هرچه سن بیمار بیشتر شود سندرم کیاسمائی واضح تر میگردد .

همی آنوپسی لانترال هومونیم (Hemianopsie lateral homonyme) موقعی دیده میشود که گلیوم شاخ خلفی کیاسما و باندلت مربوطه را بگیرد . بطور کلی اختلالات میدان بینائی نامنظم و ناحیه نازال و یاسانترال میدان بینائی ممکن است خیلی زود گرفته شود ، سکوتوم سانترال نادر نیست و بعضی اوقات باعث اشتباه در تشخیص شده و فکر را بطرف نوریت رترو- بوابر متوجه میسازد . کوشینگ مخصوصاً تذکر می دهد که با وجود آنکه زمینه برای پیدایش همی آنوپسی بی تامپورال (Hemianopsie bitemporale) وجود دارد لیکن این علامت ندرتاً دیده می شود . بطور کلی تفسیر تغییرات میدان بینائی مشکل و علت آن به کمی سن بیمار و کاهش قدرت بینائی و بالاخره به ازدیاد فشار داخل جمجمه مربوط می باشد . از علائم چشمی دیگر که نسبتاً نادرنند پارالیزی عصب ششم یکطرفه یا دوطرفه در اثر ازدیاد فشار داخل جمجمه فلج جزئی یا کامل عصب نیستاگموس (Nystagmus) و اگزوفتالمی (Exophthalmic)

بکطرئه ویادو طرفه را میتوان ذکر کرد .

علائم رادیولوژی : دودسته اند .

۱- علائم مشخص گلیوم کیاسما : زین ترکی منظره طبیعی خود را ازوربرو و نیمرخ حفظ کرده لیکن درجاو درزبر آپوفیزهای کلینوئید قدری پیشرفته است واین همان منظره ایست که توسط کوشینگ بنام سل آن گودر (Selle en goudre) ویا سل آن امگا (Selle en omega) خوانده شده است درموارد دیگر بنظرمیرسد که زین ترکی ازبالا پبائین مسطح شده است . منظره سل آن گودر (Ventriculographie) ثابت نیست . گشاد شدن یک یا هردو سوراخ اپتیک بسیار بارز است وعلت گشادی این سوراخ ها به انتشار و بسط تومور به عصب انتراکانالیکیوار مربوط است بنابراین تاموقعی که تومور اعصاب بینائی رافرانگیرد این علامت دیده نمی شود . آتروفی پایی در دوچشم همراه با گشاد شدن دوسوراخ اپتیک در رادیوگرافی جمجمه تشخیص گلیوم کیاسما را در بیمار ماحرز ساخت .

۲- علائم مربوط به هیپرتانسیون انتراکرانی مانند باز شدن سوتورهای جمجمه ، وسیع شدن حفره های تامپورال و اثرات انگشتی روی جمجمه سمکن است دیده شود ولی این علائم مخصوص گلیوم کیاسما نبوده ودر تمام حالات مربوط به ازدیاد فشار داخل جمجمه دیده میشود .
علائم نورولوژیک : این علائم گاهی اوقات خیلی مهم هستند واز ابتدا جلب توجه میکنند از قبیل :

- فرم هیدروسفالیک : بزرگی زیاد جمجمه ، این هیدروسفالی غالباً کم اهمیت و با وانتریکولوگرافی (Ventriculographie) می توان آنرا تشخیص داد .
- فرم توأم با ازدیاد فشار داخل جمجمه : سردرد ، استفراخ ، استاز پایی .
- فرم توأم با علائم بیماری رکلین هوزن (Reclinghausen) وجود لکه های رنگی یا شیر قهوه ای روی پوست و مولوسکوم پاندولوم (Molluscum pendulum) توأم با اختلالات بینائی باید فکرا متوجه این فرم از گلیوم کیاسما بنماید چنانکه در بیمار ما وجود لکه هائی در سینه و پشت همراه با علائم دیگر حدس را بطرف گلیوم کیاسما متوجه ساخت .
- فرم توأم با تغییرات اعمال هیپوتالامیک : دیابت انسپید (Diabete insipide) تشنگی ، خواب آلودگی وغیره ، اینها علائم وخامت بیماری هستند کوشینگ یک مورد خیلی جالب را گزارش می دهد دختر سیزده ساله ای همیشه یک حالت خواب آلودگی داشته وقتی تحریکش می کردند ، بیخ می کشیده و سعی می کرده کسانی را که نزدیک او بوده گاز بگیرد وچنگ بزند کوشینگ در مت این حالت را باعکس العمل خشمی گریه ها ئیکه هیپوتالاموس آنها از نیمکره های مغزی جدا شده است مقایسه نموده است تومور در این بچه هیپوتالاموس را

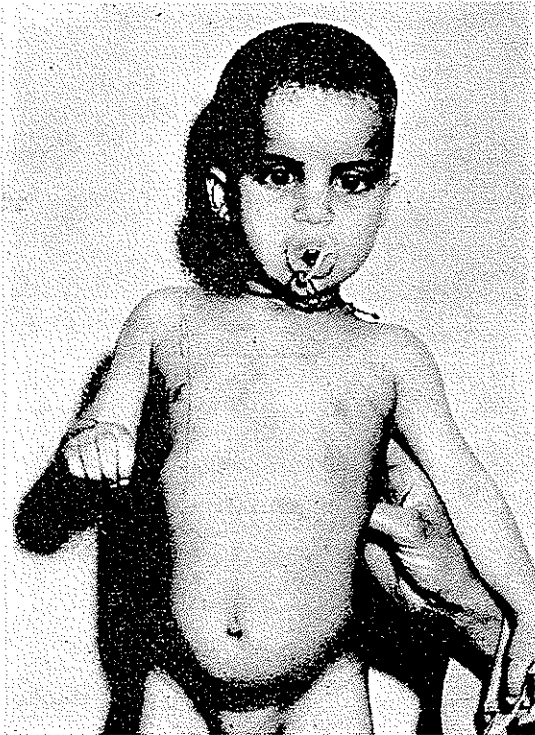
از نیمکره‌های مغزی جدا کرده بود .

سایر علائم عبارتند از پائین بودن فشارخون ، پائین بودن متابولیسم بازال ، تب یا پائین افتادن حرارت بدن .

— فرم توأم با تغییرات اعمال هیپوفیز: در اینجا اختلالات تناسلی ، انفانتیلیسم (Infantilisme) و اکرومگالی (Acromegalie) وجود دارد ، این اختلالات فقط در زمان بلوغ و یا در اشخاص بالغ دیده می‌شود .

سیر تکاملی: سیر تکاملی گلیوم کیاسما بطئی است معمولاً مدت ۱-۱۵ سال طول می‌کشد تا به کوری کامل منتهی شود ، پیدا شدن اختلالات هیپوتالامیک همیشه دال بر وخاست بیماری است زیرا علامت آنست که قسمت قدامی بطن موم گرفته شده است .

تشخیص: تشخیص گلیوم کیاسما خیلی مشکل است زیرا هیچ علامت مشخص و



لکه‌های روی سینه در این عکس دیده میشود

قطعی وجود ندارد با علائم کلینیکی

می‌توان به تشخیص نزدیک شد ولی

تشخیص قطعی را نمی‌توان داد در

اشخاص بالغ تشخیص افتراقی با آدنو

هیپوفیز و کلسستاتوم سوپراسلر

(Cholestéatome Supra sellaire)،

مننژیوم و تومور جدار قدامی بطن سوم

مطرح است . در نزد اطفال تشخیص

گلیوم کیاسما از کرانیوفارنژیوم

(Craniopharyngiome) مشکل است .

آرتریوگرافی (Arteriographie) ،

وانتریکو لوگرافی و انسفالوگرافی

فراکسیونه هیچکدام بطور قطع تشخیص

را واضح نمی‌کند و بهمین دلیل

اکسپلوراسیون اوپتوکیاسماتیک

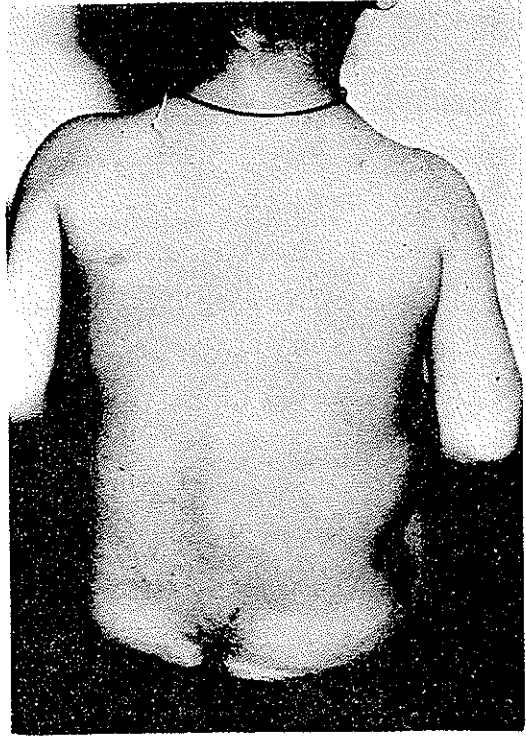
(Exploration opto-Chiasmatische)

در اغلب موارد لازم است .

و اینک شرح حال بیمار: دوشیزه م - ط ۵/۳ ساله ابتدا تحت معاینه چشمی قرار می‌گیرد

پدر و مادر این طفل اظهار می داشتند که مدت یکماه است دید هر دو چشم دخترشان خیلی کم

شده است در معاینه چشم علائم زیر جلب توجه می کرد ، مردسک هادر حال میدریاز ، فقدان رفلکس های فوتوموتور و کنسانسوئل (Ref. Consensual) آنروفی کامل پایی نوع اولیه در هر دو چشم . باسلاخظه آنروفی کامل پایی ها مسلم شد که کسالت طفل برخلاف ادعای پدر و مادرش از مدت ها پیش شروع شده است . منظره پایی ها و وجود دولک قهوه ای روشن در روی سینه و پشت معاینات دیگری را از طفل ایجاب کرد لذا از بیمار ضمن معاینات عصبی رادیوگرافی جمجمه بعمل آمد و در این رادیوگرافی که در سرویس رادیولوژی بیمارستان آریا انجام گرفت بطوریکه سلاخظه میشود

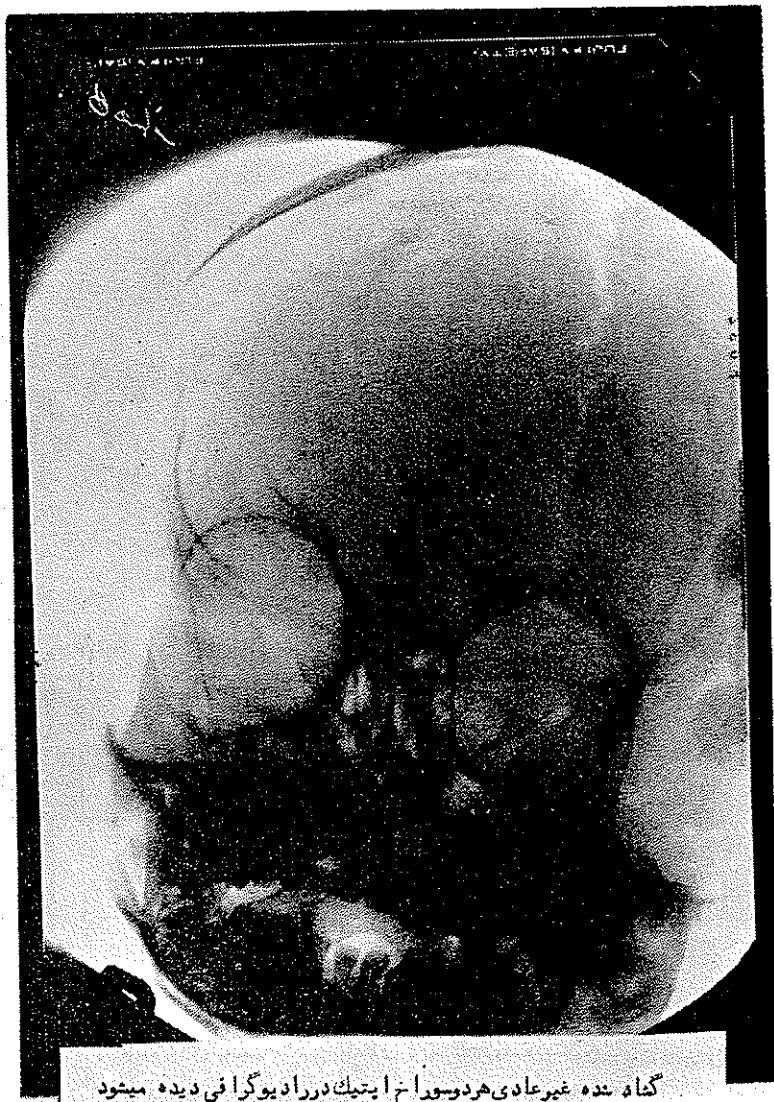


لکه های روی پشت در این عکس دیده میشود

هر دو سوراخ اپتیک در حدود چند برابر اندازه طبیعی بزرگ شده است با این علامت مهم رادیولوژی و آنروفی پایی هر دو چشم تشخیص گلیوم کیاسما داده شد و بیمار با این تشخیص در بخش جراحی مغز و اعصاب بیمارستان پهلوی بستری گردید در معاینه عمومی از طفل اختلالی در سایر دستگاهها وجود نداشت امتحان خون از نظر فورمول لکوسیت و شمارش گلبولی و سدیمان تاسیون و امتحان کامل ادرار طبیعی بود .

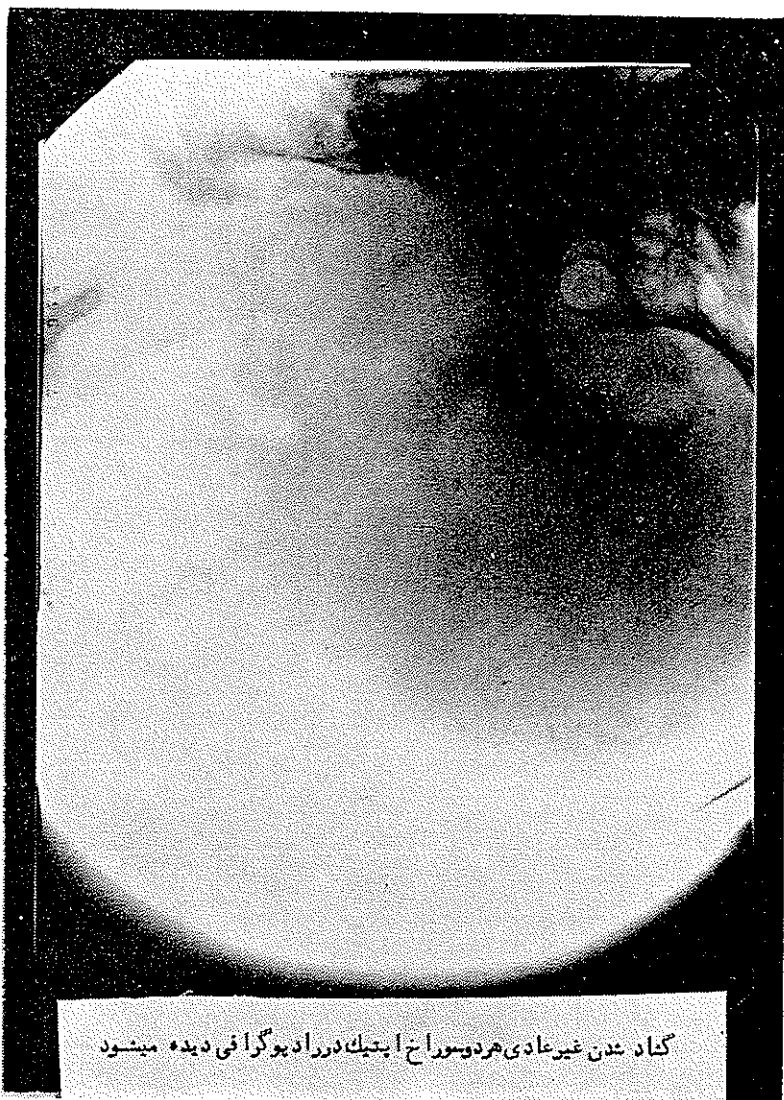
بالاخره با تکیه رادیوگرافی ساده جمجمه که گشاد بودن بیش از حد طبیعی کانالهای اپتیک را نشان میداد و با در نظر گرفتن علائم ته چشمی با تشخیص گلیوم کیاسما بیمار تحت عمل قرار گرفت و در عمل سلاخظه شد که عصب باصره هر دو طرف و کیاسما چندین برابر قطر طبیعی خود را پیدا کرده اند و بدین ترتیب تشخیص گلیوم کیاسما تقریباً محرز گردید در ضمن قطعه کوچکی از عصب باصره طرف راست جهت بیوپسی ارسال شد و نتیجه بیوپسی تشخیص را تأیید نمود و طفل بعد از عمل جراحی تحت درمان بارادپوترابی قرار گرفت . با توجه باینکه

تشخیص گلیوم کیاسما معمولا مشکل بوده و همانطوری که قبلا ذکر شد گاهی فقط با اکسپلوراسیون اوبتوکیاسماتیک (Exploration opto - Chiasmatic) می توان تشخیص این کسالت را داد لذا این ابرواسیون از این نظر بسیار مهم وقابل توجه است که در این



گشاه بنده غیرعادی هردوسوراخ اپتیک در رادیوگرافی دیده میشود

بیمار تشخیص گلیوم کیاسما فقط با معاینه ته چشم و رادیوگرافی ساده جمجمه حتی پیش از بستری شدن بیمار در بخش جراحی مغز و اعصاب داده شده است.



گناد شدن غیرعادی هردوسوراخ اپتیک در رادیوگرافی دیده میشود

خلاصه

دوشیزه ۵/۳ ساله‌ای بعلت پائین افتادن دید تحت معاینه چشمی قرار می‌گیرد در ته چشم‌ها آنرونی کامل پایی نوع اولیه جلب توجه می‌کند منظره ته چشم و وجود دولک قهوه‌ای روشن در سینه و پشت معاینات عمومی دیگری را ایجاب می‌کند ابتدا از جمله طفل رادیوگرافی ساده بعمل می‌آید و در این رادیوگرافی گشاد شدن بیش از حد طبیعی هردوسوراخ اپتیک ما را به تشخیص گلیوم کیاسما متوجه می‌سازد ولذا بیمار با تشخیص این کسالت در

بخش جراحی مغز و اعصاب بستری می‌شود و در عمل جراحی و حتی بیوپسی از عصب باصره تشخیص گلیوم کیاسما محرز می‌شود. با توجه باینکه تشخیص گلیوم کیاسما اصولاً مشکل بوده و گاهی فقط با اکسپلوراسیون اوپتوکیاسماتیک (Exploration Opto-chiasmatic) میتوان بوجود این بیماری پی برد لذا این ابسرواسیون از این جهت سهم و قابل توجه است که فقط با معاینه چشم و رادیوگرافی ساده جمجمه حتی پیش از بستری شدن بیمار در بخش جراحی مغز و اعصاب تشخیص گلیوم کیاسما داده شده است.

Références

- 1) Encyclopedie Medico- chirurgical (Ophthalmologie) Neurologic oculaire 21530 A¹⁰ page 10
- 2) Bailey. P. and Eisenhardt. L.
Spongioblastomas of the Brain J. Conf. Neurolo. 56 391 1932.
- 3) Cushing H. Papers related to the Pituitariness body hypothalamus and Parasympathetic nervous system, Thomas, Springfield 111 1932 p.49.
- 4) Cushing H and Martin P. Primary gliomas of the chiasma and optic nerves in their intracranial portion Arch. ophth 51:209 1923.
- 5) Taveras, J. M, Mount, L. A. and Wood, E.H. the value of radiation therapy in the management of glioma of the optic nerves and Chiasma Radiology 66:518, 1956.
- 6) Walsh F.B : Loc cit
Wilder, H. C Nematod endophthalmitis, Trans Am. Acad. opht, 55:99, 1950.
- 7) Wyllie, W. Cil Primary tumors of the optic nerves and of the chiasma, J. Neurol. and Psychopath, 5:209, 1924, 25