

## بررسی مجاری و غدد لنفاوی از راه پرتو شناسی (لنفوگرافی)

### تاریخچه

مدتها دانشمندان درصدد بودند که دستگاه لنفاوی بدن را دقیقاً مورد مطالعه قرار دهند. ابتدا روی نعش و بتدریج روی زنده تجربیاتی بوسائل مختلف از قبیل تزریق مواد رنگی و فلورسانس (درخشان) یا بوسیله ایزوتوپ های رادیو اکتیو امتحاناتی بعمل آمد. بعداً بوسیله تزریق ماده حاجب تجربیات رادیولوژیکی و لنفوگرافی بطور مستقیم و غیرمستقیم انجام گرفت. لنفوگرافی غیرمستقیم پس از تزریق مواد حاجب مخصوصی که از راه های لنفاوی جذب شود از قبیل توریم (که فعلاً کاملاً ممنوع شده است) اجرا میشد ولی نتیجه مفید و قابل استفاده نداد. لنفوگرافی مستقیم پس از تزریق ماده حاجب مستقیماً، بداخل غدد و مجاری لنفاوی انجام گردید.

لنفوگرافی مستقیم اولین بار در سال ۱۹۳۱ بوسیله کاروالهو (Carvalho) و در سال ۱۹۳۲ بوسیله سرژان (Sergent) و گاسپارد (Gaspard) و در سال ۱۹۳۸ بوسیله لازروت (Lazorthes) و دنکونگ (Duncung) انجام یافت. این دانشمندان ماده حاجب را بداخل گانگلیون تزریق نمودند متأسفانه این ستد نیز اغلب بعلت انهدام گانگلیون تزریق شده چندان مفید و قابل استفاده نبود. سرول (Servele) نیز لنفوگرافی هائی پس از تزریق ماده حاجب از راه پوست بداخل مجاری لنفاوی متسع تصاویر نسبتاً جالب بدست آورد.

در سال ۱۹۵۲ اولین کسی که ماده حاجب را مستقیماً بداخل مجرای لنفاوی تزریق نمود کینمونث (Kinmonth) بود. بعد از او دیگران اصولی را که کینمونث وضع نمود یا تغییرات مختصری تکمیل نموده و بانجام لنفوگرافی پرداخته اند و بدین ترتیب روش فعلی لنفوگرافی بوجود آمد که در حال حاضر عمومیت یافته و نتایج بسیار ارزنده را بیمار آورد و منشاء مطالعات دقیق دستگاه لنفاوی بدن چه از لحاظ کالبد شناسی و فیزیولوژیک و چه از لحاظ مرضی گردید.

اما در ایران اولین کسیکه بفکر لنفوگرافی افتاد آقای دکتر فروزین بود که در گذشته نتیجه زحمات و تجربیات خود را نشان داده‌اند. بعد از ایشان سائیز مختصر تجربیاتی در این خصوص نمودیم و اکنون نتایج کارهای ناچیز خود را بنظر همکاران میرسانیم.

## طرز انجام لنفوگرافی

برای انجام لنفوگرافی باید مراحل مختلفی را بطور منظم و دقیق طی نمود که بترتیب بشرح آنها سپرداریم:

### الف - نمایش مجاری لنفاوی بوسیله تزریق مواد رنگی:

بعضی از مواد رنگین دارای این خصوصیتی هستند که بوسیله عروق لنفاوی جذب و حمل میشوند و در ضمن چون جدار این عروق شفاف است ساده رنگی از وراء آنها نمایان بوده و مجاری لنفاوی بخوبی قابل رؤیت میشوند یکی از این مواد که بیش از همه مورد استفاده قرار میگیرد ماده رنگینی است که جزو مواد رنگین بیولوژیک بوده و بنام Patent Blue Violet نامیده می‌شود که باختصار آنرا P.B.V. مینامند.

می‌گویند این ماده سمی نبوده و بخوبی بوسیله مجاری لنفاوی جذب شده و آنها را بخوبی برنگ آبی نمودار می‌سازد و از راه کلیه باسانی دفع می‌گردد. عروق لنفاوی اغلب حتی از روی پوست بخوبی نمایان میشوند.

طرز عمل بدین قرار است که در حدود ۲ سانتیمتر مکعب ماده رنگی P.B.V (۲-۵ درصد) را در فاصله بین قاعده انگشتان شست و انگشت دوم یا در سطح پشتی در زیر پوست تزریق مینمایند بعد بفاصله ۱۰ دقیقه مرحله بعدی یعنی عریان نمودن مجرای لنفاوی را شروع می‌کنند شکل‌های (۱ و ۲) .

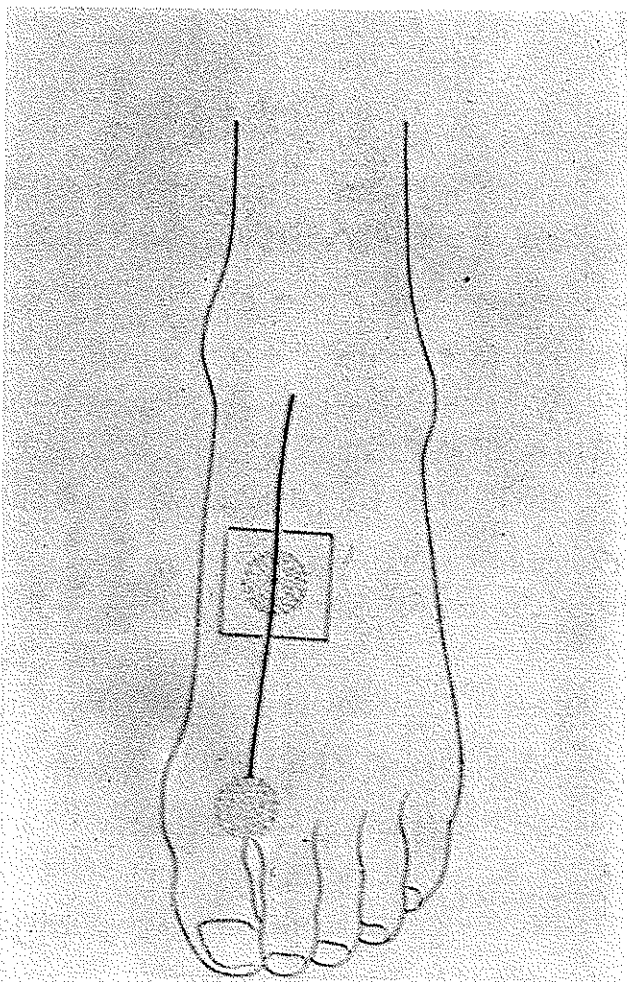
### ب - عریان کردن مجرای لنفاوی

بهترین محل برای یافتن مجرای لنفاوی اولین فاصله متاتارس است. اگر جذب ساده رنگین طبیعی باشد مطمئناً آنرا در این فاصله میتوان یافت حتی اگر بسیر مجرای لنفاوی از روی پوست پیدا نباشد.

پس از بی‌حسی موضعی بوسیله ۵-۱۰ سانتیمتر مکعب گزیلوکائین ۱-۲ درصدیک برش طولی در حدود ۱-۳ سانتیمتر معمولاً کافی است. این برش باید بانهایت احتیاط صورت

بگیرد زیرا مجرای لنفاوی بسیار ظریف بوده و بطور سطحی قرار دارند و با اندکی بی احتیاطی قطع می‌شوند.

پس از پیدا کردن مجرای لنفاوی مناسب آنرا از نسوج اطراف مجزا نموده و برای اینکه



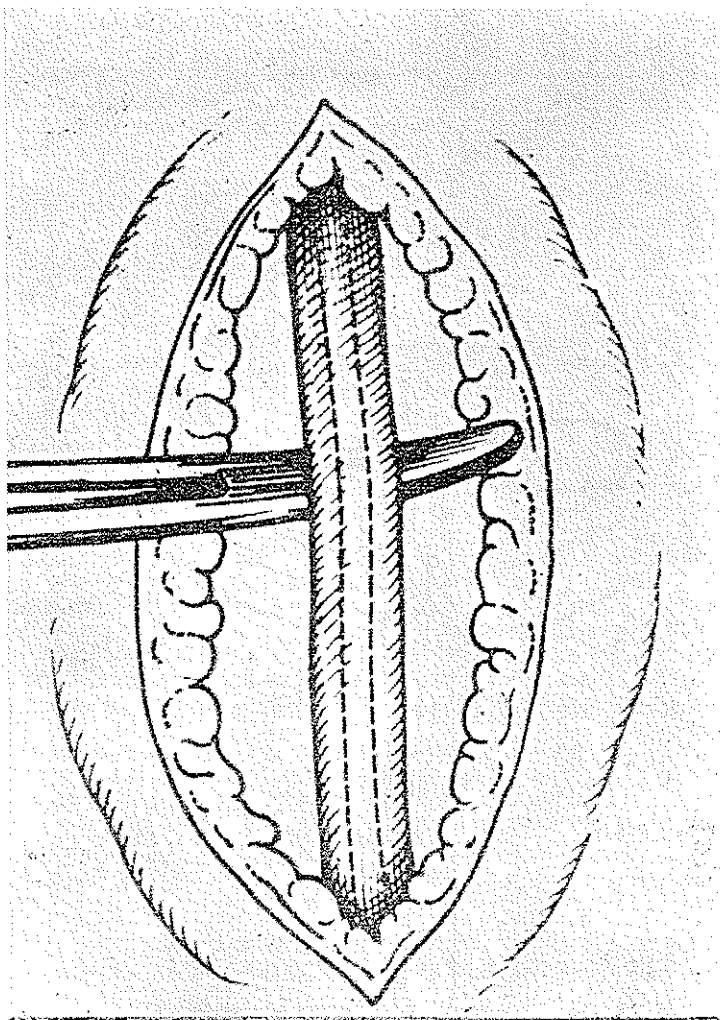
ش ۱- مسیر مجرای لنفاوی و محل بی‌حسی موضعی و محل شکافتن پوست

بهتر نمودار شود بوسیله پنس صاف و مخصوص قسمت بالای آنرا تحت فشار ملایم قرار می‌دهیم. در شرایط مناسب معمولاً مجرای لنفاوی بصورت آبی مایل به سبز بیرنگ نمایان می‌شود و قطر آن گاهی یک میلی‌متر می‌رسد (۵۰۲).

## پ- دخول سوزن در مجرای لنفاوی

این مرحله بسیار مشکل و دقیق است البته هرچه قطر مجرای لنفاوی کمتر باشد اشکال

آن بیشتر است .

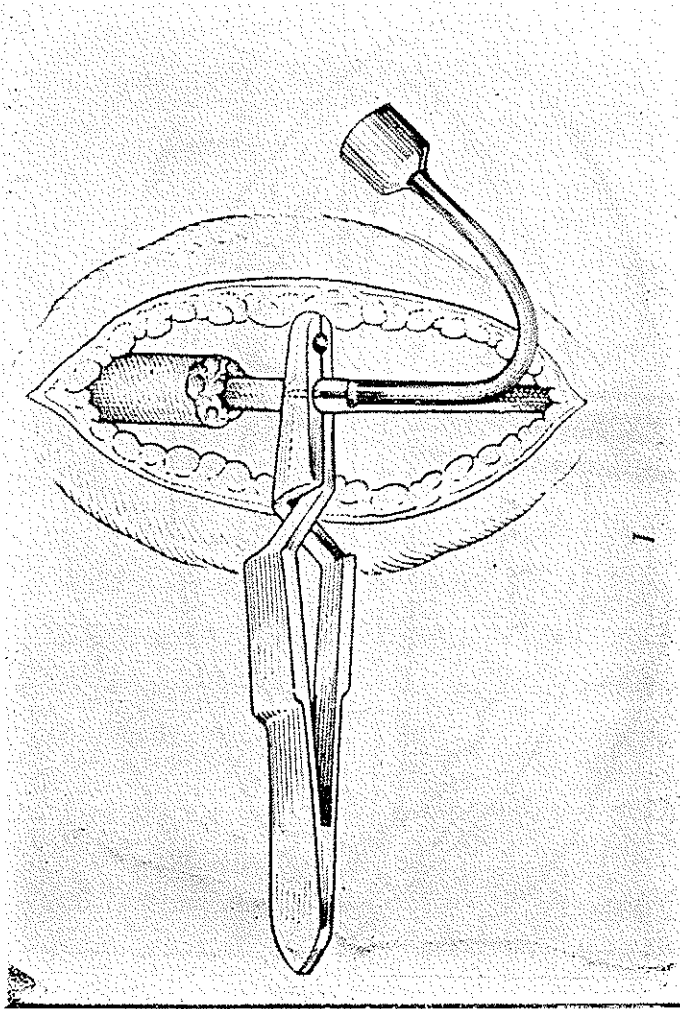


ش ۲- جدار گردن مجرای لنفاوی

برای اینکار از سوزن‌های بسیار باریک مخصوص اینکار با سم (Biseau) کوتاه استفاده میشود و باید مجرای لنفاوی را قدری کشیده و سوزن را بایک ضربه وارد نمود در غیر این صورت مجرای لنفاوی سوراخ و تخلیه شده و دخول مجدد سوزن غیر ممکن می‌شود .

اگر مجرای لنفاوی خوب عریان نشود سوزن بجای اینکه وارد سبجرا شود وارد غلاف آن شده و باعث پارگی آن می گردد.

پس از دخول سوزن را بوسیله پنس مخصوص در این وضع ثابت نگاه داشته و برای اطمینان اینکه سوزن کاملاً در مجرای لنفاوی قرار دارد کمی سرم تزریق میکنند که باعث تورم



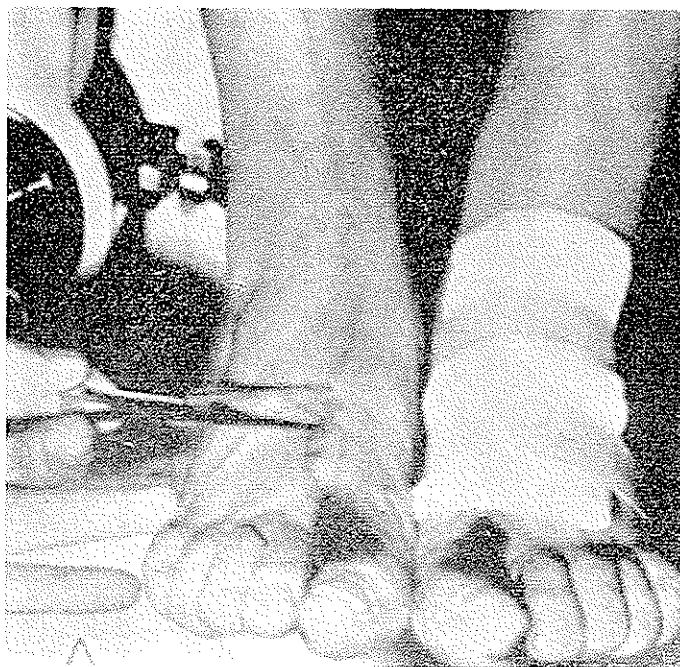
ش ۳- وارد کردن سوزن بداخل مجرای لنفاوی و تزریق ماده حاجب

مجرای لنفاوی میشود و چنانچه سوزن کاملاً در مجرای لنفاوی نباشد سرم خارج شده و به اطراف منتشر میگردد. پس از اتمام کار سوزن را بوسیله لوکوپلاست به پوست چسبانده

آنها بی حرکت نگاه میدارند زیرا چون معمولا مدت تزریق بسیار طولانی است، ممکن است بیمار پای خود را حرکت دهد. سوزن را معمولا بوسیله پلی اتیلن به سرنگ متصل مینمایند.

### ت- تزریق ماده حاجب

ماده حاجب مختلف است استعمال موادیده محلول در آب (Hydrosoluble) مانند اورگرافین و غیره آسان است ولی بعلت جذب سریع و انتشار آن باطراف بتدریج از آن صرف نظر شده و اکنون بجای آن ماده یدی اولترافلوئید (Ultrafluide) مخصوصی استعمال میشود که محلول در چربی (Lyposoluble) بوده و ۳۸ درصد ید دارد و برای اینکار بسیار مناسب است.



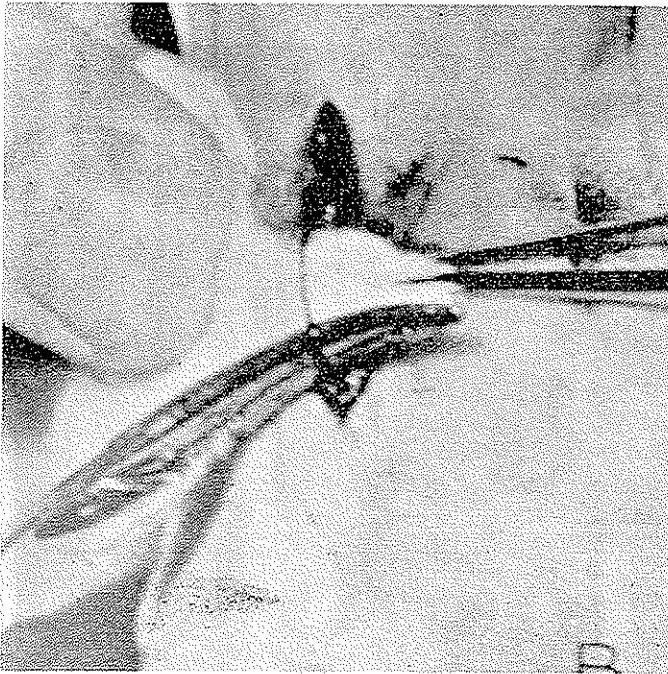
ش ۴- گاهی پس از تزریق ماده رنگین مجاری لنفاوی از زیر پوست بخوبی پیدا است

تزریق ماده حاجب باید باهستگی و با فشار زیاد بطوریکه نتوانست صورت گرفته وبدون وقفه باشد. معمولا برای تزریق ۱۰ سانتیمتر مکعب ماده حاجب اقل مدت نیم ساعت الی یک ساعت برای هر طرف باید وقت صرف نمود و هر دو طرف باید در یک زمان تزریق شوند. برای تزریق سرنگ مخصوصی مطابق شکل ۹ بکار میبرند.

معمولا بیمار در مسیر مجاری لنفاوی احساس فشار می کند که گاهی با دردهائی که بتدریج در مسیر مجاری لنفاوی بطرف بالا انتشار پیدا می کند همراه است. اگر درد خیلی شدید است کافی است قدری فشار را کم نمود این دردها تا گانگلیونهاى ناحیه کشاله ران

استند پیدا می‌کند. در این ناحیه درد شدیدتر از سایر قسمت‌ها حس می‌شود. بمحض اینکه تزریق ماده حاجب خاتمه پیدا کند بلافاصله دردها نیز خاتمه می‌یابند ولی گاهی تا ۲ ساعت بعد از ختم تزریق مسیر مجاری لنفاوی کمی حساس می‌باشند.

ماده حاجب از مجاری لنفاوی اندام تحتانی عبور نموده وارد گانگلیونهای کشاله ران شده و از آنجا بترتیب به گانگلیونهای حفره لگن و ناحیه لمبوآئورتیک بطرف بالا می‌رود و وارد کانال تراسیک (قنات الصدر) شده و از آنجا وارد جریان خون عمومی می‌شود.



ش ۵- یک مجرای لنفاوی برهنه

ث- دوختن - پس از ختم تزریق سوزن را خارج نموده و زخم را بیخیه می‌کنند.  
**چ- پرتونگاری**

در دو مورد رادیوگرافی‌ها در هنگام تزریق انجام می‌شود یکی برای اطمینان از اینکه سوزن بخوبی در مجرای لنفاوی قرار داشته و ماده حاجب از آن عبور نموده است و دیگری موقعیکه منظور لنفوگرافی مطالعه عروق لنفاوی اندام باشد. در غیر اینصورت رادیوگرافی بعد از خاتمه عمل انجام می‌گیرد. معمولاً عبور ساده حاجب تا قاعده اندام‌ها با فشار صورت می‌گیرد

و بعد از آن تابع سرعت جریان لنف بوده و بطور عادی و فیزیولوژیک حرکت میکند و بهمین علت در موقع تزریق درد فقط تا این ناحیه حس میشود. بعد از تزریق ماده حاجب در مجاری لنفاوی، اگر مانع در سر راه وجود نداشته باشد برای پر شدن مجاری لمبوآورتیک- Lombo aortique تقریباً نیم ساعت کافی است و در این موقع یعنی نیم ساعت بعد از تزریق یک سری رادیوگرافی انجام میگیرد. برای رادیوگرافی های بعدی از روی این رادیوگرافی ها تصمیم میگیرند. اگر منظور از لنفوگرافی مطالعه گانگلیونهاست عمقی باشد رادیوگرافی در موقع تزریق بینا دیده است و حتی سی توان انجام رادیوگرافی ها را به روز بعد سوکول نمود. اگر منظور مطالعه جریان لنف باشد کلیشه های نزدیک بموقع تزریق ضروری است مخصوصاً در مطالعه پاتولوژی خیزها و آپانشمان های شیلیفرم و یا در استازهای گانگلیونی در این موارد نیز وجود ضایعه باعث کندی عبور لنف و ماده حاجب در عروق سی گردد (ش ۶) این علامت غیر مستقیم را باید حتماً جستجو نمود و فقط در کلیشه های نزدیک زمان تزریق ماده حاجب میتوان زمان عبور آنرا مطالعه نمود. وقتی که ماده حاجب به ابتدای کانال تراسیک رسید بهتر است در این موقع بیمار را ۱۰ دقیقه سرپا نگاه داشت تا ماده حاجب در قاعده کانال جمع و هر گاه بیمار را بخوابانند ماده حاجب در کانال جریان پیدا نماید این جریان را در رادیوگرافی بوسیله سینه ماتوگرافی میتوان بخوبی مشاهده نمود. این عمل بسیار سریع انجام میگیرد و معمولاً برای انجام رادیوگرافی تمام کانال تراسیک کمتر از یک دقیقه وقت موجود است. قوس کانال تراسیک برعکس مدت زیادی ماده حاجب را در خود نگاه میدارد و انجام رادیوگرافی آن آسان است. رادیوگرافی ها باید از روبرو و نیم رخ و مایل راست و چپ انجام شود و گاهی رادیوگرافی لوکالیزه ضروری است.

### محل های مختلف تزریق ماده حاجب

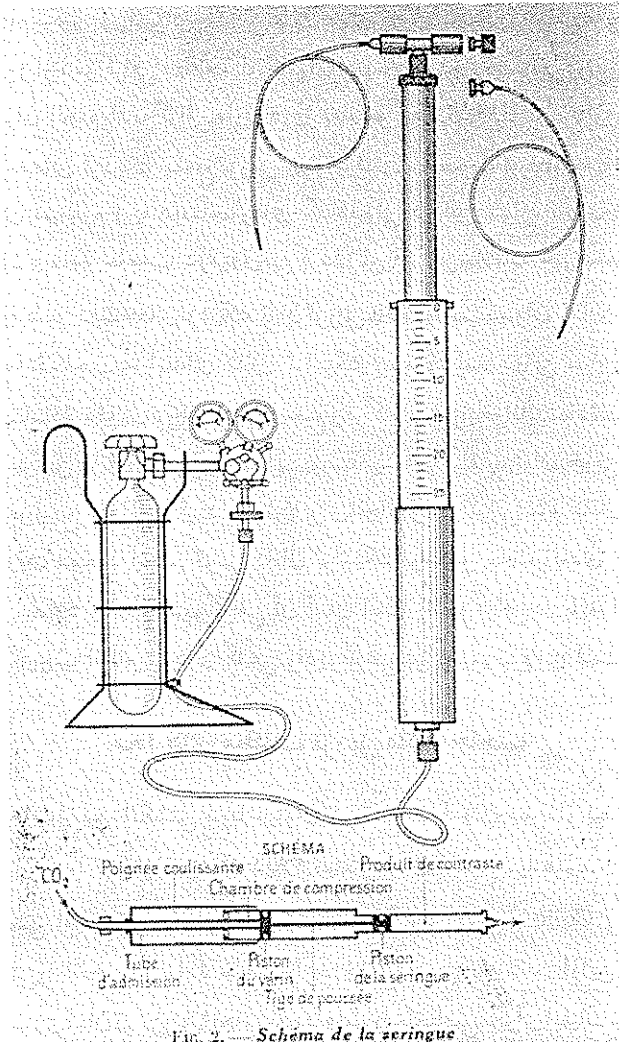
غیر از فاصله بین انگشتی دریا میتوان در تمام نقاط بدن پس از پیدا نمودن مجاری لنفاوی ماده حاجب را تزریق نمود که ذیلاً مهمترین آن را شرح میدهم:

۱- بعضی از محققین مانند لاسبار (Lambart) و کولن (Colin) مجرای و ابران گانگلیون مغربی را انتخاب و ماده حاجب را بداخل آن تزریق نمودند. از این راه بعلمت بزرگ بودن مجرای لنفاوی آسان تر تزریق انجام میشود و بطور اختصاصی مجرای ایللیاک خارجی را نمایان میسازد و میتوان مواد حاجب محلول در آب را نیز بکار برد. فقط اشکال آن اینست که تقریباً یک عمل جراحی بزرگ است نه یک دستکاری کوچک.

۲- لنفوگرافی اندام فوقانی را نیز پس از تزریق در ناحیه بالای تنار و هیپوتنار یا



سطح داخلی آرنج میتوان انجام داد ولی اشکال بزرگ آن باریک بودن مجاری لنفاوی و وارد کردن سوزن بداخل آن ها است .  
 ۳- در ناحیه گردن اغلب مجاری لنفاوی سطحی و باریک بوده و لنفوگرافی مشکل و بدون فایده بنظر میرسد.



ش ۶- سرنگ مخصوص لنفوگرافی و ملحقات آن

۴- امتحان مستقیم مجاری لنفاوی احشاء در موقع عمل جراحی پیکار (Picard و ژومین-

Jomain).

## حوادث و اتفاقات

حوادث در لنفوگرافی بسیار نادر بوده معمولاً ممکن است در ناحیه زخمی که برای پیدا کردن عروق لنفاوی ایجاد شده جوش خوردن آن قدری با اشکال صورت گیرد یا بندرت ممکن است فیستول لنفی ایجاد شود و برای سرعت جوش خوردن بهتر است کمی کنار زخم را چیده و روی آن را اشعه اولترایویوله داد. معمولاً تجویز داروهای آنتی بیوتیک بدون نتیجه است. یک مورد آسبولی ریوی در اثر چربی ذکر شده است (پیکارد Picard و آروی Arvay) یک مورد مرگ نیز نزد بیمار مسن با حالت عمومی ضعیف که بعلت تب نامعلوم بستری بوده است پس از لنفوگرافی ذکر شده که علت آن کاملاً معلوم نشد ولی بنظر میرسد که در اثر آسبولی ریوی چربی یا در اثر حساسیت نسبت به ید بوده است. (پیکارد Picard و آروی Arvay).

در سری لنفوگرافی که در بخش رادیولوژی بیمارستان رازی انجام گرفته است هیچگونه اتفاق ناگواری روی نداده است.

## عدم موفقیت

در ابتدای کار بعلت عدم مهارت و انجام لنفوگرافی نزد هر نوع بیمار پورسانتاژ عدم موفقیت در حدود ۲۰ درصد ذکر شده است مخصوصاً وقتی که لنفوگرافی با سواد حاجب هیدرو سولوبل انجام میشد.

ولی بطور کلی با انتخاب بیماران قابل تزریق و انجام لنفوگرافی در شرایط کاملاً متناسب و سواد مناسب موارد عدم موفقیت بطور متوسط در حدود ۵ درصد بوده است.

در سری لنفوگرافی هائی که در بخش رادیولوژی بیمارستان رازی انجام گرفته عدم موفقیت نسبتاً زیاد بوده است. یعنی در ۲۰ بیماری که برای لنفوگرافی معرفی شده اند فقط ۱۵ مورد موفقیت داشته ایم یعنی ۲۵ درصد عدم موفقیت کامل آنها در مواردی که بیماران به خیز اندام تحتانی مبتلی بوده اند وجود داشته است. از بقیه بیماران لنفوگرافی شده در ۴ بیمار موفقیت یکطرفه بوده (توفیق نسبی) که دونه از اینها نیز دارای تورم اندام تحتانی بوده اند.

## آناتومی رادیولوژیک

تصویر رادیولوژیک در یک کلیشه که در مراحل اولیه برداشته شده با کلیشه هائی که دیرتر برداشته شده اختلاف قایل ملاحظه دارد و آن اینست که در کلیشه های اولیه

مجاری لنفاوی بخوبی نمایان می‌باشد در صورتیکه در کلیشه‌های دیرتر فقط گانگلیون‌ها رؤیت می‌شوند.

از اولین فاصله بین انگشتی با دو مجرای لنفاوی شروع شده در فاصله بین متاتارس اول ادامه پیدا نموده و بعد بتدریج تقسیم می‌شوند در بالای قوزک داخلی عده آنها معمولاً ۲-۴ عدد است در کلیشه روبرو این مجاری در داخل کندیل تیبیا وران قرار می‌گیرند. در ران عده آنها زیادتر شده به ۸-۱۲ عدد میرسد و بطرف مثلث اسکارپا ادامه داشته و گانگلیون‌های مغبنی (کشاله‌ران) وارد می‌شوند. این عروق تقریباً بقطریک میلی‌متر بوده و قطر آنها غیر منظم است و گاهی مسیر آنها بریده و منقطع است.

گانگلیونهای مغبنی سطحی بوده تعداد و اندازه آنها متغیر است. گاهی بطور مجزا و زمانی بطور دسته جمعی قرار دارند و معمولاً در زیر خطی که از شرمگاه به خار ایلیاک قدامی فوقانی (Epine iliaque antéro-sup.) کشیده می‌شود واقع اند. از آنجا بوسیله مجاری و ابران متمدود در همی به گانگلیون کلوک (Ganglion de Cloquet) و سلسله گانگلیون‌های ایلیاک خارجی (Chaîne gang. iliaque ext.) وارد می‌شوند. در روی کلیشه معمولاً دو دسته لنفاتیک ایلیاک خارجی دیده میشود در صورتی که از لحاظ تشریحی سه دسته قائل شده اند. بموازات این رشته گانگلیونها رشته گانگلیونهای ایلیاک داخلی قرار دارد که معمولاً کدر نمی‌شوند مگر اینکه مانعی در کار بوده و بطور پس‌زدگی و رتروگراد (Rétrograde) پر شوند و این نشانه وجود ضایعه است. بعد از این ناحیه در طول عروق ایلیاک اصلی چند رشته بطرف مهره L ادامه پیدا می‌کند که عده آنها دو یا سه رشته می‌باشد و گانگلیونهای ناحیه Promontoire اغلب نمایان میشوند. از مهره L به بعد چندین رشته که معمولاً عده آنها ۲-۳ است در دو طرف ستون فقرات قرار دارند که عبارتند از: گانگلیون‌های جلو عقب آئورت (Gang. pré et rétro - aortique) و گانگلیونهای جلوی، طرفی، خلفی و رید اجوف تحتانی (Gang. pré, retro et latéro cave) و این دو گروه رشته‌های لنفاوی بوسیله پیوندهای متعددی بهم ارتباط پیدا می‌کنند.

آنچه که تا بحال شرح داده شده مربوط به کلیشه‌های اولیه است که تقریباً بلافاصله بعد از تزریق ماده حاجب انجام گردید. معمولاً در کلیشه‌های بعدی (۲-۳ ساعت بعد از تزریق) بتدریج مجاری لنفاوی شروع به ناپدید شدن میکنند و گانگلیونهایی که تا بحال نمایان نشده بودند بتدریج نمایان میشوند. در کلیشه‌هایی که ۲۴ ساعت بعد یا دیرتر گرفته شده فقط توده‌های گانگلیون نمایان هستند. مجاری لنفاوی کمتری در دو طرف در ارتفاع‌های مختلف از

دومین بهره لمبر تا D11 بهم رسیده و ابتدای قنات الصدر را تشکیل می دهند. نویسندگان امریکائی (استراناهان Stranahan و همکارانش) ۳۰ کانال تراسیک را رادیوگرافی کرده اند که ۲۷ عدد آنها در هنگام کاربرد شکافی بعمل آمده و ۳ عدد آنها در حین عمل جراحی انجام گرفته است. ماده حاجب را در ناحیه لمبر وارد سجاوری لنفاوی نموده اند. اینها پنج نوع مختلف کانال تراسیک طبیعی کشف نموده اند (شکل ۱۰) - پیکارد Picard آروی Arvey نیز در استخوانات خود تقریباً همین نتیجه را گرفته اند. کانال تراسیک در کنار چپ ستون فقرات قرار میگیرد و در کلیشه سایل و نیمرخ می توان آنرا براحتی از استخوان جدا نمود قوس کانال در کلیشه رویرو در ارتفاع دومین فاصله بین دندهای در بالای کنار فوقانی ترقوه چپ نمایان می گردد.

سجاری لنفاوی فقط در کلیشه هائی که بلافاصله پس از خاتمه تزریق گرفته شده اند قابل رویت می باشند و بقدری سبب و تقسیمات شان متغیر است که فقط بطور شماتیک میتوان آنها را شرح داد در صورتیکه تصویر گانگلیونها نسبتاً ثابت تر بوده و می توان شکل ظاهری آنها را مطالعه نمود (تعداد و محل آنها در اشخاص مختلف بسیار متغیر است) یک گانگلیون طبیعی بیضی شکل یا گردویا دوکی شکل یا چندقطعه ای Polylobé است و قطر آن از چند میلی متر تا چند سانتی متر تغییر می کند. تصویر رادیولوژیکی یک گانگلیون در مراحل مختلف متغیر است:

در ابتدا یعنی بلافاصله بعد از خاتمه تزریق ماده حاجب بدو صورت ممکن است نمایان شود یکی اینکه از ناحیه سینوس ها که سجاری آوران بآنها میرسند شروع به پرشدن نموده و بتدریج و بطور یکنواخت تمام گانگلیون نمایان میشود دوم اینکه گاهی (بندرت) پیشرفت ماده حاجب بشکل شعاع هائی بطرف ناف متوجه می گردد. معمولاً عده سجاری و ابران از سجاری آوران کمتر است ولی قطر آنها بیشتر است.

در کلیشه های دیرتر هم دونوع تصویر مشاهده می شود یکی اینکه تمام گانگلیون بطور یکنواختی تیره می باشند و دیگری اینکه بصورت یک تصویر دانه ای بسیار ریز و ظرف بوده و چون دانه ها کم رنگ و متراکم است. از این رو تقریباً یکنواخت Homogène بنظر می رسد (شکل ۸) در هر حال سجاری لنفاوی در این مرحله دیده نمیشوند.

سدت تیره ماندن این گانگلیون ها بسیار قابل توجه است زیرا ممکن است از چند هفته تا چندماه حتی یکسال طول بکشد.

این تیرگی رفته رفته نقصان یافته ولی با تقصان بزرگی گانگلیون همراه نیست. این موضوع

بسیار سهم است زیرا هر تغییر که از لحاظ نقد و اندازه بعداً ایجاد شود مرضی و غیر عادی است حتی اگر تیرگی آن نقصان پیدا کند.

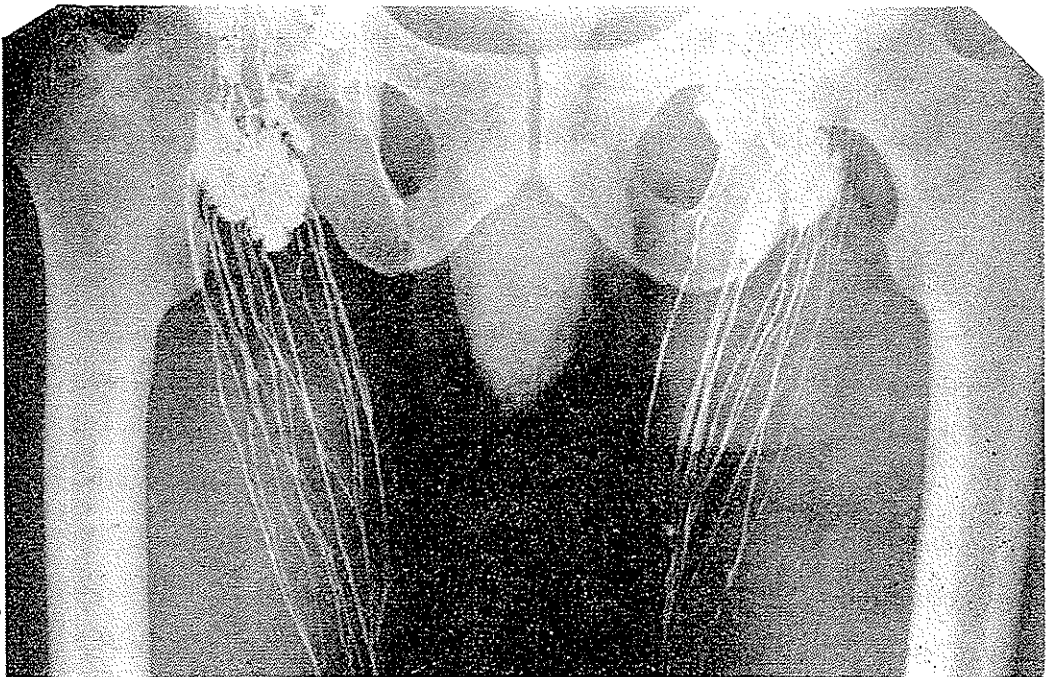
از طرف دیگر از این خصوصیات در مورد سیر بیماری و تأثیر درمان بر روی آن، استفاده‌های شایان می‌توان نمود حتی اگر یکی از گانگلیون‌ها که ابتدا طبیعی بوده ولی بعداً در معرض ضایعات مرضی قرار گیرد بخوبی قابل تشخیص خواهد بود.

### تفسیر تصویر رادیولوژیکی عروق و گانگلیونهای لنفاوی طبیعی

(شکل‌های ۸۷ و ۸۸)

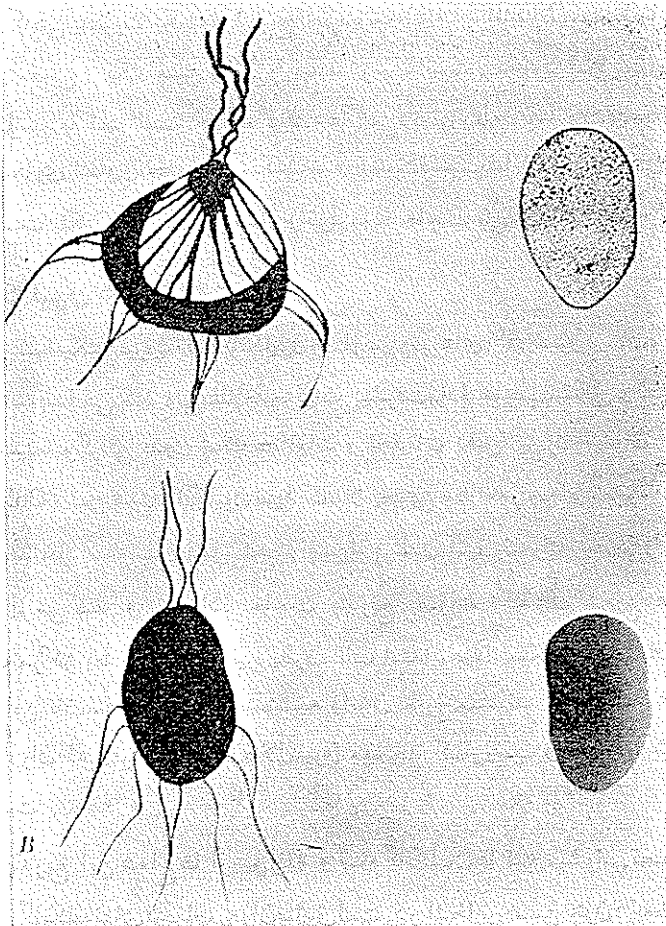
#### ۱- عروق لنفاوی

محل آن هر جا که باشد تصویر عروق لنفاوی طبیعی بایکدیگر از همه جهات مشابه می‌باشد



ش ۷- رادیوگرافی در حین تزریق ماده حاجب- مجاری لنفاوی طبیعی در ناحیه ران که عده آنها در حدود ۱۲ تا ۱۴ است و غدد لنفاوی ناحیه کشاله ران در این کلیشه تیرگی هلالی شکل ناحیه سینوس و شعاع‌های تیره‌ای که از این قسمت سینوس بطرف ناف گانگلیون کشیده شده‌اند و مجاری آوران و وایران لنفاوی بخوبی نمایان می‌باشند ( بیمار در بخش رادیولوژی بیمارستان رازی لنفوگرافی شده است)

مگر از لحاظ قطر آنها که گاهی باریک و زمانی ضخیم هستند. عده شاخه های عروق لنفاوی نیز در قسمتهای مختلف بدن متفاوتند و معمولاً وقتی که تزریق از یک عروق لنفاوی شروع



۸- شمای گانگلیون طبیعی در مراحل مختلف- در طرف چپ گانگلیون را در مراحل اولیه تزریق نشان میدهد که هنوز در آنها مجاری لنفاوی نمایان می باشند. تصویر بالا در حال تزریق بوده و گانگلیون شروع به تیره شدن نموده است در صورتیکه تصویر پائین مربوط به مدت کمی بعد از تزریق است در طرف راست دونه تصویر از مراحل دیرتر می باشد- مجاری لنفاوی دیگر نمایان نیستند.

(آروی و پیکار)

شود بتدریج ماده حاجب هرچه بالاتر سرود بعلت وجود پیوندهای متعدد شاخه های زیادتری را نمایان میسازد ولی تعداد این شاخه ها در قسمتهای مختلف بدن کم و بیش ثابت است مثلاً عده آنها ۲-۴ عده در قسمت ساق پا ۱۰-۱۵ عده در قاعده ران میباشد. عروق لنفاوی طبیعی

یک مسیر تقریباً مستقیم را طی میکنند گرچه اندکی پیچ و خم دارد (Sinueux) بنظر سیرسندولی این پیچ و خم همیشه هم آهنگ و متناسب است. قطر یک مجرای لنفاوی کاسلا یکنواخت و منظم نیست. گاهی بصورت یکرشته تسبیح بنظر میرسد (Moniliforme) مخصوصاً عروق و ابران گانگلیونهای مغربی و یک چنین حالتی را نباید مرضی دانست. معمولاً قطر مجاری لنفاوی در حدود یک سیلیمتر یا کمتر است. هرگاه کلیشه‌ها کمی دیرتر (یعنی ۱۰-۱۵ دقیقه بعد از تزریق) انجام شود مجاری لنفاوی محو و کمرنگ شده و قسمت قسمت نمایان می‌باشند ولی این حالت نیز مرضی نیست بلکه علت آن در اثر فشار و نفوذ ماده حاجب سی باشد.

#### ۲-۴ گانگلیون های لنفاوی

بطور شماتیک تیره شدن گانگلیون‌ها از سینوس‌های آن شروع شده و بطرف ناف گانگلیون ادامه پیدا می‌کند ولی مطالعه جزئیات پیشرفت ماده حاجب سشکل و تقریباً غیرممکن است بوسیله سینماتوگرافی بدون شک مطالعات و تحقیقات دقیق تری را میتوان انجام داد. کولت (Colette) تیره شدن گانگلیون‌ها را کاسلا بخوبی مطالعه نمود و معمولاً ماده حاجب از اوران‌ها بداخل سینوسها داخل شده و پس از پر شدن آنها رفته رفته سطحی را بشکل یک هلال تیره پرمی‌کند و بعد ماده حاجب بتدریج بصورت یک عده شعاع هائی که از محیط بطرف مرکز یعنی از هلال تیره بطرف ناف استداد پیدا میکند بطرف ناف گانگلیون می‌رود. از این ناف معمولاً یک یا چندشاخه و ابران خارج میشوند که همیشه عده آنها از شاخه‌های اوران که وارد سینوس (هلال تیره) میشوند کمتر است و قطر آنها کمی بیشتر و نامنظم‌تر است.

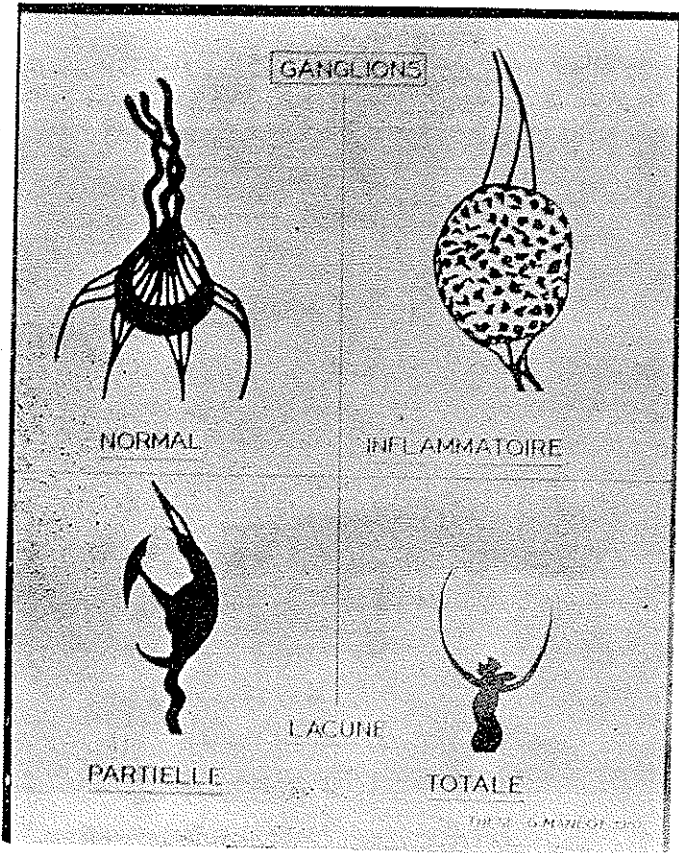
ولی بتدریج این شعاع‌ها از بین رفته و تمام گانگلیون‌ها تیره میشوند. تصویر مشروح بالا بیشتر در گانگلیونهای اشخاص جوان صادق است. در اشخاص مسن چون در بعضی قسمتهای گانگلیون علائم دژنراسانس چرب (Dégénérescence graisseuse) یا مناطق اسکروز وجود دارد لذا در این گانگلیونها بجای یک تیرگی یکنواخت گاهی حفره‌های (Lacunes) مشاهده میشود. لذا باید از وجود این حفره‌ها آگاه بود و آنها را شناخت و نباید آنها را بالاکونهای ستاستازی اشتباه نمود و تشخیص این دونوع لاکون بدین طریق است که لاکونهای که منشأ آنها چربی و یا فیروز است معمولاً در حوالی ناف قرار دارند و قسمت سینوس کاسلا بری از آنها است در صورتی که در ستاستازها لاکونها معمولاً سینوسها را فرامی‌گیرند.

## تفسیر تصویر پرتوشناسی عروق و گانگلیون‌های لنفاوی درحالت مرضی

(شکل ۹)

## ۱- عروق لنفاوی

تغییرات معمولاً شامل قطر و مسیر عروق لنفاوی میشوند. قطر آنها ممکن است تنگ



ش ۹- شمای غدد لنفاوی طبیعی و مرضی (آماسی و متاستازی) در قسمت تحتانی لاکون‌ها را نشان می‌دهد که بصورت تصاویر جامی شکل بخوبی نمایان است- در تصاویر مربوط بحالت مرضی مجاری لنفاوی غیرطبیعی می‌باشند (ژمانلو)

یا گشاد شود در صورتی که مجاری لنفاوی خیلی تنگ‌شوند معمولاً پرنشده و در روی کلیشه نمایان نیستند زیرا نمی‌توان ماده‌حاجب را درون آنها تزریق نمود و شکنندگی آنها نسبتاً زیاد بوده



و زود پاره میشوند خواه در محل تزریق خواه در فواصل خیلی دورتر از محل تزریق .  
 اتساع عروق لنفاوی معمولا در سواردیکه این عروق به گانگلیونهای مسدود شده در  
 اثر متاستاز یا علل دیگر وارد میشوند مشاهده میگردد و در خیزهای لنفاوی نیز ممکن است  
 بعضی عروق متسع باشند در گانگلیونهای آسای مجاری لنفاوی دارای اتساع کمتری هستند .  
 بندرت ممکن است در خود مجاری لنفاوی یک انسداد وجود داشته باشد و باعث وقفه  
 ناگهانی در پیشرفت مادهٔ حاجب گردد. در ضایعات لنفاتیکها بیشتر یک تغییر مسیر ایجاد  
 میشود مثلا در خیزهای لنفاوی عروق لنفاوی معمولی نمایان نشده و مادهٔ حاجب بجای ادامه

## LE SYSTEME LYMPHIATIQUE

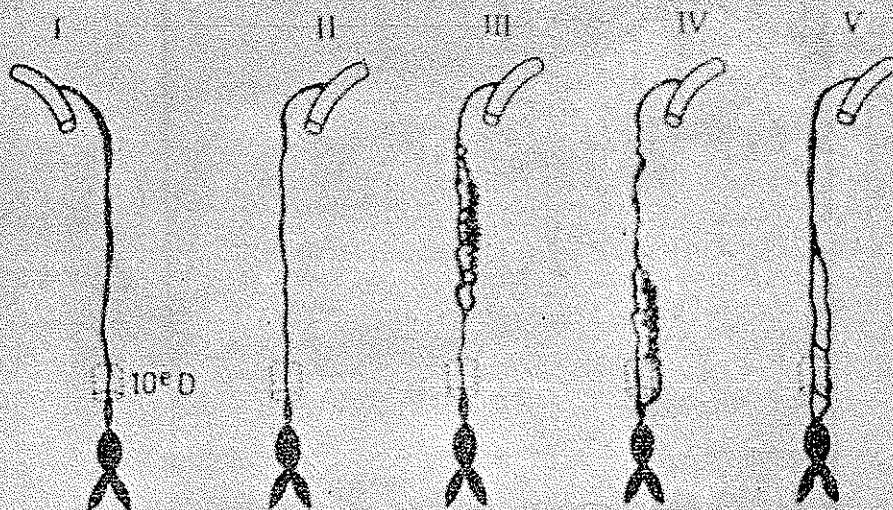


Fig. 20 - Cinq aspects différents du canal thoracique.  
 (D'après STRUBARON, ALBERT KARNER et BREYER)

ش ۱۰ - پنج نوع کانال ترسیک طبیعی

مسیر معمولی خود ، بطرف ریشه اندام تغییر جهت داده و بوسیلهٔ مجاری لنفاوی بسیار نازک  
 وریزی که در حالت طبیعی نمایان نمی‌شدند بطرف عروق لنفاوی سطحی و تحت جلدی می‌روند  
 و مسیر اینها خیلی پیچ و خم دار می باشد. در بعضی موارد نیز با وجود عبور مادهٔ حاجب از  
 مسیر عادی شاخه‌های دیگری نیز نمایان می‌شوند که در حالت معمول پرنمی‌شوند و قابل رؤیت  
 هستند در این موارد نیز باید نتیجه گرفت که اختلالی در گردش لنف پیدا شده است (شکل ۱۳)

## ۲- گانگلیون‌ها

دو نوع ضایعات گانگلیونی قابل تشخیص است یکی ضایعات آسای و دیگری ضایعات تومورال .

۱- ضایعات التهابی - یک گانگلیون التهابی دارای مشخصات ذیل است :

الف - حجم آن افزایش یافته و در حدود ۲ - ۴ سانتی متر یا بیشتر می شود .  
ب - حدود آن منظم باقی می ماند .

پ - تیرگی آن یکنواخت نبوده بلکه شبیه یک یا دانه دانه ای است .

ت - نسبتاً کم رنگ تر از عادی است و مدت تیره بودن آن طولانی تر است .

۲- ضایعات تومورال - شناختن این نوع گانگلیونها وقتی که تومر زیاد پیشرفت نموده

باشد نسبتاً آسان است زیرا تقریباً قسمت اعظم آنها را لا کونها فرا گرفته و گانگلیون لنفاوی نامنظم می شود و گاهی تیره شدن آنها بوسیله ماده حاجب در این قسمت بعلت انسداد گانگلیون متوقف می شود و ماده حاجب از این مانع نمی تواند عبور نماید .

در صورتی که وقتی که ضایعات قسمت کمتری از گانگلیون را فراگیرند تشخیص مشکلتر ولی مهمتر است و در این موارد ماده حاجب گانگلیون را پر نموده از آن عبور می نماید . و بازم وجود لا کونها که شکل و وضع گانگلیون ها را تغییر می دهد به تشخیص کمک می کند این گانگلیون ها حدود مدور و منظم خود را از دست می دهند و تیرگی آنها معمولاً زیاد است . لا کونها که بسیار کم رنگ و تقریباً بی رنگ می باشند بطور غیر منظمی سطح گانگلیون را فرا می گیرند .

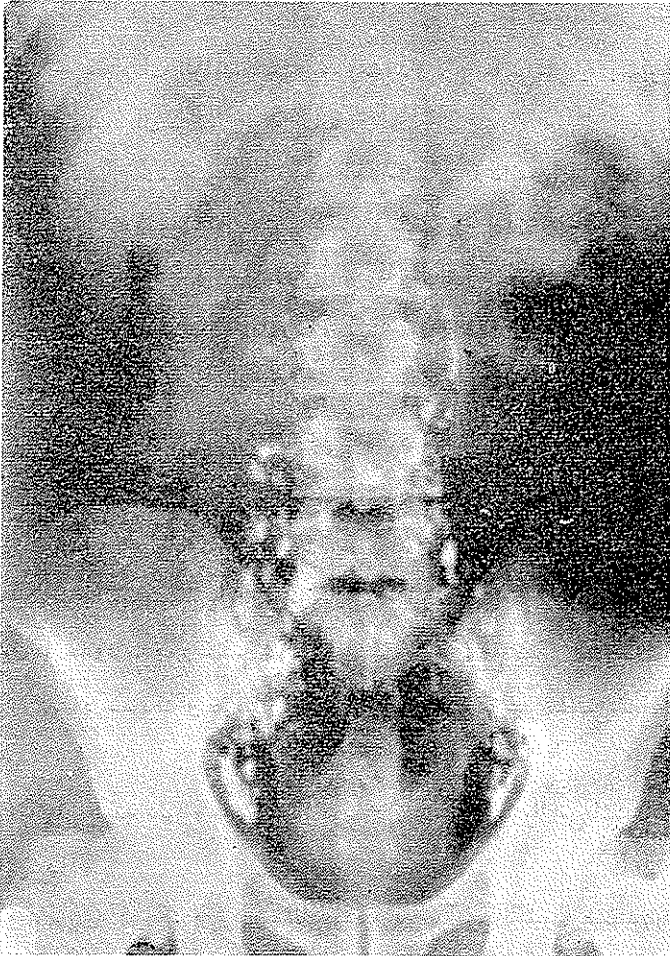
این لا کونها را که دلیل وجود متاستاز بوده و دارای منشأ تومورال می باشند باید از لا کونهای دیگر تشخیص داد .

لا کونهای که کوچک و گرد و منظم بوده و در مرکز گانگلیون هستند در اثر دژنراسانس چربی میباشند و بعضی لا کونهای دیگر مربوط به ضایعات اسکروز می باشند .

## لنفوگرافی در امراض خونی (شکل ۱۲)

لنفوگرافی بهترین راه امتحان در امراض خونی گانگلیون ها می باشد مخصوصاً در قسمت هایی که گانگلیونها عمیق و دور از نظر باشند مثل گانگلیونهای داخل شکمی و حفره لگن و مדיاستن . در این موارد لنفوگرافی دو طرف با هم ضروری است و فقط در موارد استثنائی موقعیکه

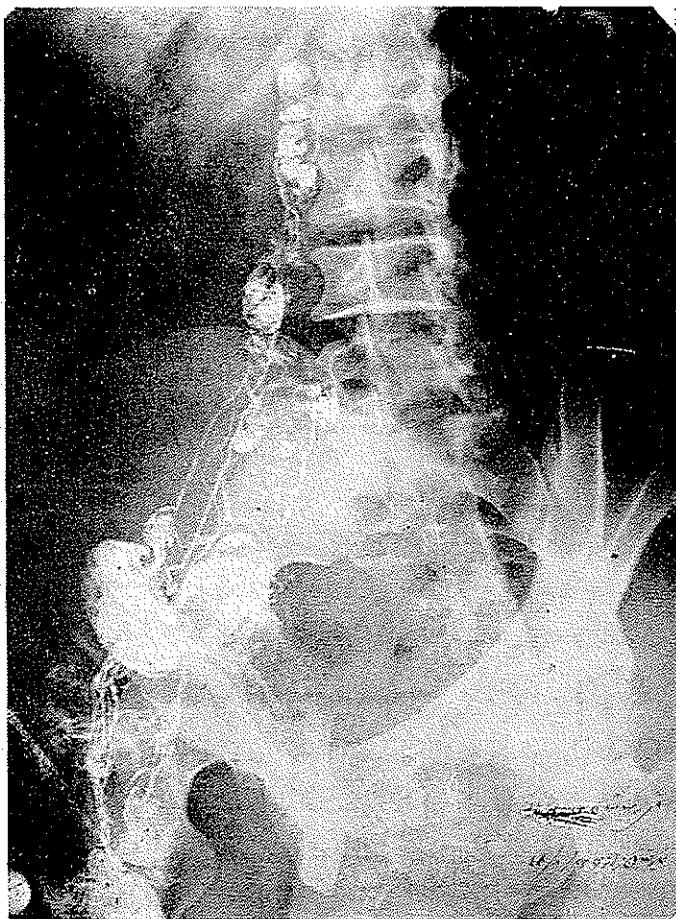
بیمار بد حال باشد یا اینکه در یک طرف تزریق ساده حاجب با عدم موفقیت روبرو گردد میتوان به لنفوگرافی یک طرفی اکتفا نمود و اغلب بعلت وجود پیوندهای موجود ممکن است در ناحیه لمبو آئورتیک گانگلیونهای طرف مقابل نیز نشان داده شوند.



ش ۱۱ - مربوط بشرح حال بیمار شماره یک - بمتن مقاله مراجعه شود  
(لنفوگرافی بخش رادیولوژی بیمارستان رازی)

گانگلیونهائیکه در قفسه صدری هستند معمولا نمایان Opacifiés نمیشوند مگر اینکه یک انسدادی در کانال تراسیک وجود داشته باشد و باعث شود که گانگلیونهای مذکور از طریق جبرانی و فرعی (Par voies de suppléance) پر شوند. لذا باید همیشه از ناحیه مدیاستن

رادیوگرافی بعمل آید تا شاید از این طریق گاهی بتوان گانگلیونهای سدیاستن را دید. در این نوع ضایعات انجام رادیوگرافی در سوع تزریق بلافاصله پس از ختم آن چندان ضرورت ندارد زیرا عبور ماده حاجب بسیار کنداست و کافی است در حدود ۴-۶ ساعت بعد از تزریق و همچنین ۲۴ ساعت بعد رادیوگرافی شود. در این مدت آنچه از گانگلیونها که باید نمایان شوند، شده اند و از مجاری لنفاوی آثاری باقی نمی ماند.



ش ۱۲- مربوط بشرح حال بیمار شماره ۲ (بمتن مراجعه شود).

(لنفوگرافی بخش رادیولوژی بیمارستان رازی)

گانگلیونهای لنفاوی در امراض خونی هر قدر بزرگ باشند و هر قدر هم بوسیله ضایعات فرا گرفته شده باشند باز در لنفوگرافی نمایان شده و بر خلاف کانسر در اثر انسداد -

(blocage) از جریان حذف نمیگردند. معذکک اخیراً در موارد هوچکین استثنائاتی دیده شده و لنفوگرافی نشان داد که یک گانگلیون هوچکینی باعث انسداد کامل شده و غدد لنفاوی و بعد از آن نمایان نشده اند. گانگلیونها در ضایعات خونی مدت از زیادی قابل رؤیت میباشند و این موضوع از لحاظ کنترل معالجات انجام شده بسیار مهم است. میتوان کوچک شده گانگلیونها را که تحت تأثیر معالجات شیمیائی یا رادیوتراپی قرار گرفته اند مشاهده نموده و مخصوصاً چنانچه رشته های گانگلیونهای که ابتدا در حدود طبیعی بوده اند ولی بعداً بوسیله ضایعات فرا گرفته شده اند مشاهده نمود و اقدامات لازم را بخوبی و بموقع بعمل آورد و همچنین در موارد بازگشت ضایعات فوراً درمان را شروع نمود.

در امراض خونی مختلف شکل گانگلیون کم و بیش متفاوت بوده و در اغلب آنها تاحدی اختصاصی می باشد.

در هوچکین گانگلیونها اغلب خیلی بزرگ هستند حتی تا چندین سانتی متر میرسند و لوکالیزاسیون داخل شکمی نسبتاً فراوان و اغلب یک طرفه بوده و قرینه نیستند و در گانگلیونها لا کونهای بزرگ و بدون نظم و ترتیب دیده میشوند. مجاری لنفاوی اغلب متعدد میباشند. و بلوکاز گانگلیونر گاهی بطور استثنائی دیده میشود.

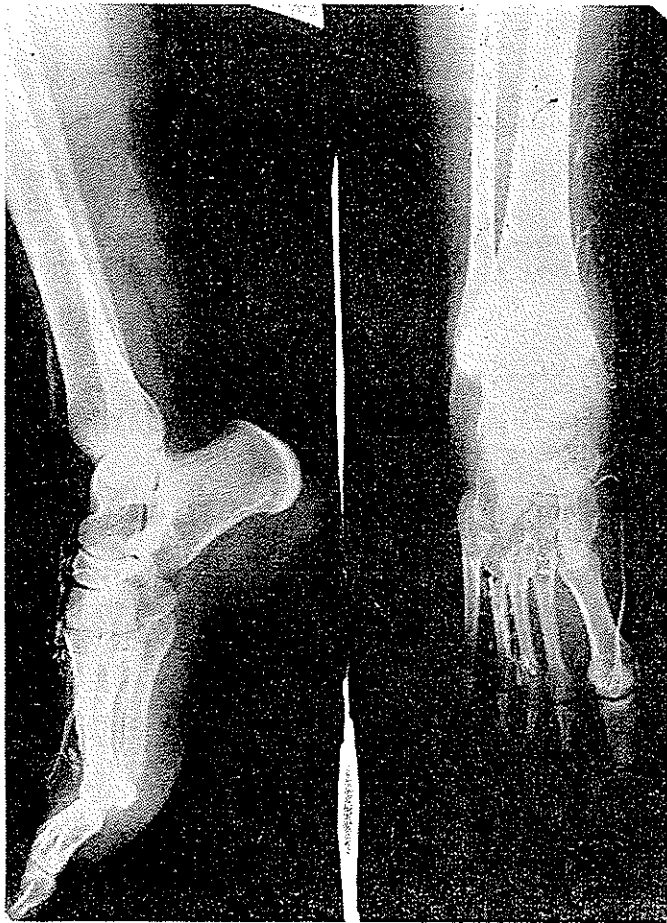
در لوسمی گانگلیونها خیلی بزرگ نمی شوند و لا کون در آن بندرت ممکن است وجود داشته باشد، که آنها ممکن است مربوط به نسج چربی داخل گانگلیون باشد. بلوکاز گانگلیونر نیز در لوسمی دیده نمیشود و تیرگی گانگلیونها بشکل دانه دانه ای بوده و با حالت دانه دانه ای طبیعی این فرق را دارد که دانه ها درشت تر و از یکدیگر مجزا ترند.

در سایر امراض خونی گانگلیونر غدد لنفاوی یکی از دو حالت فوق را پیدامی کند (ش ۱۰). شرح شکل ۱۰ تقریباً بطور شماتیک است زیرا از این راه میتوان وجود یک گانگلیون غیر طبیعی را مشخص نمود ولی نمیتوان گفت که منشأ ضایعات آن صد درصد و یقیناً بکدام یک از دستجات فوق ارتباط دارد.

### لنفوگرافی در سرطانها (شکل ۹-۱۱-۱۴)

چون قسمت اعظم کانسرها و متاستازهای آن بوسیله مجاری لنفاوی منتشر شده و تقریباً همیشه گانگلیونها لنفاوی را فرا می گیرند لذا مطالعه آنها بوسیله لنفوگرافی بسیار مهم و

ضروری است و کمک شایان و غیر قابل بحثی در تشکیل و پیشرفت و میری‌ماری و اثر درمان مینماید. باید قبول نمود که در حال حاضر بعضی اوقات اطلاعات بدست آمده بوسیله لنفوگرافی نسبتاً ناقص می‌باشد ولی معذک در اغلب موارد نمی‌توان و نباید از آن صرف نظر نمود.



ش ۱۳- مربوط بشرح حال بیمار شماره ۳ (بمثن مقاله مراجعه شود)  
(لنفوگرافی بخش رادیولوژی بیمارستان رازی)

در لنفوگرافی‌هایی که بخاطر ضایعات کانسری انجام میشود باید در نظر داشت که مجاری انتخاب شده برای تزریق حتی المقدور باسانی در دسترس قرار بگیرد و به محل ضایعه نزدیک باشد و مجاری لنفاوی بافت مبتلی از آن عبور نماید. مثلاً مجاری لنفاوی سطحی اندام تحتانی وارد سلسله گانگلیونها ی ایلو لمبو آئورتیک میشوند که مجاری لنفاوی شکمی نیز

وارد آنها میگردند اما این رشته گانگلیونها نسبت به لنفاتیک احشاء شکمی ایستگاههای (Relais) درجه دوم و سوم محسوب میشوند و در عمل ایستگاههای درجه اول که نزدیک بمحل مبتلی میباشد ممکن است نمایان نشوند مگر در صورتی که یک سد (blocage) وجود داشته باشند که در این موارد گاهی بطور بازگرد (Retrograde) پرسیشوند. بنا براین در این موارد بهترین راه تزریق مستقیم در مجاری لنفاوی مربوط در موقع عمل جراحی میباشد. از طرف دیگر یک عضو دارای تنها یک مجرای لنفاوی نبوده و اغلب شاخه‌های متعددی دارند که ممکن است نتوان همرا نمایان نمود اینها اشکالاتی است که در موقع لنفوگرافی باید در نظر داشت. یک گانگلیون متاستاتیک را که از جریان پیشرفت ساده حاجب بنا به عللی حذف نشده و بوسیله ماده حاجب نمایان شده باشد باید بدقت مورد مطالعه قرار داد و مخصوصاً کلیشه‌هایی در هنگام تزریق ماده حاجب و بلافاصله بعد از آن از قسمت‌های مختلف باید گرفت در این مرحله مشاهده خواهد شد که عروق لنفاوی آورن که بیک چنین گانگلیونی وارد شوند متسع میشوند. گاهی تصاویری بشکل جام (Images en coupule) در ناحیه سینوس گانگلیون دیده می‌شود.

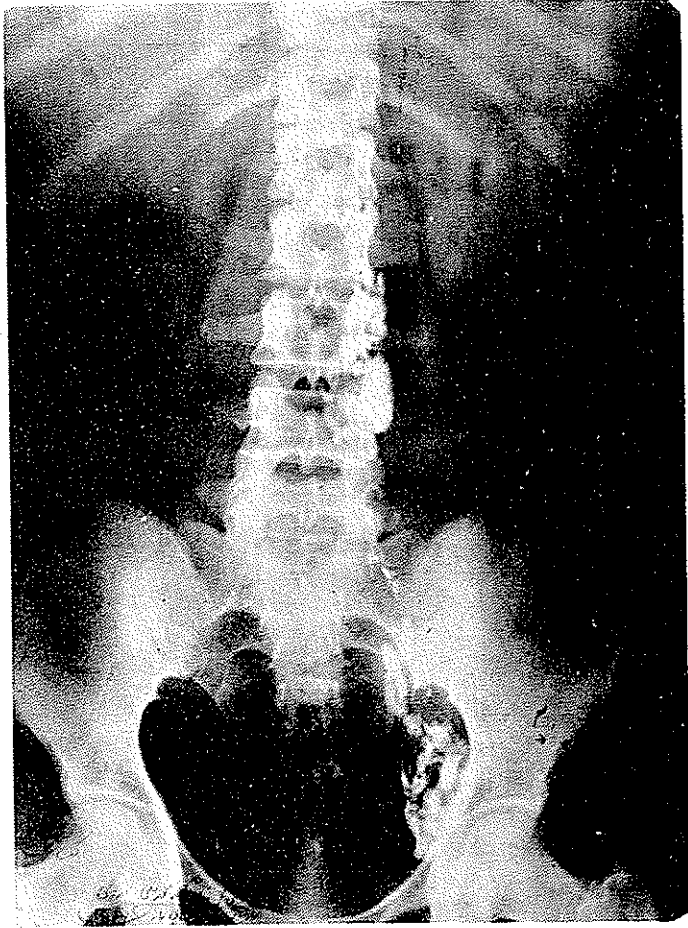
گاهی نیز از تعداد شاخه‌های عروق لنفاوی که به گانگلیون میرسند کاسته شده و آنرا طوری پرسیکنند که ایجاد لاکون‌های غیر منظم در سینوس می‌نماید.

این تصویر بدون شک کاملاً اختصاصی و با اصطلاح شاخص (Typique) میباشد ولی چندان فراوان نیست هرگاه در کلیشه‌های اولیه که در مراحل آخر زبان تزریق بعمل آمده باشد یک شبکه عروق لنفاوی پرشاخه‌ای رویت شود باید مشکوک به وجود متاستازهای گانگلیونر بود ولی تشخیص متاستازها همیشه در کلیشه‌های دیرتر و واضحتر و آسان‌تر می‌باشد و حتی بنا بر عقیده آروی (Arvay) و پیکارد (Picard) فقط باید از روی این کلیشه‌های اخیر تشخیص قطعی را داد زیرا فقط در این مواقع است که تقریباً تمام گانگلیونها نمایان می‌باشند.

گانگلیونهای متاستاتیک که در لنفوگرافی مشاهده می‌شوند هرگز بزرگ نیستند و قطر آنها معمولاً بین چند میلی متر تا ۱ الی ۲ سانتیمتر میرسد و استثنائاً از این حدود تجاوز می‌کند این خصوصیات در گانگلیونهای متاستازی کانسری آنها را از گانگلیونهای مبتلی به اسراض خونی بدخیم متمایز میدارد گانگلیونهای مبتلی در اسراض خونی هرچقدر هم بزرگ باشند هرگز از جریان خون خارج نمی‌شوند.

در آدنوپاتی‌های متاستازی حدود گانگلیون گاهی غیر منظم می‌شود ولی تشخیص قطعی وجود ضایعه بویژه از روی تصویر مآختمان و طرح زمینه گانگلیون داده میشود خواه این

تصاویر بصورت لاکونها‌های غیر منظم سینوسی باشد خواه اینکه گانگلیون طوری تیره (Opacifié) شود که هیچ شکل و طرح مخصوصی نتوان برای آن شرح داد. هرگاه گانگلیونها از جریان لنفوی خارج شده باشند علامات غیرستقیم وجود دارد که



ش ۱۴- مربوط بشرح حال بیمار شماره ۵۰۵-۵۰۶-۵۰۷-۵۰۸-۵۰۹-۵۱۰-۵۱۱-۵۱۲-۵۱۳-۵۱۴-۵۱۵-۵۱۶-۵۱۷-۵۱۸-۵۱۹-۵۲۰-۵۲۱-۵۲۲-۵۲۳-۵۲۴-۵۲۵-۵۲۶-۵۲۷-۵۲۸-۵۲۹-۵۳۰-۵۳۱-۵۳۲-۵۳۳-۵۳۴-۵۳۵-۵۳۶-۵۳۷-۵۳۸-۵۳۹-۵۴۰-۵۴۱-۵۴۲-۵۴۳-۵۴۴-۵۴۵-۵۴۶-۵۴۷-۵۴۸-۵۴۹-۵۵۰-۵۵۱-۵۵۲-۵۵۳-۵۵۴-۵۵۵-۵۵۶-۵۵۷-۵۵۸-۵۵۹-۵۶۰-۵۶۱-۵۶۲-۵۶۳-۵۶۴-۵۶۵-۵۶۶-۵۶۷-۵۶۸-۵۶۹-۵۷۰-۵۷۱-۵۷۲-۵۷۳-۵۷۴-۵۷۵-۵۷۶-۵۷۷-۵۷۸-۵۷۹-۵۸۰-۵۸۱-۵۸۲-۵۸۳-۵۸۴-۵۸۵-۵۸۶-۵۸۷-۵۸۸-۵۸۹-۵۹۰-۵۹۱-۵۹۲-۵۹۳-۵۹۴-۵۹۵-۵۹۶-۵۹۷-۵۹۸-۵۹۹-۶۰۰-۶۰۱-۶۰۲-۶۰۳-۶۰۴-۶۰۵-۶۰۶-۶۰۷-۶۰۸-۶۰۹-۶۱۰-۶۱۱-۶۱۲-۶۱۳-۶۱۴-۶۱۵-۶۱۶-۶۱۷-۶۱۸-۶۱۹-۶۲۰-۶۲۱-۶۲۲-۶۲۳-۶۲۴-۶۲۵-۶۲۶-۶۲۷-۶۲۸-۶۲۹-۶۳۰-۶۳۱-۶۳۲-۶۳۳-۶۳۴-۶۳۵-۶۳۶-۶۳۷-۶۳۸-۶۳۹-۶۴۰-۶۴۱-۶۴۲-۶۴۳-۶۴۴-۶۴۵-۶۴۶-۶۴۷-۶۴۸-۶۴۹-۶۵۰-۶۵۱-۶۵۲-۶۵۳-۶۵۴-۶۵۵-۶۵۶-۶۵۷-۶۵۸-۶۵۹-۶۶۰-۶۶۱-۶۶۲-۶۶۳-۶۶۴-۶۶۵-۶۶۶-۶۶۷-۶۶۸-۶۶۹-۶۷۰-۶۷۱-۶۷۲-۶۷۳-۶۷۴-۶۷۵-۶۷۶-۶۷۷-۶۷۸-۶۷۹-۶۸۰-۶۸۱-۶۸۲-۶۸۳-۶۸۴-۶۸۵-۶۸۶-۶۸۷-۶۸۸-۶۸۹-۶۹۰-۶۹۱-۶۹۲-۶۹۳-۶۹۴-۶۹۵-۶۹۶-۶۹۷-۶۹۸-۶۹۹-۷۰۰-۷۰۱-۷۰۲-۷۰۳-۷۰۴-۷۰۵-۷۰۶-۷۰۷-۷۰۸-۷۰۹-۷۱۰-۷۱۱-۷۱۲-۷۱۳-۷۱۴-۷۱۵-۷۱۶-۷۱۷-۷۱۸-۷۱۹-۷۲۰-۷۲۱-۷۲۲-۷۲۳-۷۲۴-۷۲۵-۷۲۶-۷۲۷-۷۲۸-۷۲۹-۷۳۰-۷۳۱-۷۳۲-۷۳۳-۷۳۴-۷۳۵-۷۳۶-۷۳۷-۷۳۸-۷۳۹-۷۴۰-۷۴۱-۷۴۲-۷۴۳-۷۴۴-۷۴۵-۷۴۶-۷۴۷-۷۴۸-۷۴۹-۷۵۰-۷۵۱-۷۵۲-۷۵۳-۷۵۴-۷۵۵-۷۵۶-۷۵۷-۷۵۸-۷۵۹-۷۶۰-۷۶۱-۷۶۲-۷۶۳-۷۶۴-۷۶۵-۷۶۶-۷۶۷-۷۶۸-۷۶۹-۷۷۰-۷۷۱-۷۷۲-۷۷۳-۷۷۴-۷۷۵-۷۷۶-۷۷۷-۷۷۸-۷۷۹-۷۸۰-۷۸۱-۷۸۲-۷۸۳-۷۸۴-۷۸۵-۷۸۶-۷۸۷-۷۸۸-۷۸۹-۷۹۰-۷۹۱-۷۹۲-۷۹۳-۷۹۴-۷۹۵-۷۹۶-۷۹۷-۷۹۸-۷۹۹-۸۰۰-۸۰۱-۸۰۲-۸۰۳-۸۰۴-۸۰۵-۸۰۶-۸۰۷-۸۰۸-۸۰۹-۸۱۰-۸۱۱-۸۱۲-۸۱۳-۸۱۴-۸۱۵-۸۱۶-۸۱۷-۸۱۸-۸۱۹-۸۲۰-۸۲۱-۸۲۲-۸۲۳-۸۲۴-۸۲۵-۸۲۶-۸۲۷-۸۲۸-۸۲۹-۸۳۰-۸۳۱-۸۳۲-۸۳۳-۸۳۴-۸۳۵-۸۳۶-۸۳۷-۸۳۸-۸۳۹-۸۴۰-۸۴۱-۸۴۲-۸۴۳-۸۴۴-۸۴۵-۸۴۶-۸۴۷-۸۴۸-۸۴۹-۸۵۰-۸۵۱-۸۵۲-۸۵۳-۸۵۴-۸۵۵-۸۵۶-۸۵۷-۸۵۸-۸۵۹-۸۶۰-۸۶۱-۸۶۲-۸۶۳-۸۶۴-۸۶۵-۸۶۶-۸۶۷-۸۶۸-۸۶۹-۸۷۰-۸۷۱-۸۷۲-۸۷۳-۸۷۴-۸۷۵-۸۷۶-۸۷۷-۸۷۸-۸۷۹-۸۸۰-۸۸۱-۸۸۲-۸۸۳-۸۸۴-۸۸۵-۸۸۶-۸۸۷-۸۸۸-۸۸۹-۸۹۰-۸۹۱-۸۹۲-۸۹۳-۸۹۴-۸۹۵-۸۹۶-۸۹۷-۸۹۸-۸۹۹-۹۰۰-۹۰۱-۹۰۲-۹۰۳-۹۰۴-۹۰۵-۹۰۶-۹۰۷-۹۰۸-۹۰۹-۹۱۰-۹۱۱-۹۱۲-۹۱۳-۹۱۴-۹۱۵-۹۱۶-۹۱۷-۹۱۸-۹۱۹-۹۲۰-۹۲۱-۹۲۲-۹۲۳-۹۲۴-۹۲۵-۹۲۶-۹۲۷-۹۲۸-۹۲۹-۹۳۰-۹۳۱-۹۳۲-۹۳۳-۹۳۴-۹۳۵-۹۳۶-۹۳۷-۹۳۸-۹۳۹-۹۴۰-۹۴۱-۹۴۲-۹۴۳-۹۴۴-۹۴۵-۹۴۶-۹۴۷-۹۴۸-۹۴۹-۹۵۰-۹۵۱-۹۵۲-۹۵۳-۹۵۴-۹۵۵-۹۵۶-۹۵۷-۹۵۸-۹۵۹-۹۶۰-۹۶۱-۹۶۲-۹۶۳-۹۶۴-۹۶۵-۹۶۶-۹۶۷-۹۶۸-۹۶۹-۹۷۰-۹۷۱-۹۷۲-۹۷۳-۹۷۴-۹۷۵-۹۷۶-۹۷۷-۹۷۸-۹۷۹-۹۸۰-۹۸۱-۹۸۲-۹۸۳-۹۸۴-۹۸۵-۹۸۶-۹۸۷-۹۸۸-۹۸۹-۹۹۰-۹۹۱-۹۹۲-۹۹۳-۹۹۴-۹۹۵-۹۹۶-۹۹۷-۹۹۸-۹۹۹-۱۰۰۰

(لنفوگرافی بخش رادیولوژی بیمارستان رازی)

حضور آنها را ثابت می کند مثلاً در کنار زدن عضویا احشاء مجاور Images de refolement (ش ۱۱) مثلاً هرگاه چند مجرای لنفوی که از مسیر اصلی خود رانده شده باشند حدود گانگلیونها‌های پرنشده و نامرئی را نشان میدهند. در لنفوگرافی کانسرهای کامل یا نیمه کاره فراوان دیده میشوند. اغلب مشاهده میشود که مجاری لنفوی که باین انسدادها ختم میگرددند بهتر تیره و نمایان شده



و تصاویر بیش از اندازه تشنگ را ایجاد نمایند یا اینکه مجاری دیگری را که معمولاً قابل رؤیت نبودند در این مورد جانشین مجاری بسته شده می‌شوند مشهود سازند.

این مجاری را مجاری یا راههای جبرانی (Voies de suppléances) می‌گویند و بعلت وجود همین راههاست که انسدادهای کامل گاهی بخوبی قابل تحمل بوده و ایجاد خیزها یا اپانشمایانهای لنفاوی نمی‌نمایند. بندرت اتفاقی می‌افتد که این انسدادها باعث ایجاد آسیب شیلی یا شیلو تورا کس شوند.

### لنفوگرافی در خیزها و آماس‌های اندام تحتانی (شکل ۱۳)

در این موارد حتی پس از تزریق ماده رنگی نیز می‌توان دریافت که تشکیلات لنفاوی مورد امتحان دارای اختلالاتی می‌باشند زیرا اغلب بجای اینکه یک خط رنگین که دارای مسیر مشخصی است در زیر پوست نمایان شود، لکه‌های آبی رنگ بی‌شکل و غیر منظمی در روی پوست نمایان می‌شود که گاهی بصورت واریکوزیته‌های لنفاوی می‌باشند. در این موارد پیدا نمودن یک مجرای لنفاوی قابل تزریق تقریباً غیر ممکن می‌باشد و بهتر است در صورت پیدا شدن علائم رنگی غیر عادی از ادامه لنفوگرافی صرف نظر نمود.

تزریق ماده حاجب بطور کلی نزد بیماران مبتلی به خیزهای اندام تحتانی بسیار مشکل و اغلب با عدم موفقیت همراه است زیرا در صورتیکه عروق لنفاوی قابل رؤیت وجود داشته باشند و بعلت تنگی و یا شکنندگی زیاد غیر قابل تزریق باشند در صورتیکه تزریق امکان پیدا کند احتمال دارد که پیشرفت ماده حاجب پس از طی مسافت کمی در ساق پایا ناحیه ران بعلت پاره شدن عروق لنفاوی متوقف گردد.

در رادیوگرافی‌های انجام شده در این موارد عروق لنفاوی غیر طبیعی بوده و اغلب باریک و غیر منظم می‌باشند و مسیر آنها غیر عادی است و بعلت وجود انسداد مجاری لنفاوی ماده حاجب از راه‌های جبرانی و فرعی عبور نموده و نمایان شدن همین راه‌های غیر عادی نشانه وجود ضایعات عروق لنفاوی است. بوسیله لنفوگرافی می‌توان بعلت خیز و منشأ آن پی برد و مشخص نمود که آیا این تغییرات ناشی از اختلالات جریان لنفاوی است یا خریدر صورتیکه در جریان لنف اختلالی وجود داشته باشد آیا این اختلال در اثر ضایعات اولیه عروق لنفاوی است یا اینکه بطور ثانوی در اثر انسداد ایجاد شده است.

ضایعات اولیه عروق لنفاوی ممکن است در اثر هیپوپلازی یا حتی آپلازی عروق لنفاوی باشد در این صورت تقریباً انجام لنفوگرافی غیر ممکن است.

انسداد عروق لنفاوی ممکن است در اثر ضربه (Traumatisme) یا در اثر فشار بر روی

آنها بوجود بیاید یا اینکه ایستگاههای Relais گانگلیونی در اثر علل مرضی یا ضربه یا حتی بعثت عمل جراحی مسدود شده و یا بکلی برداشته شده باشند و باعث ایجاد تورم اندام مربوط به آن گردند.

در این موارد ممکن است عده عروق لنفاوی کمتر از معمول بوده است کولت (Colette و کینمونث (Kinmonth) مثلاً عده آنها در ساق پا ۲-۱ عدد و در ران ۴ عدد باشد (آروی Arvey و پیکارد (Picard) مسیر آنها پیچ و خم دار بوده ولی ممکن است قطر آنها گاهی بیش از معمول بنظر برسد.

بعضی اوقات بطور رتروگراد از راه های جبرانی و فرعی مجاری لنفاوی تحت جلدی زیادی نمایان می شوند. در موارد لنف ادم (Lymphoedème) سطالعده گانگلیونهای لنفاوی ضروری است زیرا در صورتی که غیر طبیعی باشند شرکت آنها در ایجاد خیز تقریباً حتمی است.

### مواردی که در بخش رادیولوژی بیمارستان رازی مورد مطالعه قرار گرفت:

در بخش رادیولوژی بیمارستان رازی از تاریخ آبانماه ۱۳۴۴ شروع به انجام لنفوگرافی نمودیم و در این مدت توانستیم ۲۰ بیمار مختلفی را که بما معرفی شدند لنفوگرافی نمائیم. از این عده ۳ مورد کانسر کل و ۲ مورد سیمنوم بیضه و ۲ مورد پریتونیت سلی و بقیه خیز اندام تحتانی یکطرفه یا دوطرفه بععل مختلف بوده است. نژده ۱ نفر آنها لنفوگرافی با موفقیت انجام گردید و از این ۱۵ نفر ۴ مورد فقط یکطرفه بوده و بقیه دوطرفه. عدم موفقیت بیشتر در مورد بیماران مبتلا به خیز اندام تحتانی اتفاق افتاد و در دو بیمار مبتلا به کانسر کل و یک بیمار مبتلا به سمینوم نیز هنگام لنفوگرافی با عدم موفقیت روبرو شدیم. از ۴ بیمار یکطرفه دو نفر مبتلا به خیز اندام تحتانی بوده اند و یکی مبتلا به کانسر کل. در این دو بیمار خیز در طی لنفوگرافی کانال لنفاتیک یک طرف پاره شد و پیشرفت ماده حاجب متوقف گردید و مجاری لنفاوی و گانگلیونهای ناحیه لمبوآورتیک در طرف دیگر بخوبی انجام گرفت و ضایعات بخوبی نشان داده شده اند.

اینکه شرح چند مورد می پردازیم:

۱- میرزا محمد علی ک: این بیمار مبتلا به سمینوم بیضه بوده و از بخش تاج پهلوی معرفی شده و در بخش داخلی بیمارستان رازی برای انجام لنفوگرافی بستری گردید. لنفوگرافی دوطرف با موفقیت انجام شد و در ناحیه لمبوآورتیک متاستازهای رانشان داد که بعضی

از گانگلیونها مخصوصاً در طرف راست بخوبی پر نشده و علائم بلو کاژ و تصاویر لاکونر نمایان بوده‌اند و لذا یک اوروگرافی هم بعمل آمد و نشان داد که در طرف راست مجاری ادراری راست نمایان نشده و ظاهراً بنظر میرسد بعلت فشار آدنوپاتی بر روی حالب باشد و در طرف چپ تصویر آدنوپاتی متاستاتیک که حالب چپ را قدری بطرف خارج رانده است بخوبی نمایان می‌باشد. بیمار با رادیوگرافی‌های انجام شده به بخش تاج پهلوئی برای رادیوتراپی فرستاده شده است و متأسفانه خبری از او نشد. (شکل ۱۱).

۲ - رضا. ش: بیمار بوسیله بخش تاج پهلوئی با تشخیص لنفوتریتیکولوسارکم برای لنفوگرافی معرفی شد که بطور سرپائی لنفوگرافی دو طرفه انجام شد. طرف راست در ابتدای کار بعلت پاره شدن مجاری لنفاوی متوقف گردید و طرف چپ ادامه داشته در ناحیه ایلئو لمبر چپ گانگلیون‌هایی درشت به بزرگی ۶-۸ سانتیمتر وجود دارد و عروق لنفاوی که بآنها می‌رسد کمی متسع بوده‌اند و در این گانگلیونها تصاویر لاکونر وجود دارد و شکل گانگلیون از لحاظ لنفوسارکم تقریباً مشخص (Typique) می‌باشد (شکل ۱۲).

در نزد این بیمار ماده حاجب گانگلیونها سدیاستینال مخصوصاً ناحیه رترواسترنال را نیز نمایان ساخته است. گرچه این گانگلیونها چندان بزرگ بنظر نمی‌رسند ولی همین تیره شدن آنها دلیل بر اشکال عبور ماده حاجب و باعث نمایان شدن آنها از راه‌های جبرانی و فرعی شده است و این گانگلیونها رترواسترنال نیز پاتولوژیک می‌باشند. بیمار برای رادیوتراپی اعزام گردید متأسفانه با وجود تذکرات، بیمار برای کنترل نتیجه رادیوتراپی مراجعه نمود.

۳- دوشیزه و. ب. ۲۳ ساله - بعلت تورم پاها که ابتدا در طرف راست شروع شده و سپس در طرف چپ نیز ایجاد گردید و این تورم تا ساق‌ها بالاتر نرفته است. پس از تزریق ماده رنگین علائم اختلالات جریان لنف نمودار شده است. لنفوگرافی در طرف راست بعلت نیافتن یک مجرای مناسب و قابل تزریق با عدم موفقیت روبرو گردید ولی در طرف چپ ماده حاجب تزریق شد و نشان داده شد که مجاری لنفاوی تا ناحیه بالای سچ پا غیر منظم بوده و شاخه‌های دیگری که معمولاً دیده نمی‌شدند نمایان گشته و حتی بعضی از عروق لنفاوی پا در اثر پس زدگی از راه‌های جبرانی فرعی نمایان گردیدند و تا ۵ روز بعد از شروع تزریق نیز این عروق محتوی ماده حاجب بوده و تغییری در آنها دیده نشده است در صورتی که معمولاً در حالت طبیعی بلافاصله بعد از ختم تزریق در این قسمت‌ها اثری از ماده حاجب نباید دیده شود. این تصاویر

نشانه وجود ضایعات عروق لنفاوی بوده است. بیمار برای معالجه با آمریکا رفته است (شکل ۱۳)

۴- علی یار. غ. ف: ۳۰ ساله که بعلت تورم پای چپ که از ۱۲ سال پیش شروع شده مراجعه نموده است. ۱۲ سال پیش در بیمارستان سینا بعلت توموری در قسمت تحتانی شکم تحت عمل جراحی قرار گرفته است و از آن تاریخ پای چپ شروع به تورم نموده است و از زانو به پائین متورم بوده و سیکاتریس زخم هائی در روی آن دیده میشود شکم کمی متورم است و در لمس تومری در قسمت پائین شکم حس میشود.

در لنفوگرافی سنجاری لنفاوی آزاد بوده و تومری استخوانی در ناحیه ساکرم دیده میشود. در فلپوگرافی که بعمل آمد وریدها متسع و دارای پیچ و خم بوده اند بنا بر این نتیجه گرفته میشود که خیز پای راست منشأ وریدی دارد نه منشأ لنفاوی.

۵- خانم آسنه قلی پور- مبتلا به کانسر کل بود و پس از عمل جراحی و هیسترکتومی از طرف بیمارستان تاج پهلوی معرفی گردید.

چون کانال لنفاوی طرف راست در ضمن عمل پاره شد لذا فقط از طرف چپ لنفوگرافی انجام گردید و نشان می دهد که قسمت اعظم گانگلیونهای داخلی حفره لگن یعنی گانگلیونهای ایلیاک هنوز باقی است و چند عدد آنها ستاستاتیک بوده و دارای تصاویر لاکونر است. قسمتی از گانگلیونهای لمبه آئورتیک تحتانی برداشته شده اند. گانگلیونهای لمبه آئورتیک فوقانی هنوز باقی بوده و تغییر شکل یافته و مشکوک بنظر می رسند. بیمار برای درمان رادیوتراپی مراجعه نموده است (شکل ۱۴).

## REFERENCES :

- 1) ARNULF G. Etudes expérimentales sur les oedèmes d'origine lymphatique et sur la lymphographie, Presse méd. 1954, 62 1230.
- 2) ARVAY N. et PICARD G. D. : Exploration radiologique des voies lymphatiques. suppl. de la presse méd. 1962, no 31.
- 3) " " " " La lymphographie en hématologie. Rev. du prat. 21 mai 1962.
- 4) JOMAIN et PICARD : Lymphographie dans les tumeurs du testicule. cong. d'urologie, Sept. 1961

- 5) KINMONTH J. B. : Physiologic, des oedèmes, Presse méd., 1954, 62, 1230.
- 6) ,, ,, : La circulation lymphatique dans les lymphoedèmes.  
Sem. des hôp., ann. de chir. 1953, 29, n° 12, 521.
- 7) ,, ,, and TAYLOR : Lymphangiography. brit. med., j 1955, 5  
941.
- 8) LEENHARDT P. et COLIN R. : Nouveaux procédés d'exploration lymphatique ; la lymphographie profonde et la lymphofluorescence. Journ. de Rad. et d'élec. 1958, n° 8, 554-556.
- 9) ,, ,, ,, et Collab. : Lymphographie directe, Journ, de a Rad.. 1956, 57, 947- 956 .
- 10) MOULONGUET . DOLORIS P., ARVAY, PICARD et MANLOT :  
La lymphographie. Technique, Indication, Résultats.  
Journ. de. la Rad. 1961, 281 - - 296.
- 11) MANLOT G. : Thèse. 1961
- 12) SERVELLE M. : Lymphographie experimentale et clinique. Journ. de la Radiologie, 1936. 26, 74.
- 13) ,, ,, : La lymphographie. Presse méd. 1946, 54, no 4.
- 14) SHEEHAN R. : The use of lymphangiography as a diagnostic method.  
Radiology, 1961, 76, 46,
- 15) STRANAHAN A. and Collab. : Opacification per - opératoire du canal thoracique. Potential. Radiology. 1967, 76, n° 2 167, 199.
- 16) WALLACE S. and Collab. : Lymphangiograms : their diagnostic and therapeutic, Presse méd. 1957. 65, n° 2, 179-199.
- 17) ZHEUTLIN et SH. ANEORM : Contrast visualation of lymphnodes.  
Radiology, 1958, 71, n° 7, 702-708.
- 18) ARVAY et Picard : Lymphographie.