

تترالوژی آئمیپیک

تترالوژی فالوت عبارت از یک بیماری سیانوتیک مادرزادی قلبی بوده و چنانکه از اسم آن برسیاید مشتمل بر چهار عارضه میباشد:

- ۱- نقص سپتوم بطنی .
- ۲- تنگی قسمت خروجی بطن راست .
- ۳- هیپرتروفی بطن راست .
- ۴- دهانه آرت بطور پارسیل از بطن راست سرچشمه میگردد و در واقع دریچه آرت سوار بر وی در بالای لبه فوقانی سپتوم بطنی قرار دارد بانگلیسی (Overriding of aorta - بفرانسه Aorte a cheval) .

تنگی قسمت خروجی بطن راست انواع مختلف دارد:

- ۱- تنگی آنفندیبولوم یا قسمت قیفی شکل که فراوانترین نوع است .
 - ۲- تنگی دریچه شریان ریوی .
 - ۳- توأم بودن دونوع فوق .
- سیر آرتور کیت (Sir Arthur Keith) در سال ۱۹۰۹ تقسیم بندی جالبی از انواع تنگی قسمت قیفی شکل نموده ولی شامل نوع مورد نظر و معرفی ما نمیشود تنگی بطن راست در بیمار ما در زیر ناحیه آنفندیبولوم قرار داشته است .

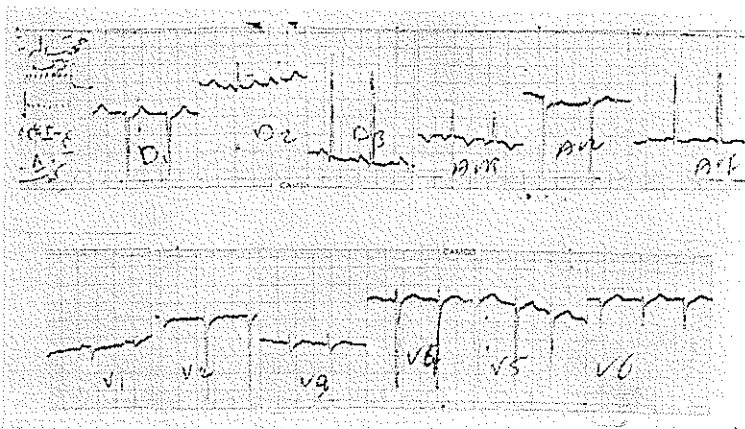
لوکاس (Lucas) در سال ۱۹۶۲ به این حقیقت پی برد که تنگی قسمت خروجی بطن راست ممکن است در اثر یک باند عضلانی بزرگ (Large Muscle band) در زیر قسمت قیفی شکل بوده و از یک طرف بطن راست بطرف دیگر کشیده شده باشد . البته اینگونه پاتولوژی ممکن است همراه بانقص سپتوم بطن (تترالوژی فالوت) و یا بدون آن باشد توجه با احتمال وجود چنین عارضه ای بهترین راه پیش گیری از انجام یک عمل جراحی ناقص میباشد زیرا اگر تنگی مذکور تشخیص داده نشده و برطرف نگردد احتمال مرگ و میر زیاد خواهد بود .

هارتن ۱۲ بیمار در سری خود داشت که فقط در یک مورد تنگی بطور ساده بود ولی در بقیه یازده موارد همراه با نقص سپتوم بطن (تتراوژی فالوت نوع آپتیک) و یا کانال آرتریل بودند از طرفی دکتر واردن (Warden) و دکتر وارکو (Varco) یازده مورد تنگی بطن راست در زیر ناحیه قیفی شکل بدون نقص سپتوم بطن و فقط در یک مورد همراه با استوز درجه شریان ریوی را گزارش داده‌اند.

شرح حال بیمار - پسر بچه نه ساله‌ای (ه.ت ۱۳۴۱۳۵) در تاریخ ۱/۳/۴۴ به بخش قلب و عروق بیمارستان پهلوی مراجعه و بستری گردید بیمار از تنگی نفس شکایت داشت و بنا به اظهار مادر او تنگی نفس و کبودی رنگ لب‌ها و انگشتان دست اندکی پس از تولد ظاهر شده و کم‌وبیش بدون تغییر باقی مانده است.

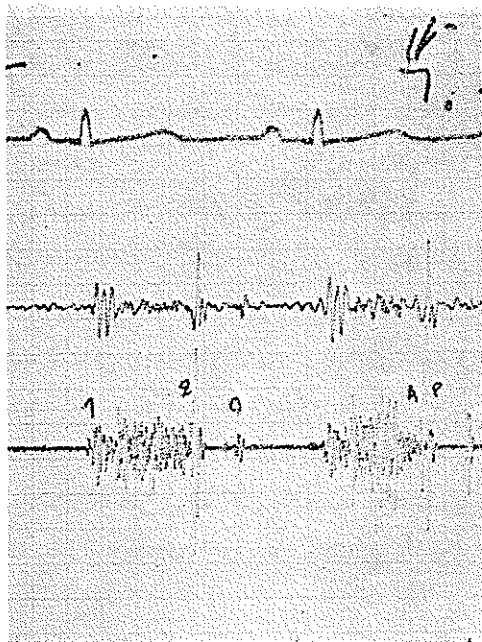
آزمایش بالینی - در امتحان بالینی رشد ناکافی و کمبود وزن و وجود سیانوز شدید و مختصر تنگی نفس در موقع فعالیت جلب نظر مینمودند سمت چپ قفسه صدی با ضربان قلب بیش از عادی تکان می‌خورد و اصولاً برجسته تراز معمول (Right Ventricular Heave) بوده و در همین محل یک کرپل سیستولیک در لمس احساس میشد. در سمع قلب یک سوفل سیستولیک درجه II از نوع ایجکشن (Ejection) در فضای سوم نزدیک به کنار چپ استرنوم شنیده میشد.

امتحانات آزمایشگاهی قابل ذکر هماتوکریت ۷۵٪ بود که با سیانوز شدید و طولانی بیمار هماهنگی داشت نمودار الکتروکاردیوگرافی انحراف محور قلب به سمت راست و هیپر-تروفی بطن راست را نشان میدهد (شکل ۱) فنو کاردیوگرام یک سوفل پان سیستولیک را بخوبی

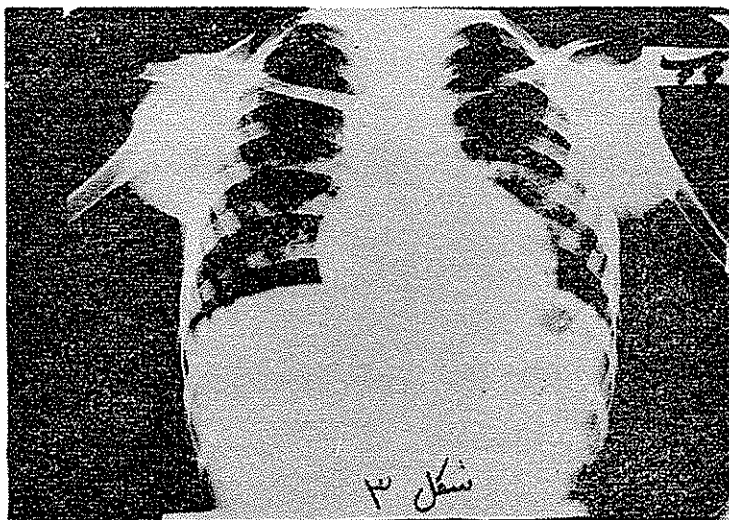


شکل ۱- الکتروکاردیوگرام انحراف بطن راست محور قلب و هیپر تروفی بطن راست را نشان میدهد

نمایان می‌ساخت (شکل ۲) در رادیوگرافی هیپرتروفی بطن راست و کاهش خطوط عروقی ریه‌ها
 به چشم می‌خورد (شکل ۳).



شکل ۲- فنو کاردیوگرام یک سوئیل
 پان سیستولیک را نشان داده است

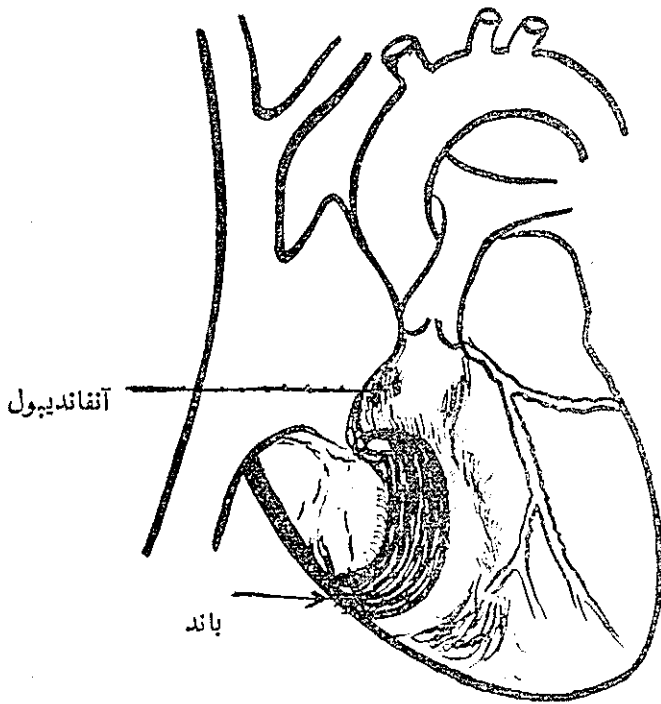


شکل ۳- در رادیوگرافی بزرگی بطن راست و کاهش خطوط عروقی ریوی نمایان است

اندیکاسیون و سگزارش عمل جراحی : باعلائم فوق‌الذکر تشخیص تترالوژی

فالوت مطرح و بیمار برای عمل جراحی پالیا تیف یعنی شنت Blalock و یا عمل Brock مناسب تشخیص داده شد. جراح عمل Brock را انتخاب نمود ولی در هنگام عمل جراحی هیچگونه استنوز در ناحیه قیفی شکل و یا دریچه شریان ریوی وجود نداشت. متأسفانه قلب بیمار ناگهان تغییر ریتم داده و سرعت تاکی کاردی و فیبریلاسیون بطن ظاهر و بالاخره کار دیالک راست متاوم به تمام تدابیر لازم بزندگی مریض خاتمه داد. اتوپسی نکات جالب زیراروشن ساخت:

۱- قلب بزرگ تراز معمول بود. دهلیز راست بزرگ تراز معمول ولی بطن راست باندازه طبیعی بود.

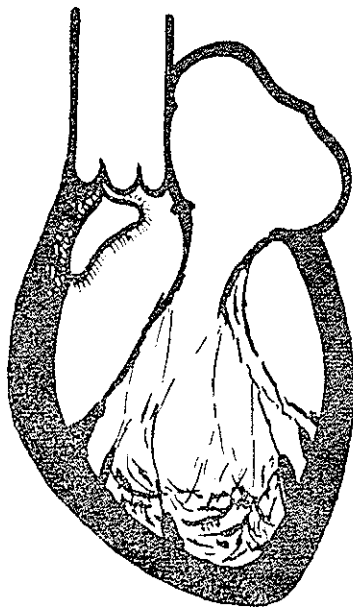


شکل ۴- در دیانگرام فوق درون بطن راست و باند انسدادی (خط سیاه و پهن)

دیده میشود

- ۲- در داخل بطن راست استنوز ناحیه قیفی شکل و یا دریچه شریان ریوی مطلقاً وجود نداشت. البته مختصر هیپرتروفی در ناحیه قیفی شکل دیده میشد که از نقطه نظر همودینامیک بدون ارزش تلقی میشد.
- ۳- در وسط بطن راست یعنی در سرز دوناحیه ورودی و خروجی (Inflow and out flow tracts) و یا Chambre de receptacle et chambre d'eclasse یک باند بسیار قطور

عضلانی که از سپتوم (از زیر Crista Supraventricularis) بطرف دیواره بطن راست کشیده شده بود جلب توجه می نمود. این بانده عضلانی بکلی از بانده معروف مدراتور Moderator (که حاوی قسمتی از شاخه راست دسته هیس (His) است) مجزا بود. این بانده باعث تنگی شدید بین دواناحیه فوق الذکر می شد.



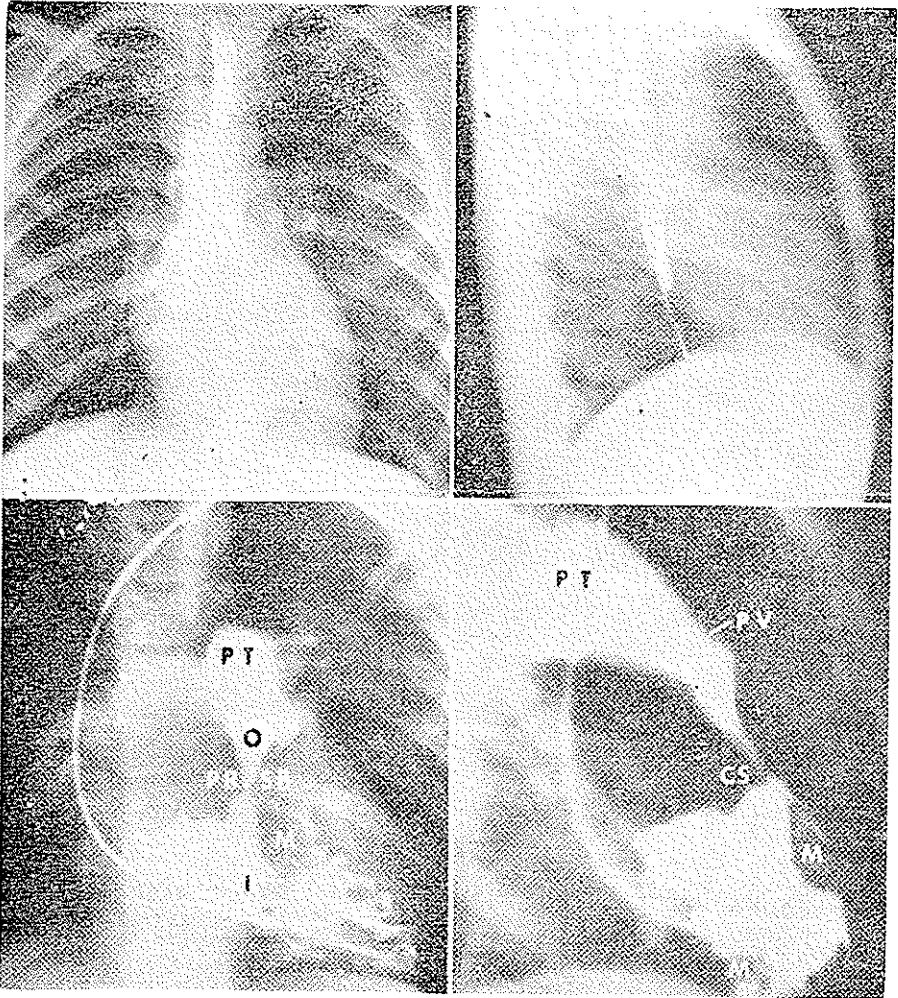
شکل ۵- داخل بطن چپ و نقص سپتوم بطنی دیده می شود

۴- یک نقص سپتوم بطن با اقطار $1 \times \frac{1}{4}$ سانتی متر در زیر کریستا، نموده اند که انسدادهای موجود داشت (شکل های ۴ و ۵).

بحث: کسانی که با جراحی قلب سروکار دارند مشاهده نموده اند که انسدادهای موجود در بطن راست اغلب در حدود ناحیه قیفی شکل (مثلاً در تترالوزی فالوت) و یا در پیچه شریان ریوی است. نوع مورد بحث ما بسیار نادر است در این گونه بیماران بانده عضلانی قطور مثلثی شکل که نوک آن در زیر کریستا و قاعده آن در جدار پاریتال بطن راست است دیده شده که باعث انسداد شدید در وسط بطن می گردد. انسداد آناتومیکی مذکور در موقع سیستول قلب از نقطه نظر فیزیولوژیکی بعلاوه انقباض عضله بطن شدیدتر می گردد. و در نتیجه فشار داخل بطن راست در قسمت اول شدیداً بالا می رود - ورزش و Isopretrenol این فنوسن را شدیدتر می نماید. بانده غیر طبیعی مذکور را نباید با بانده آناتومیکی و طبیعی Moderator (که حاوی قسمتی از شاخه راست His میباشد) اشتباه نمود. زیرا بانده مدراتور کوتاه و کوچک و به نوک

قلب نزدیک تر بوده و ایجاد انسداد زمینماید.

ازنقطه نظر بالینی بیماران مبتلی به بانده غیرطبیعی شبیه به انسداد دریاچه شریان ریوی



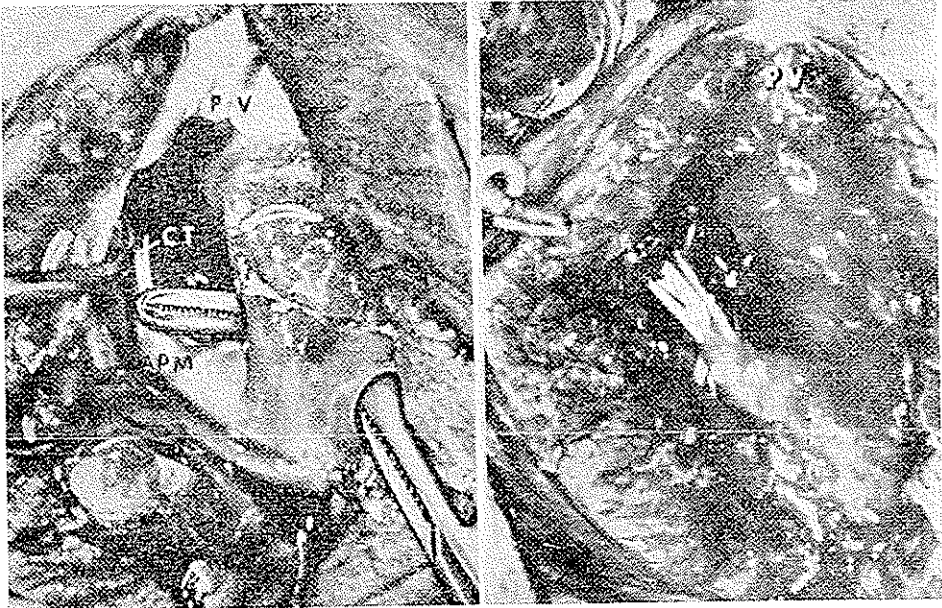شکل ۶- در آنژیوگرافی فوق (انتباس از J. Th. Cv. Surg. Jan. 1966)

PT تنشربانی ریوی - O محل دریاچه شریان ریوی - SB. CS - محل کریستا -

M محل بانده عضلانی (Muscle band) را نشان میدهد

بوده و اغلب اوقات بارادیولوژی والکتروکاردیوگرافی و امتحان فیزیکی نمیتوان این دورا ازیکدیگر تمیزداد. شاید ازنقطه نظر تشوری بتوان گفت که وجود علائم انسداد دریاچه شریان ریوی همراه باقوی بودن صدای دوم قلب (P_2) درکانون ریوی بتواند ما را به تشخیص

صحيح راغنمائی نماید. ولی اصولاً و معمولاً سوفل سيستوليك شديد اين بيماران مانع تعيين ارزش P_2 بوده و از طرفی شبیه سوفل سيستوليك انسداد دريچه شريان ریوی است. منتوی سوفل اين بيماران درفضای سوم و چهارم بين دنده‌ای چپ در کنار استرنوم کشيده ميشود و محل سمع آن بامحل ايجاد سوفل مطابقت دارد.



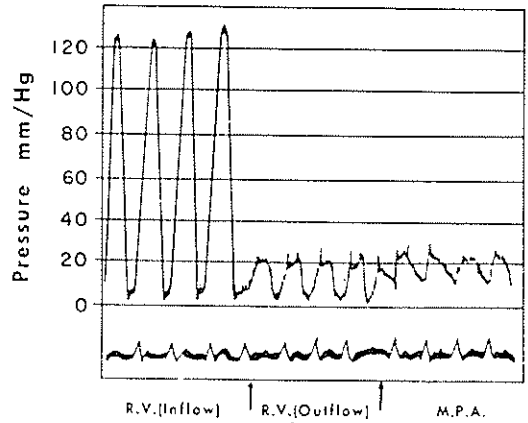
شکل ۷- باند قوی و ضخیم عضلانی بخوبی دیده میشود که بطن را به دو قسمت تقسیم و ايجاد انسداد نموده است

کاتاتریسم قلبی وجود انسداد را با مطالعه فشار بالا در قسمت اول بطن و فشار پائین در قسمت دوم بطن مشخص میسازد. (شکل ۸) و در یک بیمار (گزارش دانشگاه مینسوتا) که یک انسداد دیگر نیز در ناحیه دریچه شریان ریوی وجود داشت بوجود آن نیز با کاتاتریسم پی برده شد.

آنژیوکارديوگرافي نه تنها وجود انسداد را در قسمت وسطای بطن بلکه تشدید آن را نیز در هنگام سيستول نشان میدهد (شکل ۳ و ۷).

گاهی در هنگام عمل جراحی وجود یک فرورفتگی که بامحل باند مطابقت دارد یعنی در وسط بطن و در سطح خارجی آن مارا بوجود چنین عارضه‌ای رهبری مینماید. از طرفی طبیعی بودن قسمت قیفی شکل نیز کمک به انسداد آن ناحیه مینماید. وجود یک تریل در لمس

شکل ۸- فشار قسمت اول بطن راست
(Inflow) و قسمت آخر بطن راست
(Outflow) و شریان ریوی (M.P.A.)
را نشان میدهد



عضله قلب درمحل انسدادکمک بیشتری به تشخیص میکند .

اصولا انسدادهای حاصله از باندهای مذکور بیشتر همراه بانقص سپتوم بطن (نوع تترالوژی آتیپیک مانندسریض ما) و کمتریصورت خالص دیده میشود .

خلاصه

- ۱- یک مورد تترالوژی آتیپیک باانسداد زیرناحیه قیفی شکل شرح داده شد .
- ۲- آنژیوکاردیوگرافی و کاتاتریسم بخوبی ماهیت ضایعه را نشان میدهند .
- ۳- بحث درباره انواع تنگی های قسمت خروجی بطن راست و مطالعه لیتراتور انجام گرفت .

اقتباس از : H. Warden, M.D. et al.

J. Tkoracic 2 C.V. Surg.

Jan. 1966. Vol. 51 No 1.