

دومورد از تظاهرات چشمی رینوسپورییدیوز

(Rhinosporidiose)

قبلاً لازم میدانیم بطور خیلی مختصر بیماری رینوسپورییدیوز را شرح بدهیم. **تعریف:** رینوسپورییدیوز عارضه ایست که با پیدایش تومورهای پولیوئید در مخاط بینی فارنکس - چشم - گوش و گاهی اوقات آلت تناسلی سرد - واژن - متعدویست شناخته میشود. علت بیماری قارچ رینوسپورییدیوم سیرری (Rhinosporidium Seeberi) میباشد. **تاریخچه:** مالبران در ۱۸۹۲ برای اولین بار در آرژانتین پارازیت های داخل کپسولی در پولپ های بینی ملاحظه نمود و عامل بیماری را به پروتوزوئرها نسبت داد. در ۱۹۰۳ سیرر دوسورد از پولپ های بینی را به پارازیتی که مالبران مشاهده کرده بود مربوط دانست و بعد ورنیک (Wernicke) آنرا در دسته بندی پروتوزوئرها قرار داد و به این ارگانسیم نام کوکسیدیوم سیرری (Coccidium seeberi) اطلاق نمود. چند سال بعد کینلی (O'Kinealy) (۱۹۰۳) به انجمن لارنگولوژیست های لندن پوایپ های بینی یک بیمار کلکتای را نشان داد و از آن تاریخ پارازیت عامل این بیماری رینوسپورییدیوم کینلی Rh. Kinealy نامیده شد.

پخش جغرافیائی: در هند - سیلان - ایالات متحده - مکزیکو - کوبا - آرژانتین پاراگوئه - برزیل - جنوب افریقا - فیلیپین - مالایا - ایران - ایتالیا - انگلستان و اسکاتلند و سایر نقاط دنیا این بیماری مشاهده شده است.

مبدأ عفونت: هنوز طریقه کشت عامل بیماری بدست نیامده و با تلقیح تجربی، بیماری به انسان یا حیوان منتقل نگردیده است. بیماری بطور خود بخودی در اسب - گاو و قاطر دیده شده و بنظر میآید که عفونت بوسیله آب و غبار منتقل میگردد. بعضی دانشمندان معتقدند که مبدأ عفونت در ماهی است و انسان و حیوان میزبان اتفاقی هستند.

* - رئیس بخش چشم پزشکی بیمارستان امیراعلم

* - استادیار بخش چشم پزشکی بیمارستان امیراعلم

شغل : بیماری غالباً در بین کسانی که در آبهای را کدشنا ویا کار می کنند ظاهر میشود .
 مندلیک (Mandlick) این کسالت را به میزان زیادی (۲٪) در یک گروه کارگر که سنگ های
 بسترو دخانه را کدی را خارج میکردند مشاهده نمود .

نژاد : هیچ نژاد در برابر این بیماری مساعدتر شناخته نشده است .

سن : بیماری بین سنین ۸ تا ۸ سالگی مشاهده شده است ولی ابتلاء جوانان باین
 کسالت پیش از اطفال و سن ۵ است .

جنس : مردان بیشتر از زنان مبتلا میشوند و بنظر میرسد که این قسمت به موقعیت شغلی
 مربوط است .

علائم : این بیماری بفرم پولیپی شکل دیده میشود . نقاطی که این بیماری تظاهر
 می کند به نسبت شیوع عبارتست از بینی . در ۲۸ موردی که کاروناراتن (Karunaratne)
 در سال ۱۹۳۶ بررسی کرده است ۷۲٪ جایگزینی ضایعه در بینی بوده است .
 دومین عضوی که به این بیماری بیشتر مبتلا میگردد چشم می باشد که در آسار کار و -
 ناراتن ۱۴٪ بوده است .

بالاخره بیماری ممکن است در نازوفارنکس - گوش - آلت تناسلی - مهبل - متعدد و
 پوست مشاهده شود . باید خاطر نشان کرد که تمرکز بیماری در نقاط اخیر نادر می باشد .

پولیپها پایه دار یابی پایه هستند که برنگ قرمز تیره مشاهده میشوند و سطح آنها
 برجستگی های کوچکی می باشد که به آنها نمای توت فرنگی ویا گل کلم را می دهد . این
 تشکیلات توموری از یک موکوس چسبنده ای پوشیده شده است و با کوچکترین تماس و
 تروماتیسیم خونریزی می کنند . در ابتدا این تومورها موقعی که کوچک هستند پهن بوده و
 سپس پایه دار میشوند .

اگر سطح تومور را دقیقاً مشاهده کنیم در اغلب موارد نقاط کوچک سفیدرنگ در زیر
 اپی تلیومی که پولیپ را می پوشاند مشاهده میگردد که این نقاط همان پارازیت هائی می باشند
 که بصورت اسپوراژیوم درآمده اند و اغلب این اپی تلیوم پاره شده و عناصر قارچی از اسپوراژیوم
 خارج میشوند و در سطح تومور قرار میگیرند .

این عارضه بطور کلی دردناک نبوده و سلامت عمومی را بخطر نمی اندازد . بشی بیماری
 مزمن بوده و متاستاز هم ندارد .

اشکال بالینی بر حسب استقرار بیماری

(a) بینی : عارضه در سینتوم محل اتصال استخوان به غضروف بینی ظاهر میگردد و

طرف راست بینی بیشتر مبتلا میگردد. بیماری باخارش مشخص و ترشح فراوان مخاط آغاز میگردد و ندرتاً ترشح چرکی و خونی می باشد.

درابتدا ضایعه بصورت جوانه پهنی ظاهر شده وبعد پایه دار ولوبوله گشته و ازسوراخ بینی خارج و روی لب بالا آویزان میگردد و حفره بینی را مسدود سینماید. موقعی که تومور بعقب بطرف نازوفارنکس رشد کند تنفس و بلع مشکل میشود.

(b) چشم: چنانکه قبلاً متذکر شدیم طبق گزارش کاروناراتن شیوع بیماری درچشم ۱۴٪ ازسوارد است. عفونت ازسلتحمه پانکی یا کره چشمی شروع و بشکل یک پاپول سرخ رنگ صاف و کوچک درسیاید که بعداً لوبوله شده و رنگ تیره بیخود میگردد. گاهی علائم تحریک ازقبیل اشک ریزش - خوفالنور و قرصزی ملتحمه ملاحظه میشود.

ابتلاء کیسه اشکی دراین بیماری نادر است و اگر دیده شود باعث انسداد مجاری اشکی و درنتیجه اشک ریزش فراوان خواهد شد.

(c) نازوفارنکس: دراینجا تظاهر بیماری بهمان شکلی است که دربینی شرح داده شد. تومور پایه دار ولوبوله بوده و ازسوکوس پوشیده میشود و گاهی علائم انسداد ازقبیل دیسفاژی و دیس پنه (Dyspnée) ظاهر میگردد. بیماری در سایر نقاط بدن مانند پومست گوش - آلت تناسلی - و اذن و مقعد مشاهده شده است که بعلمت نادر بودن از شرح جداگانه آنها خودداری میکنیم.

میکوئری: چنانکه قبلاً اشاره شد عامل بیماری قارچ است ولی تاکنون موفق به کشت این قارچ و یافتن تخم تجربی آن از مشخص بیمار به انسان و یا حیوان نشده اند و فقط شواهدات آسیب شناسی ما را بطرف قارچی بودن بیماری هدایت می کند.

این قارچ در یافت به دو شکل است.

۱- اسپر که بشکل کورپوسکول گردی بقطر ۸-۷ مو میباشد و دارای جدار کیتینی و هسته و کاربوزوم می باشد.

۲- این کورپوسکول کم کم بزرگ شده و به حجم ۳۰-۳۵ مو میرسند و درعین حال هسته آن دستخوش تقسیمات متعددی میگردد و دراین موقع آنرا اسپورانژ می نامند.

بالاخره جدار این اسپورانژ سوراخ شده و دانه های داخلی آن که همان اسپرها می باشد خارج میشوند.

تشخیص آزمایشگاهی

(a) امتحان مستقیم: ممکن است از ترشحات مخاطی که در سطح تومور موجود است

لام تهیه نمود و پس از رنگ آمیزی بالوگل قارچ را مشاهده کرد.

۱) امتحان نسج شناسی که پس از برداشتن پولیپ بعمل آید واسپرها واسپورانژیومها دریافت مشاهده میشوند.

آسیب شناسی: دریافت عناصر قارچی (اسپرها - اسپرانژها) مشاهده میشوند و خود بافت هم در اثر این عفونت دچار انفیلتراسیون لنفویلاسموسیتر- سلولهای اپی تلیوئید و ژآن میگردد. عروق پیچ و خم داشته و دچار احتقان می باشند.

پرنوستیک: رینوسپورییدیوز ندرتاً کشنده است. در سواردی که تومور خیلی بزرگ میشود ممکن است به انسداد فارنکس و ازوفاژ منجرشده و خطرانی ایجاد نماید.

درمان: باید تومورها را با عمل جراحی برداشت. ترکیبات سه ظرفیتی آنتی موان (فوادین) و پنج ظرفیتی آن (نئوستامبوزان) Neo - Stibosen بتوسط بعضی از محققان مورد استفاده قرار گرفته ولی نتیجه قاطعی نداده است.

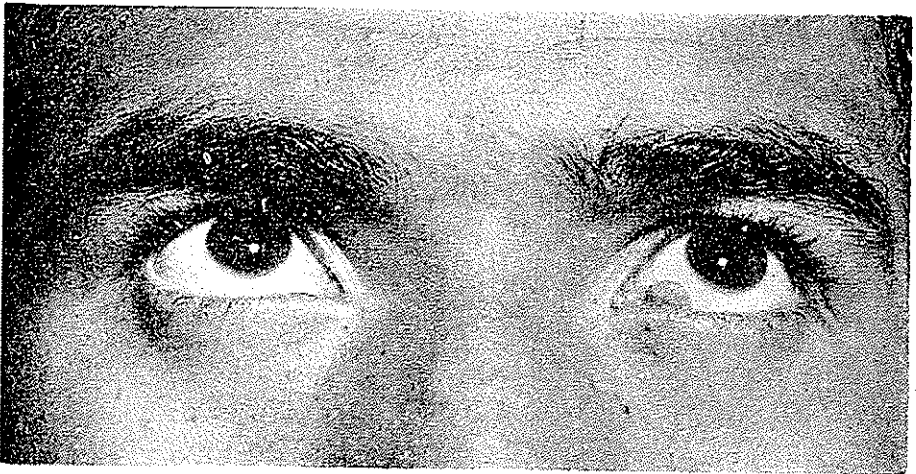
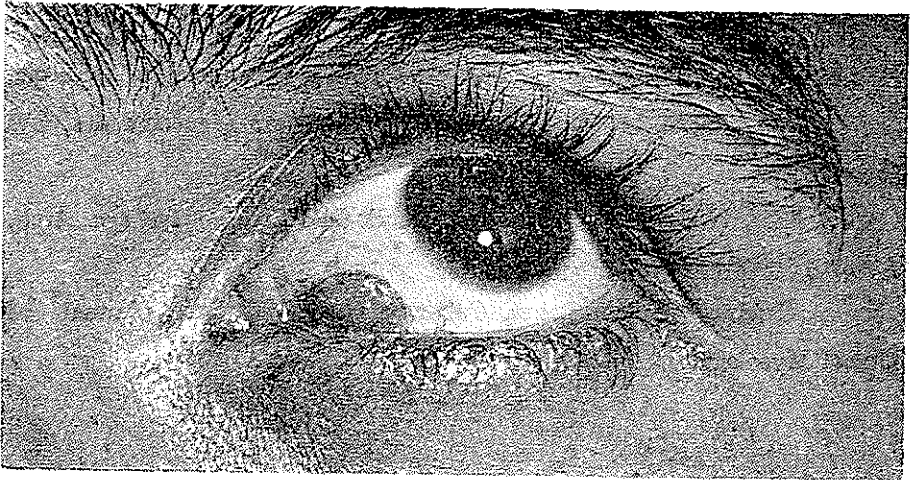
اینک دوسورد از این کسالت را شرح میدهم:

۱- م- ح ۱۷ ساله، دانش آموز، اهل کرمانشاه در تاریخ ۱۸/۵/۴۳ بعلت وجود توموری در گوشه داخلی چشم راست بما مراجعه نمود. مدت کسالت ۲ ماه بوده است. در معاینه توموری با اندازه نخود - پدیکوله - دارای سطح پایوماتوز و برنگ قرمز تند که در بین کارونکول و چین نیم هلالی قرار داشت مشاهده کردیم. بیمار خارش - سوزش و اشک ریزش نداشت. سایر قسمت های چشم سالم بود.

وجود این تومور ما را مشکوک به رینوسپورییدیوز نمود بالاخره این تومور را با عمل جراحی برداشته و جهت آسیب شناسی به دانشکده پزشکی ارسال کردیم و جواب بیوپسی رینوسپورییدیوز بود.

۲- ب- ح ۱۸ ساله دانش آموز - اهل کرمانشاه. این بیمار در تاریخ ۵/۳/۴۵ بعلت وجود توموری در گوشه داخلی چشم چپ مراجعه نمود. مدت کسالت ۵ ماه بود. در معاینه توموری از خود بزرگتر - پدیکوله - پایوماتوز - برنگ قرمز بین ماتحمة بولبروچین نیمه هلالی جلب توجه میکرد. نکته جالب در این بیمار وجود دانه های ریز سفید مایل بخاکستری در سطح تومور بود (بطوریکه قبلاً ذکر شد این دانه از علائم بسیار مشخص این بیماری می باشد) با این علائم عارضه را رینوسپورییدیوز تشخیص داده و تومور را با عمل جراحی

برداشتیم و جهت بیوپسی به بخش آسیب شناسی دانشکده پزشکی فرستادیم و نتیجه رینوسپو-
ریدیوز بود .



ب - ح - دو تصویر از رینوسپوریدیوز چشم چپ

بطوریکه ملاحظه میشود هر دو بیمار اهل کرمانشاه هستند در حالیکه اوبسرواسیونهایی که تا بحال در ایران ذکر شده اغلب به شهرستان اردبیل مربوط بوده است . از طرف دیگر باید خاطرنشان ساخت که عمل جراحی و برداشتن تومر درمان اساسی این کسالت بوده و عود بیماری تقریباً مشاهده نشده است .

References

- 1- Gradwohl, Luis Benitez soto, oscar Felsenfeld Rhinos. Clinical Tropical Medicine.
- 2- Jacques Clalot et Joseph Helluy ; Rhinos, Parasitologie Médicale.
- 3 - CH. Joyeux et A. Sicé, Rhinos. Précis de Medecine des pays Chauods .
- 4- Elles, N.B. ; Rhinoporidiosis Seeberi, Infection in The eye. Arch. Opht. 25 : 969, 1941
- 5- Conant, Smith, Baker, Callawoy, Martin Rhinos, Manual of Clinical Mycology.