

دکتر فرزد

دکتر کاوندی

دکتر رحمتیان

دکتر شریعت

پاك مورد اکتینو میکوز شکمی

ش. ع ۳۳ ساله اهل سشکین شهر شغل زارع. در تاریخ ۲۱/۱۱/۴۴ بعلت بی اشتھائی، لاغری پیشرونده، تب مکرر، ادرار و درد حفره خاصره ای راست به بخش پزشکی ۲ بیمارستان پهلوی سراجعه کرد. طبق اظهار بیمار تب ازدوماه قبل از سراجعه شروع و با درد ناحیه کمر و اندامها همراه بوده است - کم کم بیمار متوجه توده ای در طرف راست و پائین شکم میشود که آهسته آهسته بزرگ شده و دردناک میشود. در یکماه اخیر بیمار دوچار سوزش و تکرر ادرار بوده است و علاوه از نفخ شکمی بعد از غذا و بیوست شاکمی بود.

از نظر فامیلی بیمار متأهل و دارای ۷ اولاد بوده است و از نظر سابقه بیماریهای قبلی غیر از ابتلاء به اسهال خونی در سال پیش بیماری دیگری نداشته است.

در معاینه بیماری بود ضعیف با مختصر سوب ایکتر در چشمها و در معاینه شکم توده نسبتاً سفتی با اندازه یک نارنگی و بدون حدود خیلی مشخص در حفره خاصره ای راست. لمس میشد که در سلاسه دردناک سطحی و تا اندازه ای به اطراف جسیبیده بود.

درجه حرارت بشکل غیر منظمی در حدود ۳۸/۵ - ۳۸/۰ نوسان داشت. در سیستوسکوپی که از بیمار بعمل آمد جدار مثانه طبیعی بود فقط در قسمت فوقانی احتمانی دیده میشد که بعنوان فشار یک تومور خارج مثانه ای تفسیر شده بود و در رکتوسکیگموئیدسکوپی جدار قدامی رکتوم بعلت فشار از خارج قدری برجسته بنظر میرسید ولی مخاط کاملاً سالم بود. سدیما انتاسیون بیمار در ساعت اول ۶۸ میلی متر فرسول لکوسیتر:

گلبول قرمز ۴۸۰۰۰/۴۸۰۰۰ گلبول سفید ۸۴۰۰ با ۷۱۷ گممانته یک ائوزینوفیل - ۲ با تونه ۲۲ لنفوسیت و ۴ مونوسیت.

در امتحان مدفوع تخم اسکاریس وجود داشت - در امتحان ادرار ۳/۲ لکوسیت در هر - میدان میکروسکوپی - هماتوکریت ۰/۵ - ۴۰٪ اوره خون ۳ میلی گرم - انترادر سوراکسیون کازونی منفی - عکس برداری از ریه ها - ستون فقرات - استخوانهای لگن و کولون طبیعی بوده و

** رئیس بخش داخلی بیمارستان پهلوی

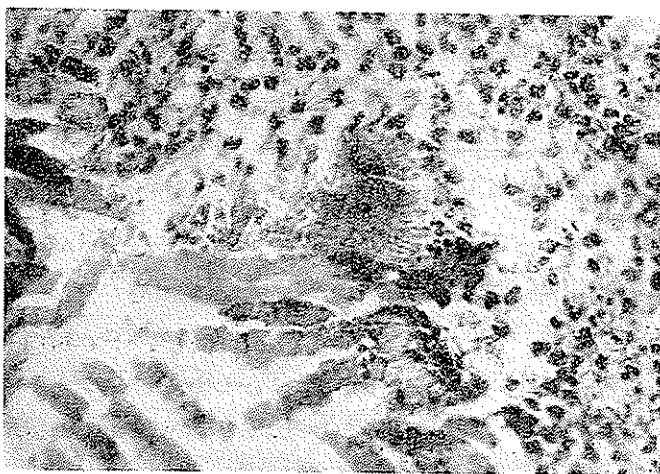
* - استادان دانشکده پزشکی

*** - دانشیار دانشکده پزشکی

قوسهای انتهائی روده باریک هم که در رادیوگرافی کولون دیده میشد طبیعی بود. برای تعیین ماهیت تومور در تاریخ ۱۳۸۵/۱۲/۴ در بخش جراحی ۲ بیمارستان پهلوی یک لاپاراتومی بعمل آمد در باز کردن شکم توموری باچسبندگی بمزاتر اطراف وخصوصاً متف مشاهده وجود داشت که برای برداشتن آن مجبور شدند قسمتی از جدار مثانه را هم بردارند این تومور رابطه واضحی باشکم نداشت ولی یک قسمت از حفره خاصه‌ای راست را پر کرده بود. پاتولوژی: ماکروسکوپی: بافت‌شناسی یک قطعه بابعاد $9 \times 8 \times 4$ سانتی‌متر است سطح آن ناستب میباشد قوایش در بعضی نقاط نرم و در نقاط دیگر برعکس سفت است سفت برش بزرگ صورتی است.

میکروسکوپی. در برش‌های متعددی که از بافت بعمل آمد مشاهده شد که در زمینه‌ای از بافت هم‌بندی نسبتاً اسکروزه بیکروآبسه‌هائی وجود دارد که برخی از آنها دارای صفات خاصی میباشد باین معنی که آبسه‌های مذکور از سرکز به محیط دارای سه قسمت کاملاً متمایز میباشد.

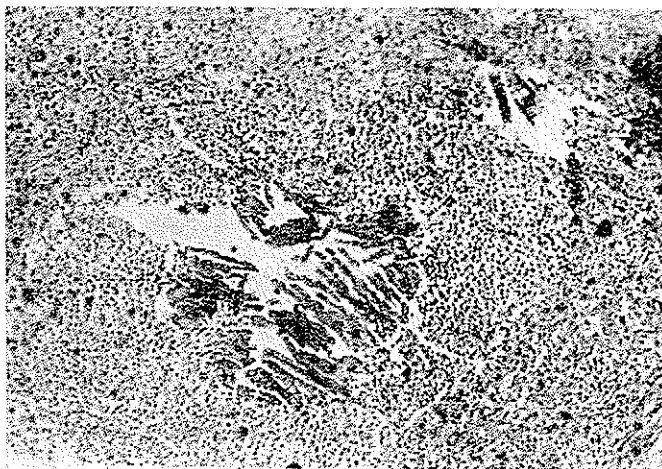
الف - منطقه سرکزی - این منطقه از عناصر مشخصی درست شده که شامل توده‌های سیسلین درهم پیچیده‌ای بوده و منظره‌ای مشابه را دارند. در اطراف عناصر فوق‌الذکر واکنش‌های آماسی بصورت ارتشاح سلولهای چند هسته‌ای وجود دارد که عیناً مانند آبسه معمولی است (شکل ۱).



شکل ۱- می‌سلوم‌های قارچ و ارتشاح سلولهای چند هسته‌ای در اطراف آنها بخوبی هویدا است

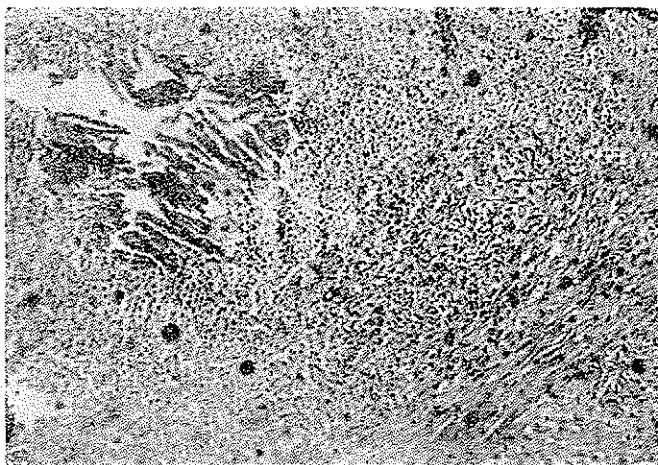
ب - منطقه میانی - در این منطقه عناصر ماکروفاژیک و هیستوسیتی وجود دارد که

همراه با مقداری لنفوسیت و پلاسموسیت میباشد (شکل ۲).



شکل ۲- در این شکل منطقه مرکزی و میانی نشان داده شده است

ج : منطقه محیطی - در این منطقه اسکاروز وسیعی وجود دارد که تا فاصله زیادی امتداد دارد (شکل ۳) با خصوصیات میکروسکوپی فوق تشخیص قطعی ضایعه آکتینومیکوز مسلم میگردد.



شکل ۳- هر سه منطقه و بخصوص فیروز محیطی در این شکل بخوبی مشاهده میشود

شرح بیماری - آکتینومیسیکوز بوسیله یک آکتینومیسیس گرم مثبت آناتروپی از دسته آکتینومیسیس Bovis بنام آکتینومیسیس Irraelie ایجاد میشود که بطور ساپروفیت در دهان - حلق - جهاز هاضمه و مخصوصاً در کرم خوردگی دندانی وجود دارد و ایجاد عوارضی در نواحی صورت، گردن، ریه و جهاز هاضمه میکند.

عارضه آکتینومیسیکوز انسانی همیشه مبدأ آندوزنی دارد ولی چگونگی بیماری را شدن این قارچ ساپروفیت هنوز روشن نیست شاید ضربه در بعضی موارد دخیل باشد سه محل اصلی ابتلای آکتینومیسیکوز ناحیه صورت و گردن در ۸/۶ درصد و ریه در ۲۲٪ و جهاز هاضمه در ۱۵٪ مورد است ولی در بعضی آمارها ابتلای جهاز هاضمه را خیلی بیشتر و حتی تا ۶۵٪ موارد دانسته اند در جهاز هاضمه در ۷۷٪ موارد ضایعه در حدود سکوم و آسنیوم انتهائی است و ظاهراً آکتینومیسیکوز ایجاد اولسری در ناحیه سکوم میکند که قارچ از آنجا وارد ناحیه دور سکومی میشود و ضایعه مرضی در خارج از روده واضح تر بوده و بشکل توموری در سزانتز درسیاید.

معمولاً در موقع عمل رابطه ای بین این تومور و سکوم وجود ندارد و حتی عقیده دارند که اگر رابطه بین تومور و مجرای روده موجود باشد مستحتملاً نتیجه پاره شدن توده آکتینومیسیکوز بداخل روده است.

این تومور ممکن است بجدار خارجی شکم یا فواصل روده ها فیستولیزه شود علاوه بر ناحیه سکوم آکتینومیسیکوز ممکن است بشکل آبسه در آنال یا ایسکیورکتال شروع شده و بشکل تحت حاد یا مزمن پیشرفت کند سهمترین علامت آکتینومیسیکوز سکوم درد مبهم در حفره خاصره ای راست همراه با احساس یک توده نسبتاً سفت و تاحدی حساس در این ناحیه است. تشخیص این عارضه از سرطان سکوم آبسه در سکوم و سل این ناحیه بدون کمک لاپاراتومی شکمی اغلب غیر ممکن است تشخیص قطعی با جدا کردن قارچ آکتینومیسیکوز از ضایعه داده میشود.

درمان انتخابی آکتینومیسیکوز پنی سیلین بمدت طولانی و بمقدار زیاد است در موارد عادی روزانه ۲ تا ۶ میلیون و در موارد خطر حتمی تا ۲۱ میلیون پنی سیلین در روز برای مدت ۶ تا ۸ ماه داده میشود.

در این بیمار بعد از انتقال بیمار از بخش جراحی روزی ۵ میلیون پنی سیلین تزریق میشود نتایج کلینیکی فوق العاده خوب بوده وزن افزایش یافته است و درد بیمار از بین رفته و سدیمانتامیون پائین آمده است فعلاً منتظر نتایج قطعی در آن هستیم. بنظر میرسد این اولین

مورد اکتینومیکوز شکمی تشخیص داده شده در ایران باشد از اینجهت گزارش آن را از نظر اطلاع همکاران وتوجه بان درتشخیص تومورهای شکمی مفید میدانستیم.

مآخذ :

- I) Warthin T.A A.M.A. Archi. int. Med. 101 : 239. 1958.
- II) Abraham E. P Lancet 2 : 177, 1941.
- III) Florey M. E Lancet 1. 387, 1943.
- IV) Harvey J. C. Ann Int Med 46 : 868, 1957.
- V) Peahody J. W Am J. Med 28 : 99, 1960.
- VI) Hildick Smith. G. and Blank, Harvey : Fungus diseases and their treatment. 1964.
- VII) Backus, H. Gastroenterology Volum 2, 1964.