

گوآرکتاسیون شریان اصلی

و تنگی شاخه های محیطی شریان ریوی

اولین بار در سال ۱۹۳۸ اوپنهايمر (Oppenhiemer) یک مورد تنگی هر دو شاخه شریان ریوی را گزارش داد. اما تا سال ۱۹۵۴ بر روی این بیماری مطالعه زیادی انجام نگرفت. در آنسال سوندرگارد (Sondergard) بر روی تنگی شاخه های ریوی بررسی دقیقی نمود و اصطلاح گوآرکتاسیون ریوی را بکار برد و در سالهای بعد بمدد کاتتریسیم و آنژیو کاردیوگرافی انتخابی (Selective) و اخیراً سینوآنژیو کاردیوگرافی این عارضه مادرزادی بخوبی شناخته و بررسی شده است.

در یک سری دوهزار بیمار مبتلا به بیماری مادرزادی قلب ۸۰ مورد تنگی شاخه های ریوی گزارش شده است و بدین ترتیب نسبت این عارضه بر روی بیماران مادرزادی قلب در حدود ۰.۴٪ میباشد.

آنا توموپا تولوژی - این تنگی بدو صورت اصلی دیده میشود (هلن توسیگک (Helen B. Taussig)

۱- تنگی در حدود یکسان کمتر بالای شریان ریوی و تنگی خفیف یکی از شاخه های شریان ریوی .

۲- تنگی های وسیع و گسترده و متعدد در هر دو شاخه و گاهی هم اترزی شاخه های شریان ریوی .

علاوه بر این دو نوع اصلی انواع مختلف دیگری مشاهده و گزارش شده است و همچنین ممکن است که این عارضه باهنجاری های مادرزادی دیگر مانند تترالوژی فالو و ارتباط بین دو دهلیز و کانال آرتریل و ترانسپوزسیون و سایر بیماریهای مادرزادی قلب توأم باشد .

علائم بالینی - بر حسب نوع و تعداد و درجه تنگی علائم تغییر میکنند . سیانوز معمولاً

موجود نیست مگر در بعضی موارد که فشار دهلیز راست بیشتر از دهلیز چپ بشود و از راه سوراخ بوتال یک جریان راست به چپ ایجاد شود (Right to left shunt). تنگی نفس در موقع حرکت ممکن است پدید آید چون انسداد یا تنگی شریان ریوی مانع ازدیاد جریان خون ریه ها در موقع حرکت میگردد . قلب ممکن است اندازه طبیعی داشته و هیچگونه سوफल شنیده نشود

ولی بتدریج بعلت ازدیاد کار بطن راست سایه قلب بزرگ میشود.

صدای دوم در ناحیه شریان ریوی و شبیه آنچه که در هیپرتانسیون ریوی میشنویم یک سوفل سیستولیک درجه ۳ از کسیون در قاعده قلب که به پشت و زیر بغل منتشر میشود و گاهی یک سوفل مداوم در کانون ریه شنیده میشود که علت آن عبور خون از قسمت تنگ شده با فشار زیاد و ورود آن به قسمت تنگ شریان با فشار کم میباشد و وقتیکه تنگی های متعدد شاخه ریوی وجود داشته باشد معمولاً سوفل مداوم شنیده نمیشود زیرا تفاوت فشار (Pressure gradient) بتدریج بین هر قسمت تنگی نقصان مییابد.

رادیوگرافی - سایه قلب شبیه تنگی شریان ریوی است و بر حسب آنکه یک یا هر دو شاخه دچار تنگی باشد یک طرف یا هر دو طرف ناف ریتین شاخه های شریان ریوی نقصان یافته است. الکتروکاردیوگرافی - علائم پرکاری بطن راست از انحراف محور الکتریکی بطرف راست و هیپرتروفی بطن راست را نشان میدهد.

کاتتریسیم - ازدیاد فشار بطن راست و تفاوت فشار آنرا با فشار شریان ریوی نشان میدهد. همودینامیک - ازدیاد فشار بطن راست وقتی زیاد باشد بطور رتروگراد (Retrograde) باعث بالا رفتن فشار دهلیز راست گردیده و در نتیجه سوراخ بوتال باز و جریان راست بچپ ایجاد میگردد.

آنژیو کاردیوگرافی و سینه آنژیو کاردیوگرافی - بخوبی وضع شاخه های ریوی و محل تعداد تنگی های شاخه های شریان ریوی را نشان میدهد و در حقیقت به کمک این آزمایش است که میتوان به تشخیص قطعی بیماری رسید.

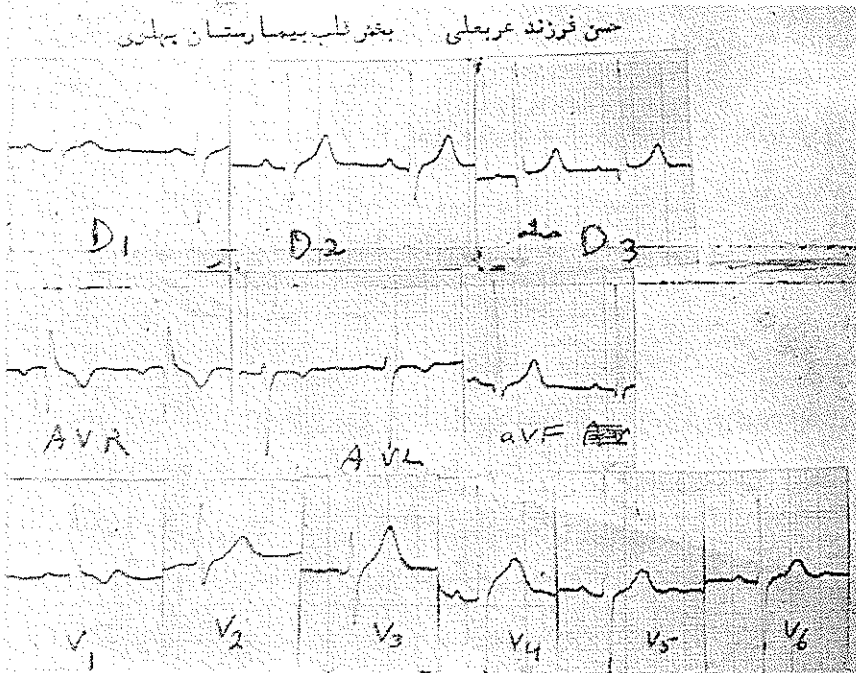
اینک شرح حال یک بیمار مبتلا به کوآرکتاسیون شریان ریوی و شاخه های چپ شریان ریوی که بوسیله سینه آنژیو کاردیوگرافی مشخص شده است گزارش میگردد.

حسن فرزند عربعلی - سن ۹ سال اهل اردستان در تاریخ ۱۳۴۴/۴/۲۱ بعلت تنگی نفس در موقع حرکت، طپش قلب و سرفه به بخش قلب مراجعه و بستری شد. سوابق بیماری - در حدود دو سال است که بتدریج این ناراحتی در بیمار پیدا شده است و در سوابق شخصی و خانوادگی نکته مهمی ذکر نمیکرد.

معاینات بالینی - بیماری است بارش خوب بدون سیانوز وزن ۴ کیلوگرام و نبض رادیال و کاروتید و فمورال طبیعی است. تعداد ضربانات نبض ۸۴ در دقیقه و فشار خون ۹۰/۶۰ عروق ژوگولر برجسته و ضربانات آن افزایش یافته است.

قلب - درامس L. V. O, R. V. +, P. A. O درسمع سو فل سیستولیک درجه ۳ از نوع اژکسیون در دومین و سومین فضای چپ و همچنین یک سو فل پروتوداستولیک خفیف در چهارمین فضای چپ و صدای دوم در کانون ریوی طبیعی است.

الکتروکاردیوگرافی - انحراف محور الکتریکی بطرف راست و هیپرتروفی بطن راست.



(شکل ۱)

رادیوگرافی - مختصر هیپرتروفی بطن راست و کم بودن نقش عروق ریوی مخصوصاً در طرف چپ.

کاتتریسیم - افزایش بطن راست و وجود تفاوت فشار بین بطن راست و شریان ریوی را نشان میدهد. (جدول مقابل)

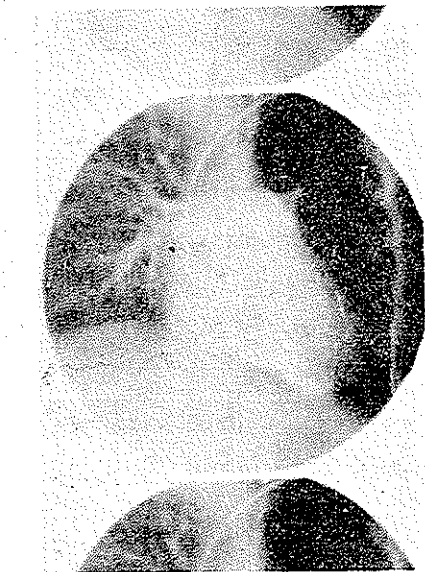
سینه آنژیوگرافی - در سویی که کاتتر در بطن راست قرار داشت ۳ سانتیمتر مکعب ماده

حاجب (اوروگرافین ۶٪) تزریق و فیلم گرفته شد (شکل ۲).

در شکل ۲ بطن راست و شریان ریوی و شاخه های راست از ماده حاجب پر شده ولی

محل کاتتر	فشار به میلیمتر جیوه	درصد خون اشباع شده از اکسیژن
ودج (wedge)	حداکثر ۱۶	%۸۰
	حداقل ۹	
شریان ریوی	حداکثر ۲۶	%۷۸
	حداقل ۶	
بطن راست	حداکثر ۱۰۰	%۷۸
	حداقل } پروتودیاستولیک ۲ دیاستولیک صفر	
دهلیز راست	حداکثر ۲	%۷۸
	حداقل -۲	

انشعابات چپ ریوی بعلت تنگی دیده نمیشود و همچنین یک تنگی بالای دریچه شریان ریوی دیده میشود.



(شکل ۲)

بحث - نکته جالب ارزش آنژیوکاردیوگرافی وسینه آنژیوگرافی در تشخیص این ناهنجاری و تعیین اندیکاسیون عمل جراحی است. بعقیده پرفسور فل (Fell) از شیکاگو در تنگی یک طرفه شریان ریوی که انعکاس زیادی در همودینامیک قلب نداشته باشد عمل جراحی لازم نیست ولی در تنگی دو طرفه عمل جراحی و اصلاح تنگی لازم است. در تنگی های متعدد و محیطی شاخه های ریوی عمل بی نتیجه است و بالاخره در مورد بیمارانیکه به تنرالوژی فالوت مبتلا

هستند لازم است سینه آنژیوگرافی بشوند زیرا این ناهنجاری غالباً همراه با تنگی شاخه های محیطی ریوی میباشد (Tetralogy of Fallot and Stenosis of the peripheral branches of the Pulmonary Artery - Journal of American Thoracic Surgery August 1965) و در این صورت عمل بلیلاک توسیگ (Balalock Taussig) خطرناک است چون در حین عمل بستن موقت شریان ریوی و تنگی شریان ریوی مقابل ممکن است باعث وقفه خون جریان ریوی و مرگ بیمار گردد.