

## علائم و ضایعات استخوانی لوئسمی میلوئید

همراه با گزارش یک مورد ضایعات مهره‌های گردن و سندرم شبیه Pancoast

علائم و ضایعات استخوانی در لوئسمی حاد نسبتاً شایع است بسیاری از مبتلایان باین بیماری با دردهای شدید استخوانی یا مفصلی مراجعه میکنند و در عده‌ای گذشته از درد ها محدود شدن حرکات و سایر علائم بقدری شدید است که ابتدا فکر متوجه رماتیسم حاد یا آرتریت‌های حاد عفونی یا استئومیلیت میشود و تشخیص حقیقی (وحقیقت تلخ) فقط پس از انجام آزمایشات تکمیلی روشن میشود . ما خود بکرات بیمارانی دیده‌ایم که بدین ترتیب ابتدا با علائم شبیه رماتیسم مراجعه کرده‌اند و عده‌ای از آنها تحت درمانهای روماتیسمی قرار گرفته‌اند. اما علائم استخوانی در لوئسمی مزمن نسبتاً نادر است. اخیراً ما بیماری تحت نظر داشته‌ایم که ضایعات استخوانی در مهره‌های گردن داشت و علائم ظاهری او سندرم پانکوست را بخاطر می‌آورد که معمولاً در نتیجه تومورهای قله ریه بوجود می‌آید در این مقاله پس از گزارش شرح حال بیمار انتشارات پزشکی را در مورد ضایعات استخوانی لوئسمی میلوئید بررسی میکنیم.

### شرح حال بیمار

بانو - خ. ع. ، ۵۰ ساله اهل مشهد خانه‌دار در تاریخ ۲۷/۲/۴۴ بعلت تورم و درد ساق پای چپ و بی قوتی آن همراه با پارزی دست راست و درد آن مراجعه کرده است در سابقه بیمار وجود برجستگی هائی از یکسال پیش در اندامها و تنه گزارش شده است. این برجستگیها ابتدا کوچک بوده و در عرض ۳ الی ۴ روز بزرگ میشده و باندازه یک فندق می رسیده است و سپس کم کم بهتر میشده و لکه کبودی بجایش باقی میمانده است که آنهم پس از چند روز از بین میرفته است. این برجستگیها چند مرتبه تکرار شده و بهبود یافته است. در سابقه شخصی و خانوادگی بیمار چیز مهم دیگری وجود ندارد.

\* دانشیار بیماریهی داخلی دانشکده پزشکی و رئیس بخش پزشکی بیمارستان شماره ۳ کمک.

\*\* استادیار بخش پزشکی بیمارستان شماره ۳ کمک.

### بررسی دستگاہها

علائم عمومی	بیمار دچار لاغری و سستی و خستگی بود
دستگاه گردش خون	فقط طپش قلب هنگام فعالیت داشت.
دستگاه گوارش	مریض بی‌هوس داشت اشتها خوب بوده است استفراغ خونی نداشته است.
دستگاه ادراری	طبیعی بود، بدون چرک در ادرار بدون بی‌اختیاری و احتباس ادراری.
دستگاه تناسلی	از ۱۶ سالگی قاعده شده و همراه یکدفعه بدون درد تکرار شده است از هشت سال قبل قاعدگی قطع شده بود.
دستگاه خونساز	هیچگونه خون روی در بیمار موجود نیست لکه های پور پورا وجود ندارد.
دستگاه عصبی عضلانی	خواب بیمار کم است لرزش دارد دست راست پارزی دارد. پارستزی در اندامهای عالییه و سافلله و درد های استخوانی در اندامها موجود است.

### آزمایش فیزیکی

در نگاه عمومی	لاغری بیمار و وجود ناخنهای ناصاف و فرو رفته جلب توجه میکند بیمار هنگام راه رفتن میلنگد.
معاینه سر	وضع سرو گردن و جمجمه و وضعیت حلق و حنجره طبیعی گزارش شده است.
معاینه گردن	شکل گردن طبیعی است غده لنفاوی حس نمیشود وضعیت تیروئید طبیعی است.
معاینه قفسه صدری	شکل سینه چلیکی است. در لمس ارتعاشات صدا ضعیف بدست میخورد بخصوص در طرف راست. هنگام گوش کردن ریه رالهای برنشی رنلان شنیده میشود. معاینه قلب طبیعی گزارش شده است فشار خون $\frac{10/0}{0/0}$ است.
معاینه شکم	طحال بسیار بزرگ و از کنار دنده‌ها بیش از پهنای چهار انگشت تجاوز نموده است کبد نیز قابل لمس و بزرگ است.
معاینه اندامهای عالییه و سافلله	دست راست بیمار دارای عضلات آتروفیه است (عضله فوق

خاری - دلتوئید - عضلات بازو و ساق دست (عضلات ناحیه تنار و هیپوتنار آتروفی یافته و کف دست صاف (شکل دست میمون) شده است. بیمار نمیتواند دستش را ببندد و سشت کند و نیز قادر به اکستانسیون انگشتان نیست (فلج جمع کننده ها و باز کننده ها) در دست راست همان دست درد شدیدی بخصوص در موقع حرکت حس میکند حس لمس و حس عمقی دست طبیعی است رفلکسها در این دست بسیار ضعیف شده است. در ثلث فوقانی ساق پای راست تواموری دیده میشود که قوام خمیری دارد و این تومور در لمس گرم است ورید های اطراف آن متسع است و بیچشم میخورد (عقونوت جلدی) غدد لنفاوی کشاله ران طرف چپ قابل لمس است. سایر رفلکسهای وتری و پوستی شکمی طبیعی است.

### مشاهدات آزمایشگاهی

آزمایش خون: فرمول و شمارش در بدو بستری شدن: گلبول قرمز سه میلیون و هفتصد هزار (۳۷۰۰۰۰۰) گلبول سفید هفتصد و شصت هزار (۷۶۰۰۰۰) با فرمول زیر:

متامیلوسیت ۲-۴ عدد - متامیلوسیت بازوفیل سه عدد - متامیلوسیت ائوزینوفیل یک عدد - سیلوسیت ۳ عدد - سگمانته ۲-۴ عدد - لنفوسیت ۳ عدد - هموگلوبین ۷/۱ گرم درصد - اریترو- بلاست چهار درصد.

الکتروفورز طبیعی است فقط مختصری هیپوآلبومین اسی وجود دارد.

آزمایش ادرار طبیعی است.

الکتروکاردیوگرام طبیعی است. آزمایش معز استخوان منظره خاص لوسمی سیلوئیدرا نشان داد.

رادیوگرافیها: در رادیوگرافی جمجمه تغییرات استخوانی مشاهده نمیشود زین ترکی دارای شکل و ابعاد طبیعی است علامت فشار داخل جمجمه مشهود نیست.

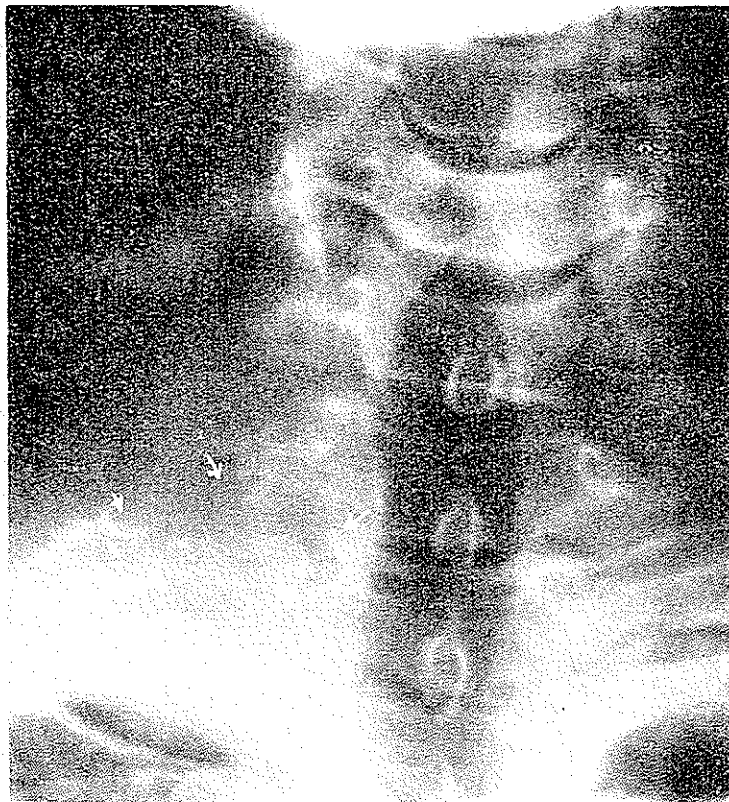
رادیوگرافی لگن: تغییرات استخوانی مشاهده نمیشود.

رادیوگرافی گردن: زائده عرضی ششمین و هفتمین فقره گردنی و قسمتی از اندام هفتمین فقره گردنی و انتهای خلفی دنده اول در طرف راست خورده شده و از میان رفته است (شکل مقابل).

رادیوگرافی ریه: در قله ریه راست تصویر تیره کوچکی مشاهده میشود. زائده عرضی هفتمین فقره گردنی و اولین فقره پشتی و نیز انتهای خلفی دنده اول خورده شده و از میان رفته است. در گزارش رادیوگرافی ذکر شده که این تغییرات ممکن است بعلت تومور پانکوست و یا متاستاز باشد.

در قاعده ریتین بخصوص در طرف چپ رشته های تیره و پراکنده مشاهده میشود که در طرف چپ همراه با حفرات روشنی میباشد این تغییرات نشانه فیبروز همراه پرونشکنازی قاعده ریه چپ میباشد.

سیر بیماری: این مریض از تاریخ ۲/۳/۴۴ با بوسولفان (میلران) بمقدار ۶ میلی گرم در روز تحت درمان قرار گرفت. گلبولهای سفید بتدریج کاهش قابل توجه یافت بطوریکه پس از ۱۱ روز گلبولهای سفید به ۴۸ هزار رسید و ۱۲ روز بعد به ۲۳ هزار کاهش یافت



در آزمایش مجدد خون محیطی که در تاریخ ۱۲/۴/۴۴ بعمل آمد شماره گلبولهای سفید به ۶ هزار و هشتصد رسید با فرمول زیر: متامیلوسیت ۴ عدد - سگمانته ۸۶ - لنفوسیت ۸ - مونوسیت ۲ عدد. از تاریخ فوق بعد سریش با روزی ۲ میلیگرم بوسولفان تحت درمان نگهداری قرار گرفت در آخرین فرمول و شمارش که ۱۰ روز بعد بعمل آمد گلبولهای سفید به ۶ هزار رسید همزمان با بهبود وضع خون از نظر بالینی نیز بهبود نسبی در بیمار مشاهده شد و این بهبود ادامه داشت تا در تاریخ ۲۰/۶/۴۴ بعلت نامعلومی بیمار گرفتار یک سندرم نارسائی گردش خون شد و درگذشت.

بحث: بطور کلی مهمترین علائم و عوارض استخوانی که در لوسمی میلوئید شرح داده شده است بدین قرار است.

۱- حساسیت استخوان بدون علائم رادیولوژی: بدون شک شایع ترین علائم استخوانی است. این حساسیت بیشتر از همه جا در روی استخوان جناح سینه مشاهده میشود. بعضی از بیماران خود از وجود آن اطلاع دارند و آنرا پیزشک تذکر میدهند ولی بسیاری از آنان از وجود این حساسیت بی اطلاع اند و پیزشک هنگام آزمایش باید بکشف آن بپردازد. برای کشف این حساسیت باید به ملاسه تمام استخوانها پرداخت و بانظم و ترتیب کامل کلیه قسمتهای آن را بررسی کرد چه حساسیت ممکن است محدود بیک قسمتی کوچک از استخوان باشد که قطر آن از یک سانتیمتر تجاوز نکند. کریور (Craver) وجود این علامت را در ۷۵ درصد موارد لوسمی میلوئید شرح داده است علت وجود حساسیت استخوانی هیپرپلازی سلولهای مغز استخوان است و بهمین جهت این حساسیت پس از درمان بیماری با وسایل رادیوتراپی یا شیمی تراپی از بین میرود و پس از عود بیماری مجدداً ظاهر میگردد بطوریکه ممکن است مینای تشخیص عود و لزوم معالجه باشد.

۲- استئوپوروز در لوسمی میلوئید بدو صورت ممکن است دیده شود.

الف: شکل خفیف دیررس که با دردهای استخوانی پراکنده ظاهر میشود و در رادیولوژی دکالسیفیکاسیون تمام استخوانها دیده میشود.

ب: استئوپوروز واضح پیشرفته که بوسیله نوتناژیل (Nothnagil) و دیگران شرح داده شده در واقع عبارت است از یک هیپرپلازی مدولر استخوانی که پیشرفت کرده و باعث نابودی نسج استخوانی اطراف کانال استخوان میگردد. در رادیوگرافی استخوانها از نسج استخوانی جزیک کناره باریک چیز دیگری باقی نمی ماند و بقیه استخوان بوسیله هیپرپلازی قسمت مدولر اشغال میشود.

۳- ارزیونهای موضعی استخوان: که در نتیجه تخریب و جذب بافت استخوانی بوجود میآید و ممکن است منتهی به شکستگی و در رفتگی بشود ضایعات بیمار با از این نوع استخوان است که استخوانهای بهره های گردن مخصوصاً زواید عرضی و جسم فقرات گردنی و استخوان دنده اول را گرفته است و روی شبکه بازوئی فشار آورده و علائم عصبی ایجاد کرده است.

۴- تومورهای استخوانی: که گاهی تشخیص آن از سایر تومورهای استخوانی مشکل میشود.

۵- ضایعات زیر پرپوست که موجب برجسته شدن آن میشود.

۶- ضایعات استخوانی که بمفصل باز شده و با آرتريت همراه میشود.

۷- میلو زاستئوما لاسیک که بوسیله پوشو شرح داده شده است در این عارضه در واقع لوسمی میلوئید حقیقی در کار نیست و بیماری عبارت است از یک هیپرپلازی میلوئید همراه با

استئومالاسی. مصنفینی که آنرا شرح داده اند معتقد بودند که ممکن است بیماری در طول سیر خود تغییر شکل پیدا کرده و تبدیل بلوسمی میلوئید گردد بدین جهت است که این بیماری را حدفاصل بین لوسمی میلوئید با استئوپوروز و میلوم دکالسیفیکانت قرار داده اند. آیا این سندرم بیماری مستقلی بوده است یا یک نوع استئومالاسی است؟ کاملاً روشن نیست.

۸- اسکلروز استخوانی که آنرا میلوز استواسکاروزان مینامند. این عارضه را هوک شرح داده است که برخلاف شکل قبلی از عوارض لوسمی میلوئید است. عارضه ای است دیر رس بدون درد و علامت و اگر لوسمی آشکار نباشد و بصورت آلوسمی و بدون عظم طحال باشد امکان اشتباه آن با بیماری شوئبرک (Albert Schonberg) قویاً در کار است. این شکل عارضه ایست بدون درد و بدون شکستگی استخوانی و بهمین علت کمتر تشخیص داده می شود. شاید در موقع پونکسیون مغز استخوان پزشکی متوجه سفتی مغز استخوان بشود علائم رادیولوژی مشخصی ندارد.

۹- استئومیلیت واقعی که بعلت کم شدن مقاومت در این بیماران از اشخاص عادی شایع تر است.

**خلاصه:** در این مقاله شرح حال یک بیمار مبتلا به لوسمی میلوئید با ضایعات استخوانی بررسی شده است. ضایعات استخوانی درزائنده های عرضی مهره های گردنی هفتم و هشتم و اولین مهره پشتی و انتهای خلفی دنده وجود داشت و ایجاد سندرمی شبیه سندرم پانکوست کرده بود که معمولاً بعلت تومور قله ریه است. باضافه در این مقاله انتشارات پزشکی در مورد ضایعات استخوانی لوسمی میلوئید مورد بررسی واقع شده است.

### References

- 1- Wintrobe, M., Clinical Hematology, 1961.
- 2- J. Bernard : Comment Traiter les Leucemies. (Ed. Med. Flammarion. 1953).
- 3- Besses et Dreyfus: Consideration sur les Leucemies Humaines : (Sem. des Hôp. 1958).
- 4- Furth : Recent Studies on the Etiology and Nature of Leukemia (Blood, 6, 1964).
- 5- Mallarme : Etude d'ensemble sur les leucemies humaines. (Rev. hematologie 2, 6 1947).
- 6- Craver, L.F.; Tenderness of Sternum in Leukemia ; Am. J. of medical sciences , 176 , 1927 .
- 7- Craver L. F. and Copeland, M.M.; Changes of the bones in leukemias Archives of Surgery, 30, 1935.
- 8- Wintrobe, M. and Mitchell, D. M.: Atypical Manifestations of Leukemia : Quarterly J. of Medicine , 9 , 1940 .