

# پیوند استخوان خشک حیوان در جراحی پلاستیک

و

## فک و صورت\*\*

**مقدمه** - جبران نقصانهای استخوانی وعدم تقارنهای صورت همواره یکی از مسائل مورد نظر جراحان پلاستیک بوده است. در ارتوپدی نقصان بافت استخوانی در اکثر موارد فقط از نظر رفع عیب عملی مطرح میباشد. در حالیکه در صورت غیر از عیب فونکسیونل عیوب استتیک سبب ناراحتی شدید بیماران ومراجعه آنها میشود.

شیمی صنعتی با پیشرفت سریع مواد بسیاری را بجراحان پلاستیک عرضه داشت که میتوانند نقصانهای استتیک را تا حدی جبران کنند ولی هیچکدام را جراح بدون دغدغه از دفع، چرکین شدن و یا احیاناً سُرطانی شدن بکار نمیبرند بعلاوه هیچکدام تا کتون نتوانسته اند از نظر عملی جایگزین واقعی نسج استخوان بشوند. مثلاً آکرلیکها صرف نظر از داشتن عیوب فوق الذکر بندرت بیک استخوان متحرک مانند فک پائین یکی شده و عیب عملی را مرتفع میسازند. از اینجهت جبران اینگونه نقائص با استخوان هنوز هم عملی ترین طرق بنظر میرسد. پیوند استخوانی مانند پیوند سایر نسوج بسه طریقه انجام میگردد:

Autograft و Heterograft و Homograft

۱ - Autograft استفاده از استخوان خود شخص است که معمولاً از قسمتهائی از اسکلت که بیشتر در دسترس بوده وسطحی تر میباشد و در ضمن برداشتن قسمتی از آنها ایجاد عیب عملی نکند استفاده میگردد.

این استخوانها عبارتند از Tibia دنده و Crete iliaque و Clavicule - اشکالات موجود در استفاده از این طریقه عبارتند از:

اولا - قطعه استخوانی که بمنظور پیوند از بدن جدا میگردد دارای یک اسکلت از مواد

• استاد ورئیس بخش جراحی پلاستیک

•• این مقاله با همکاری دکتر مرتضی صفویان تنظیم یافته است و از کارهای بخش جراحی پلاستیک بیمارستان امیراعلم است.

آهکی است که درخلل وفرج ومجاری آن نسوج زنده وعروق خونى فراوانى وجود دارد. این نسوج که رابطه شان باجریان عموسى بدن قطع شده وازفعالیت حیاتییشان کاسته گردیده محیط مساعدى برای رشد ونمو میکربها هستند. درپلاستیک فک وصورت اکثراً عمل ترمیمی در محیطى انجام میگردد که دور نگاهداشتن محل عمل وپیوند ازجرمهای میکربى مقدورنیست. باین ترتیب درموارد بسیاری قطعه پیوند شده مانند یک محل مخنى برای انفکسیونهای سزمن است.

ثانیاً - دربسیارى ازموارد قطعه پیوند شده جذب میگردد وعیب استتیک مجدداً نمایان میشود.

ثالثاً - گاهى قطعه پیوند شده رشد غیرطبیعى کرده وایجاد Exostose وعیب جدیدى مى نماید .

۳- Homograft که استفاده ازاستخوان انسانهای دیگر است ازاندامهای قطع شده یانعضهای تازه استفاده میشود. وبطور استریل باستدهای مختلف مانند نگهدارى استخوان درحرارت ۳۰ درجه سانتیگراد یا محلولهای نظیر Cialate استخوان برای پیوند حاضر میگردد. معایب این طریقه عبارتند از:

اولاً اشکال در تهیه ونگهدارى زیرا استخوان اندامهای قطع شده اکثر قابل استفاده نیستند. نعضهای تازه ومطمئن نیز کمتر در دسترس قرار میگیرند. نگهدارى استخوان درحرارت معین نیز یکى از مشکلات است.

ثانیاً - پیدایش عفونت در نتیجه بکاربردن یک چنین پیوندى خیلی زیادتر از Homograft اتفاق مى افتد و دفع پیوند نسبتاً زیاد دیده میشود.

درمشاهدات شخصى اینجاناب دیده شده که قطعه استخوانى هموگرافت ممکن است مانند یک کانون عفونى مخفى Poyer d'infection در بدن عمل کند وایجاد عوارضى ازقبیل Furunculosis نماید این بیماران بدون آنکه خودشان یا اطباء معالجتشان بتوانند رابطه ای بین عمل واین عارضه ببینند مدتها تحت درمانهای مختلف قرار میگرفتند یا بالاخره موضوع را باخود سن درمیان میگذاشتند وبمحض خارج کردن استخوان عارضه برطرف میشد. این حالت کاملاً شبیه دندانى است که عفونى شده باعث دسلهای چرکى میشود.

ثالثاً - این نوع استخوان بیش از هر نوع پیوندى در معرض Resorbition وجذب قرار مى گرفت .

۳- Heterograft - کوششهای ابتدائى که برای پیوند استخوان حیوانى به حیوان دیگر یا انسان میشد دراویل با شکستهای زیادى روبرو گردید. یکى از کسانی که بفکر از بین بردن

خواص آنتی ژنی یا Debiologisation استخوان برآمد Deburner بود نامبرده بدین منظور استخوان گاو را جوشاند و سپس مدتی در بنزین و اثر نگهداری کرد و پس از خشک کردن از آن استفاده نمود. این طریق که بعداً بوسیله محققین تکمیل گردید بنام Maceration نامیده میشود. استخوانی که باین ترتیب پس از یک سلسله اعمال شیمیائی بدست بیاید فاقد پروتئین، چربی و هرگونه توکسین یا ماده‌ای است که خاصیت آنتی ژنی داشته باشد یعنی درحقیقت قسمت اعظم این استخوان را کریستالهای Apatite تشکیل میدهد.

این استخوان معمولاً از گوساله گرفته میشود زیرا مجاری و خلل و فرج موجود در استخوان گوساله وسیع تر بوده و برای نفوذ نسج گرانولاسیون مناسب تر است. وجود این مجاری استخوان را هیدروفیل میسازد و چنانکه قبل از عمل استخوان را در محلولهای آنتی بیوتیکی قرار دهیم محلول تا عمق آن نفوذ میکند.

این استخوان خود بخود استعدادی برای نشوونمای میکربها ندارد و علاوه در محیطهای آلوده بعلت وجود محلول آنتی بیوتیکی که استخوان را در آن قرار داده ایم میکربها قادر بر ورود در آن نیستند. در روزهای بعد هجوم نسج گرانولاسیون Tissue de granulation بداخل خلل و فرج این استخوان محلول آنتی بیوتیکی بخارج رانده شده و بافتی جوان که پس از عروق خونینست جایگزین میگردد. این بافت که شبیه به مغز استخوان است دارای متابولیسم بسیار و در مقابل عفونت نسج مقاومی است.

هرگاه یک چنین استخوانی را در زیر پریوست بکاریم بزودی سلولهای استخوانی وارد مجاری استخوان شده و دیواره‌های این مجاری که را عنمای خوبی برای سلولها میباشد از نسج استخوانی زنده ای مفروش میشوند. سپس ممکن است گرف جذب شود درحالیکه بوسیله استخوان زنده جانشین شده است. بستری که گرف در آن کار گذاشته میشود هرچه پرخونتر باشد هجوم سلولها و عروق خونی بآن سریع تر انجام میگردد.

این استخوان که بنامهای Heterogeneous و Liophilise و Deproteinized Bone و Os, deproteine نامیده میشود در این نوشته بنام استخوان خشک ذکر میشود.

آزمایش روی حیواناتی از قبیل خرگوش، سگ و خوک نتایج عالی بدست داد و سپس نتایج کلینیکی یکسان بودن نتیجه را در انسان نیز تأیید نمود.

درشاهدات کلینیکی ما استخوان خشک بیشتر برای جبران نقص نسج زیر جلدی صورت و اصلاح فرو رفتگی‌ها و عدم تقارنهای صورت یعنی درحقیقت بجای یک پروتز داخل نسجی بکار برده شده و وظیفه آن Non Weight bearing بوده است.

استخوان خشک شرایط خاصی جهت نگهداری لازم ندارد و آنرا میتوان مانند یک

داروی معمولی از هر داروخانه‌ای تهیه نمود. قطعات استخوان خشک را کارخانه‌های سازنده باشکال مختلف حتی بصورت میخ و پیچ تهیه نموده‌اند و باسانی میتوان در موقع عمل آنرا بشکل مطلوب درآورد.

استخوان خشک بوسیله هرلابراتواری که درست شده باشد و بهر شکلی که باشد از سه جنس متراکم یا Compact، اسفنجی یا Cancellous و نیمه اسفنجی یا Demi Spongieux میباشد. نوع اول که از کورتکس متراکم استخوان تهیه شده دارای دو رویه صاف است و فوق العاده سخت و مقاوم است. نوع اسفنجی نسبتاً سست بوده و پس از خیساندن در سرم فیزیولوژیک با ابزارهای معمولی جراحی براحتی بریده میشود. نوع سوم دارای یک رویه صاف و متراکم و یک رویه اسفنجی است. استخوان خشک را در محفظه‌های پلاستیکی استریل نگهداری میکنند که پس از باز کردن جعبه بلافاصله میتوان از آن استفاده کرد.

### طرز استفاده از استخوان خشک و نتایج حاصله.

آنچه که در این مقاله ذکر میشود سببی برآزمایشهای شخصی است که بر روی بیش از

۱۰ نفر عمل شده است و اکثراً از نوع Non weight bearing بوده است.

ما از ۴ ساعت قبل استخوان خشک را در محلول پنی سیلین و استرپتومیسین در سرم فیزیولوژیک قرار میدهیم در ضمن عمل با کمک اهر و فرفز برقی یا اهر و سوهان دستی میتوان با استخوان شکل مطلوب داد. در قطعات دراز و پهن استخوان خشک که با اندازه کافی خیس خورده باشد میتوان خطوط عرضی ایجاد کرده و سپس با ملایمت آنرا خم نموده و انحناء مطلوب را بآن بدهیم. بهر حال بایا خیلی دقت کرد که استخوان دارای لبه و نوک تیز نباشد.

اصول کلی عمل - طبق یک قانون کلی در مورد پروتزهای داخل نسجی باید:

قطعه‌ای که داخل نسج گذاشته میشود تحت فشار نباشد.

حفره‌ای که برای قرار دادن پروتز درست کرده‌ایم خیلی بزرگ نباشد.

از ایجاد هماتوم که وسیله‌ای برای پیدایش عفونت است پیشگیری شود.

محل یرش را اگر ممکن باشد دوران محل که قطعه در آن ثابت میشود انتخاب کنیم. در مورد عمل‌های فک پائین و بالا چنانکه میدانیم همه جراحان فک و صورت تأکید میکنند که برای گذاشتن پروتز داخل نسجی و هموگرافت و اتوگرافت باید عمل از راه پوست انجام گیرد و چنانکه در ضمن عمل بین حفرات دهان بینی و سینوس و محل قرار دادن پیوند رابطه‌ای پیدا شد از اتمام عمل صرف‌نظر کنیم و عمل را بوقت دیگری سوکول نماییم. ولی استعمال موفقیت آمیز استخوان خشک در عمل‌های بینی که «عمل در حفره آلوده‌ای انجام میگردد» ما را بدین راه راهنمایی کرده که اعمال پیوند استخوان را در مجاور دهان از راه «خط

زیر آن و آزاد کردن کناره فکک گرفرا روی کناره فوقانی فکک فرارسیده‌هیم . باید سعی کرد که سطح فوقانی کاملاً صاف باشد تا از آزردن مخاط که از طرف دیگر نیز تحت فشار پروتز است جلوگیری شود با اینعمل بعلت قرار گرفتن گرف در زیرمخاط و کشیدن آن فاصله چند میلی‌متری درمخاط محل برش ایجاد میشود که میتوان آنرا در صورت لزوم بایک پیوند پوستی پوشاند . برای ثابت نگهداشتن گرف وجلوگیری از لغزش آن در روزهای اول بعد از عمل میتوان از یک نودان از جنس آکریل فوری که روی کناره الوئولر ثابت استفاده نمود .

با این طریقه بهرارتفاعی که بخواهیم میتوان کناره آلئواررا بالا آورد .

اینک برای نمونه چند مشاهده کلینیکی شخصی ذکر میشود . این بیماران همه دارای زمینه نامساعدی بوده‌اند .

اوبسرواسیون شماره ۱ - خانم ۳۰ ساله‌ای برای اصلاح بدشکلی بینی که از نوع Nez en Selle و بعلت بیماری سیفلیس ارثی ایجاد شده بود مراجعه نمود باروش معمولی و باقراردادن یک قطعه استخوان شکل بینی اصلاح گردید .

پس از شش ماه که جهت کنترل مراجعه نمود . برای پائک کردن ترشحات داخل بینی از یک قطعه گاز استفاده شد و مشاهده گردید که جسمی مانع خروج گاز میشود و باسعاینه معلوم شد که نوك پائینی استخوان درفضای بینی است پس از قطع کردن قسمت زائده، مخاط روی آن دوخته شده و در مراجعات بعدی معلوم شد که استخوان خشک باوجود نداشتن زمینه خوب بعلت ابتلاء به سیفیلیس و تماس دائمی گرف با محیط آلوده بینی بخوبی تحمل شده و مخاط روی آن نیز جوش خورده است .

اوبسرواسیون شماره ۲ - خانم . ۴۰ ساله‌ای بعلت فرورفتگی بینی که در اثر شکستگی قدیمی ایجاد شده بود مراجعه نمود . بعلت گودی شدید بینی از دو قطعه استخوان خشک استفاده شد . پس از یک هفته علائم انفلاماسیون پوست و خروج چرك از موضع عمل بداخل بینی قطعه روئی خارج شد و زخم پانسمان گردید . قطعه زیرین باوجود آلوده بودن بچرك بدون عکس‌العملی باقی‌ماند و شکل بینی بمقدار زیادی اصلاح گردید .

اوبسرواسیون شماره ۳ - مرد جوانی بسن ۳۰ سال در اثر حادثه هواپیما دچار شکستگیهای مختلف و خرد شدن جدار قدامی سینوسهای پیشانی در یکسال قبل مراجعه نموده بود . در نتیجه آزارهای استخوانی پیشانی فرورفتگی شدیدی داشت و فیستول چرکینی در زیر ابروی راست ایجاد شده بود . برای عمل از سیکا تریس موجود روی پوست استفاده شد و سه قطعه مکعبی شکل از سه نوع مختلف استخوان یعنی اسفنجی - نیمه اسفنجی و متراکم در روی استخوان پیشانی قرارداده شد .

قطعات استخوانی عمداً بزرگتر انتخاب شدند زیرا احتمال تحلیل قسمتی از آنها میرفت پس از عمل فیستول چرکین بند آمد و ششماه پس از عمل بیمار برای اصلاح برجستگی بیش از اندازه پیشانی که بعلت بزرگی گرف بود مراجعه نمود. بایک عمل دیگر قطعات استخوانی که بنسوج اطراف چسبیده بودند خارج و پس از تراشیدن مجدداً در محل قرار گرفتند. اکنون نزدیک دو سال از عمل دوم میگذرد نتیجه کاملاً رضایت بخش است.

اویسروسیون شماره ۴ - دوشیزه. ۲ ساله ای بعلت کوچکی شدید چانه و تنه فک پائین مراجعه نمود. این بیمار درستین شیرخوارگی بسختی زمین میخورد و از ۴ سالگی متوجه تغییر شکل صورت میشوند. در مشاهده منظره معروف بصورت پرنده دیده میشد.

در مشاهده دهان دندانهای نیمه چپ فک پائین کج و در موقع جفتگیری در سطح لنگوال دندانهای بالا قرار می گرفتند. در ۱۳۴۲/۳/۱۵ بایک عمل جراحی که توسط جراح دیگر انجام گرفته یک قطعه سیلیکون در چانه بیمار از راه برش پوستی قرار گرفت پس از عمل سیلیکون بتدریج پائین کشیده میشود و سطح قداسی چانه صاف میشود.

در ۴۴/۲/۱ دو قطعه استخوان خشک از راه مخاط توسط نویسنده در سطح قداسی چانه قرار گرفتند که تاکنون بخوبی تحمل شده اند.

در ۴۴/۶/۱۶ دو قطعه استخوان خشک بعرض تقریبی ۲ سانتی متر و طول ۴ سانتی متر از راه شکاف داخل دهانی بموازات شاخه های افقی قرار داده شدند. پس از عمل عماتوم و راکسیون نسجی دیده نشد.

**خلاصه و نتیجه** - استخوان خشک وسیله بسیار خوبی برای اصلاح عیوب استتیک فک و صورت میباشد که تهیه آن خیلی آسانست و بهر شکلی میتوان آنرا در آورد. تقریباً هیچگاه چرکین نمیشود و با رسوخ نسج گرانولاسیون بداخل آن بنسوج اطراف می چسبد. ایجاد آگزوستوز و برجستگی نمی نماید و چنانکه تحلیل رود نسج فیبرو باقیمانده نقص موجود را بخوبی جبران میکند گویانکه در ۱۰ بیمار که در عرض ۳ سال گذشته عمل شدند تحلیل دیده نشده است. بعلت مقاومت در مقابل عفونت میتوان آنرا از راه شکاف مخاطی داخل دهان و بینی در محل لازم قرار دهیم.

مطالب فوق چنانچه قبلاً هم ذکر شد نتیجه مطالعات شخصی است و تصور نمیکنم در کتابی درج شده باشد. موضوع اگر از نظر اناتومی و پاتولوژی و فیزیولوژی کاملاً حل نشده باشد از نظر ترفایک میتوان باطمینان خاطر از آن استفاده نمود. اگر کسی از همکاران در قسمتی از آنچه گفته شد توضیح بیشتری بخواهند مرقوم فرمایند تا با کمال میل توضیحات لازمه داده شود.

در امتحانات روزانه اولیه مایع نخاع بسیار مهم می باشد (1). مقدار پائین بودن قند مایع نخاع به پایه مننژیت های دیگر نمی رسد. بهر صورت برای جلوگیری از اشتباهات، قند خون همزمان با قند مایع نخاع باید تعیین گردد. معمولاً به محض اینکه پروتئین بالا می رود مقدار قند مایع نخاع پائین می آید.

سابقاً تصور می نمودند که کلرور مایع مغزی نخاعی مخصوصاً در مننژیت سلی پائین می آید. این موضوع غالباً صحیح است ولی احتمالاً مربوط به مقدار ماده استفراغ شده می باشد تا میکرب سل (14-2). بخصوص که میکرب سل ممکن است با فروتنی رنگ آمیزی شده حاصله از سدیمان تاسیون سانتزری فوزه شده مایع مغزی نخاعی دیده شود ولی در بیشتر موارد نمیتوان آنرا کشف نمود.

کشت و تلقیح به خو کچه هندی ممکن است به تشخیص کمک نماید ولی نه راجع به تصمیم عاجل که باید جهت تشخیص و طرح درمانی گرفته شود. تماس خانگی یا فاسیلی بامریض سلی را معمولاً میتوان ثابت کرد.

امتحان داخل جلدی توپر کولین معمولاً مثبت است ولی در مراحل اولیه و شدید یا مراحل انتهائی بیماری و مریض های مبتلا به ضعف شدید و سوء تغذیه میتواند منفی باشد. اگر آزمایش داخل جلدی با محلول یک به ده هزارم توپر کولین  $\frac{1}{10000}$  (Old Tuberculin) منفی باشد بهتر است مستقیماً با محلول  $\frac{1}{100}$  امتحان داخل جلدی انجام گیرد. چون خطر را کسیون شدید جلدی و تاویل اگر بابرز احتمال ضایعه مغزی غیر قابل جبران که در اثر تأخیر در تشخیص و درمان پیدا می گردد مقایسه گردد اهمیت نخواهد داشت عکسبرداری ریتین معمولاً آثار سل را نشان میدهد ولی ممکن است در مراحل اولیه سل ارزنی منفی باشد (14). باسیل سل را میتوان در قشری (Pellicle) که در مایع نخاع بیمار مبتلا به مننژیت سلی در حالیکه مایع بی حرکت و بطور را کد برای مدت ۴ ساعت گذاشته شده باشد دید. باید سعی نمود که مایع نخاع قبل از برقراری درمان جهت کشت فرستاده شود ولی تا حصول نتیجه کشت نباید در درمان بیماری تأخیر نمود.

کمک های تشخیصی گوناگون ممکن است آثار لزیون سلی دیگر بدن را آشکار نماید کشف باسیل سل در ماده حاصله از بیوپسی مغز استخوان و کبد اخیراً ذکر گردیده است. تصاویری که ذکر گردیده معمولاً مننژیت سلی را از مننژیت ناشی از Cryptococcus - مننژیت تورولا - هیستوپلاسما - توکسوپلاسما و افزایش فشار داخل جمجمه ای ناشی از لزیونهای مغزی مثل تومر و آبسه و همچنین از مننژیت ویروسی و آسپتیک تفریق خواهد نمود (1-14). در موارد مشروح امتحان ته چشم جهت رؤیت توپر کول کورویئید قابل ارزش می باشد. این علامت

فقط در عده خیلی از بیماران موجود هستند ولی اگر دیده شوند پاتوگنومونیک می باشد. مؤلفین انگلیسی وجود توبرکول کورویئید را در ۸٪ مریضهای مننژیت سلی گزارش میدهند (8-12). برخلاف گزارش لینکلن از نیویورک که فقط در ۱۲/۷٪ مریضهای دیده است (9-10-11). کودک باید جهت امتحان ته چشم کاملاً بی حس و آرام گردد و مردمکها گشاد گردند. برای توفیق در این امتحان، امتحان کننده باید کمی تجربه در مورد بکار بردن آفتالموسکوپ داشته باشد و وقت کافی جهت این امتحان و یافتن توبرکولها تخصیص داده شود. توبرکولها معمولاً در قسمت محیطی ریتین قرار دارند و بصورت برجستگیهای کوچک زرد رنگ بقطریک سوم تا نصف قطر پاپیل دیده میشود.

### درمان اختصاصی

ایزونیازید (I.N.H.) پیش آگهی مننژیت سلی را خیلی تغییر داده است. ممکن است که I.N.H. به تنهایی درمان کافی باشد. (بیمارانی که بعلت ایجاد عوارض داروهای دیگر قطع نموده اند گزارش داده شده است که به بهبودی قبلی خویش ادامه داده اند) 14.

بهر صورت در درمان مننژیت سلی ترجیح داده میشود که I.N.H. را با P.A.S. (اسید پارا امینوسالیسیلیک) خوراکی و استرپتومیسین داخل عضلانی کامل نمائیم (6-7). ایزونیازید بمقدار بیست تا چهل میلیگرم بر حسب کیلوگرم وزن بدن روزانه بمدت شش هفته داده میشود تا وقتی که علائم بهبودی دیده شود و سپس هفت تا ۱۰ میلیگرم بر حسب کیلوگرم وزن بدن در روز بمدت یک سال تاهیجده ماه داده میشود. اسید پارا امینوسالیسیلیک (P.A.S.) سیصد میلیگرم بر حسب کیلوگرم وزن بدن در روز در صورتیکه آثار بی اشتهائی مفرط یا استفراغ دیده نشود تجویز میگردد. پاس همچنین برای مدت یکسال تاهیجده ماه ادامه داده میشود.

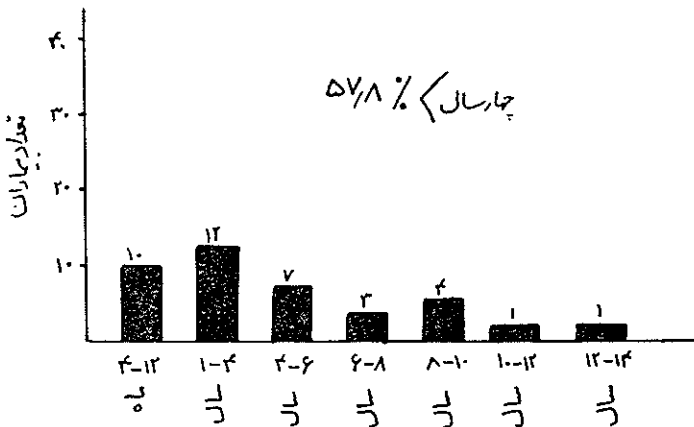
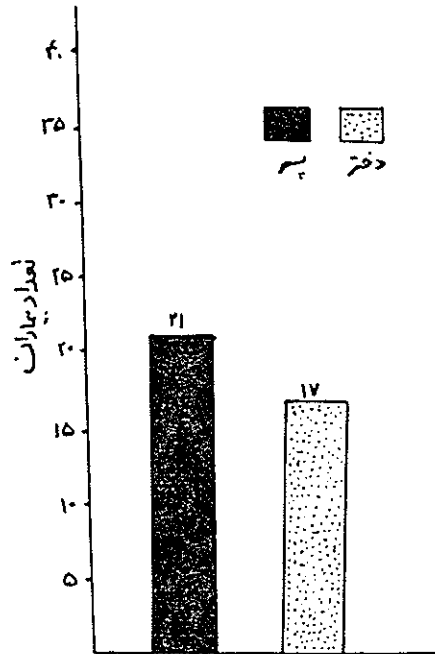
استرپتومیسین بمقدار صد میلیگرم داخل عضلانی بر حسب کیلوگرم وزن بدن روزانه برای چند روز الی دو هفته اول داده میشود. (نه بیشتر از دوگرم روزانه) پس از یک الی دو هفته اول استرپتومیسین باید به پنجاه میلی گرم بر حسب کیلوگرم وزن بدن روزانه تقلیل داده شود و بهمان مقدار باید ادامه داده شود تا اینکه بهبودی کلینیکی ظاهر شود (6-7-14) و مقدار قند مایع نخاع بحال طبیعی برگردد. این حالت معمولاً پس از پنج تا شش هفته درمان با استرپتومیسین بدست می آید سپس مقدار اخیر به سه مرتبه در هفته برای مدت شش ماه داده میشود.

قبل از کشف ایزونیازید تزریق استرپتومیسین داخل نخاعی برای درمان مننژیت سلی



بیمار چهار ماه سن داشته است . اوج شیوع بیماری در ساههای اردیبهشت و خرداد بوده است (شکل ۳) .

(شکل ۱)  
نشان می‌دهد که این بیماری در  
پسرها بیشتر شایع است  
(شیوع جنسی)

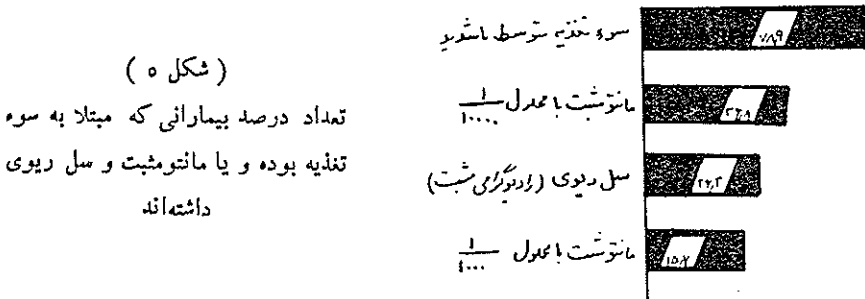


(شکل ۲) نشان می‌دهد که بیماری در سه چهار سال اول زندگی بیشتر شایع می‌باشد  
(شیوع سنی)

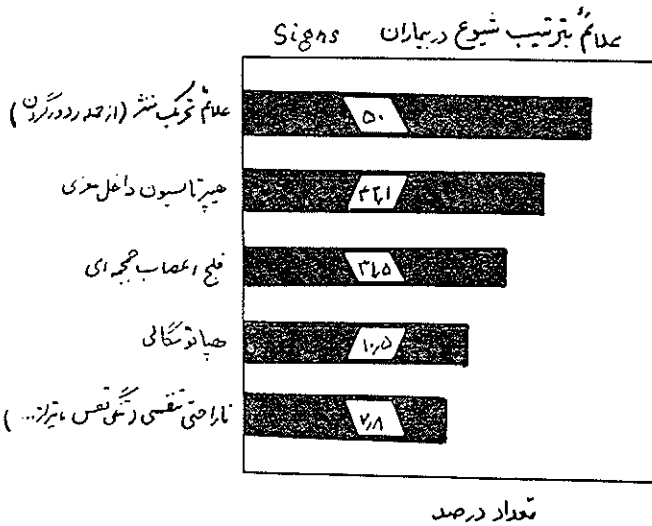
۱۷ بیمار از شهر شیراز و حومه آن بوده‌اند (شکل ۴) اوتیت حاد و ترشح گوش در هفت بیمار در موقع ورود به بیمارستان دیده شد (۱/۸/۴٪) تاریخچه ضربه جمجمه‌ای در سه و بیماری



پورسانتاژ نسبتاً پائین توپرکولین مثبت در بیماران ما را میتوان به سوء تغذیه شدید



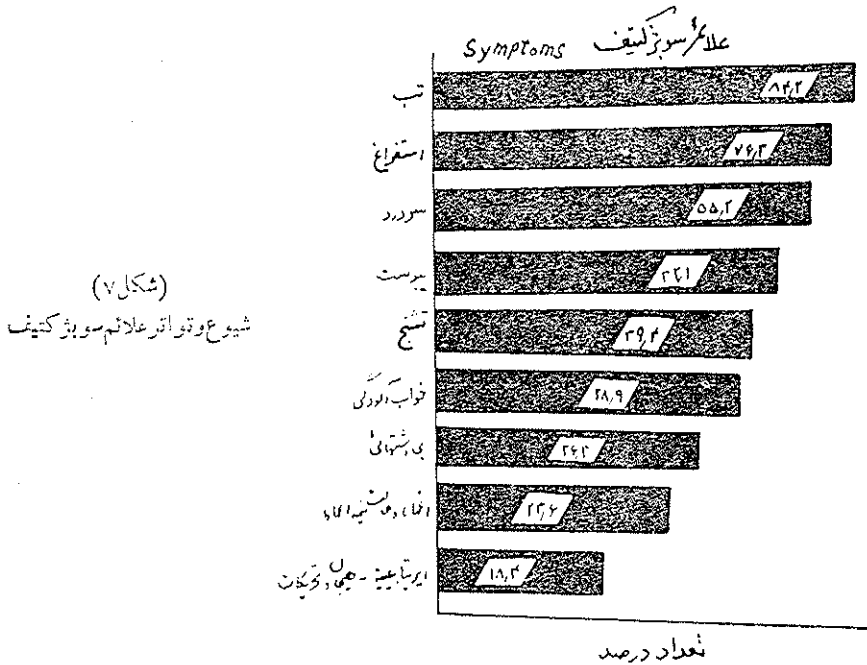
موجود در آنان یا بشدت و وخامت بیماری یا مرحله انتهائی بیماری نسبت داد .  
 نصف بیماران ما آثار و علائم تحریک منتشر را نشان دادند (شکل ۶) و تب در ۸۴/۲٪ موارد موجود بود .



(شکل ۶) شیوع و تواتر علائم اوبژکتیف را نشان میدهد

تب - استفراغ - سردرد و بیخوابی تواتر شایع‌ترین علائم سوپراکتیو بودند (شکل ۷) .  
 در ۸۴٪ بیماران قند مایع مغزی نخاعی پائین‌تراز طبیعی بود و کاهش تدریجی قند در امتحانات متوالی مایع نخاع در ۱۲٪ مورد وجود داشت (۳۱/۵٪) .  
 تعداد سلولهای سفید مایع نخاع در ۹۰٪ موارد از ۲ تا چند صد تغییر میکرد در ۲۶ بیمار تعداد سلولهای مایع مغزی نخاعی بیشتر از ۱۰۰ در میلی‌متر مکعب بودند . در نصف

بیماران ما تعداد سلولها ساین ۱۰۰ و ۳۰۰ بودند. تمام آنان با استثنای سه بیمار در امتحان اولیه ساین نخاع لنفوسیتوز داشتند. در ۳۱ بیمار (۸۱/۵٪) سلولها یا بیشتر در ساین



(شکل ۷)  
شیوع و تواتر علائم سوزگتیف

نخاع لنفوسیت بودند. در ۲۹ بیمار پروتئین ساین نخاع (۷۶/۸٪) بیش از ۱۰۰ میلی گرم درصد بود، ۱۶ بیمار سردند. سرگ و سیر ۴۲/۱۰٪ بود (شکل ۸). اغلب بیمارانی که جان سپردند سوء تغذیه شدید داشتند یا اینکه مدت زیادی از شروع بیماری آنان میگذشت. دو بیمار نابینا شدند و آتروفی عصب بصری را پیدا نمودند و یک بیمار پارالیز و بیمار دیگر تأخیر دماغی و ضایعات مغزی پیدا نمود.

هر چند در کسب باسپیل سل در کشت ساین نخاع موفقیت زیادی نداشتیم ولی این بیماران که کشت منفی داشتند بد درمان سه گانه ضد سلی بطور رضایتبخش جواب دادند یا اتوپسی آثار مننژیت سلی را نشان داد. نتایج منفی کشت ساین نخاع ممکن است ناشی از درمان ناقص بیماران با استرپتوسیسین باشد که عده‌ای از بیماران ما قبل از بستری شدن در بیمارستان این دارو را در خارج دریافت کرده بودند.

تقسیم - طبق بررسیها و تحقیقاتی که توسط لینکان در بیمارستان بلویو نیویورک در مورد ۲۴۱ بیمار سینلا به مننژیت سلی بعمل آمده ( 9-10-11 ) ۶۰٪ بیماران کمتر از سه سال داشتند ۸٪ سل‌ارزنی داشتند. قند ساین نخاع در ۸۸٪ موارد پائین تر از طبیعی بود. مشاهدات

5- Khatua. S. P. : Role of intrathecal hydrocortisone in tuberculous meningitis in children. British Medical journal. Sat. Dec.16-1961.

6- Kendig Jr., E. L. and Burch. C. D. : Short term antimicrobial therapy of tuberculous meningitis. A. J. of Dis of Children, Vol 100, Nov. 1960.

7- Kendig Jr., E. L. and Hadgens, R. O. : The effect of rubcola or tuberculosis under antimicrobial therapy. II Tuberculous meningitis treated with Isoniazid, Streptomycin and Paraminosalicylic acid. Pediatrics 24:4. Oct., 1959.

8- Leading article : Diagnosis of tuberculous meningitis. British Medical Journal. May 6, 1961.

9- Lincoln, E. M. and Sewell, E. M. : Tuberculosis in children; Tuberculosis of the meninges and central nervous system. 1963. McGraw - Hill, New York. pp. 161-181.

10- Lincoln, E. M., Sardillo, S. V. R. and Dayies, P. A. : Tuberculous meningitis in children, Review of 167 untreated and 74 treated patients with special references to early diagnosis. The Journal of Pediatrics 27 : 6 Dec., 1960

11- Lincoln, E. M. and Vera Cruz, Pio G. : Results of antimicrobial therapy in a group of 420 children with tuberculosis. Ped, 25:6 June, 1960.

12- Lorber, John: Long - term follow up of 100 children who recovered from tuberculous meningitis. Pediatrics 28:5, Nov., 1961.

13- Nickerson, G. and MacDermot, P. N. : Psychometric evaluation and factors affecting the performance of children who have recovered from tuberculous meningitis. Pediatrics 23 : 1 Jan., 1961.

14- Paine, R. S. : Emergencies of cerebral origin. P. C. N. A. 9 : 1 Feb., 1962.

15- Todd, R. McLaren and Neville, J. G. : The sequelae of tuberculous meningitis. Arch Dis Childh 39 : 213 June, 1964.