

گزارش چهارمورد فتق دیافراگمی

فتق دیافراگمی عبارت از حالتی است که یکی از محتویات شکم از راه یک سوراخ غیر طبیعی دیافراگم وارد قفسه صدری شود. این سوراخهای غیر طبیعی ممکن است در اثر نقص ساختمانی مادرزادی و یا پارگیهای ضربه‌ای و یا نکروز التهابی دیافراگم طبیعی باشد. کلیه فتقهای واقعی دیافراگم دارای کیسه هستند و باین ترتیب فتقهای بدون کیسه را که تحت عنوان کلی فتق دیافراگم نامیده میشوند بایستی اویسراسیون و یا فتق کاذب نامید. از نظر مقایسه و وقوع فتق اجزای شکم از راه دیافراگم به نسبت فتقهای جداری شکم بسیار ناچیز است. علت وقوع انواع مختلفه فتق دیافراگماتیک ساختمان مخصوص جنینی دیافراگم میباشد که سبب ضعف ساختمانی قسمتهای مختلف دیافراگم و بالتیجه بروز هرئی میگردد.

طبقه‌بندی فتق دیافراگمی: طبقه‌بندیهای بسیاری بر اساس علل جنینی، سببی، آسیب‌شناسی، موقعیت سوراخ دیافراگم، وجود یافتن کیسه، محتوی فتق و سایر عوامل برای فتق دیافراگماتیک وجود دارد. مشکل و شاید غیر ممکن است که بتوان تمام این تقسیم‌بندیها را با آزمایشات بالینی تلفیق و منطبق نمود و حتی بسیاری از آنها از نظر بالینی حائز اهمیت نیستند و غالباً تشخیص نوع بسیاری از این فتقها فقط هنگام عمل جراحی میسر است. از نقطه نظر بالینی و جراحی وجود یک سابقه قبلی مثل ضربه و یا بیماریهای مختلف دیافراگم میتواند برای تشخیص بیماری و یا نوع و فوریت آن و نیز پیش‌آگهی عمل جراحی مفید واقع شود. از آنجا که ضربه‌ها موقعیت شاخصی در میان علل فتقهای دیافراگماتیک دارند بهتر است فتقهای دیافراگماتیک را بدو دسته اصلی ضربه‌ای و غیر ضربه‌ای تقسیم نمود که هر یک از این دو دسته خود شامل چند گروه فرعی هستند.

فتق غیر ضربه‌ای: این نوع فتق ممکن است مادرزادی و یا اکتسابی باشد. اول درنوع مادرزادی علت فتق دیافراگماتیک نقص ساختمانی جنینی دیافراگم بوده

* رئیس بخش جراحی قفسه سینه

** استادیار بخش جراحی قفسه سینه

و معمولاً فاقد کیسه است. شایعترین انواع فتقهای دیافراگماتیک مادرزادی به نسبت وفور وقوع عبارتند از:

- ۱- فتق های هیاتوس جنبی - صفاقی (Plevro - Peritonéale)
- ۲- فتق هائی که ناشی از فقدان قسمتی از دیافراگم است این نقص غالباً در قسمت خلفی عضله واقع است.

۳- فتقهای سوراخ مری بعات عدم کفایت رشته های عضلانی حلقوی دور سوراخ .

۴- فتقهای سوراخ مری بعلت نقص خود مری - در این نوع مری کوتاهتر از معمول بوده و بناچار قسمتهائی از معده در بالای دیافراگم قرار میگیرد تا جبران کوتاهی مری را بنماید.

۵- فتقهای سوراخ Subcosto - Sternal یا فضای Larrey - در مورد فتقهای نوع اول یعنی جنبی - صفاقی باید بخاطر آورد که این سوراخ که هنگام جنینی - بازو سبب ارتباط بین نضای جنبی و شکمی است معمولاً بایستی توسط جداری بنام غشاء جنبی - صفاقی بسته شود و در غیر اینصورت سبب این نوع فتق میشود که بدون کیسه است.

گاهی بدون وجود غشاء مشخص فوق خود پرده جنب و یا صفاق باعث انسداد این سوراخ و عدم ارتباط فضای جنبی و شکم میشود.

محل این سوراخ در دیافراگم بنام سوراخ Bochdalek نامیده میشود. گاهی ممکن است فتق های این سوراخ دارای کیسه از نوع جنبی یا صفاقی باشند.

دوم : فتقهای اکتسابی که پس از تولد ایجاد میشوند از نظر محل عبارتند از:

- ۱- فتق سوراخ مری که در این نوع دارای کیسه است.
- ۲- کلیه فتقهائی که از نوع مادرزادی بیان شد در این نوع نیز ممکن است با علت اکتسابی ذکر شود.

فتق ضربه ای : فتق دیافراگمی ضربه ای ممکن است در اثر ضربه های مستقیم و یا غیر مستقیم یا نکرور التهابی دیافراگم باشد.

در مواردی که ضربه غیر مستقیم علت فتق دیافراگماتیک باشد ممکن است این فتق در هر نقطه ای از دیافراگم پیدا شود ولی بیشتر در ناحیه گنبد و نیمه خلفی طرف چپ دیده میشود گاهی نیز در طرف راست دیافراگم پیدا میشود که معمولاً در نتیجه یک ضربه شدید ولی کشنده است.

وقتی فتق در سوراخ مری است دارای کیسه میباشد ولی وقتی در یکی از برگهای شبدری دیافراگم باشد معمولاً فاقد کیسه میباشد.

فتق دیافراگماتیک در اثر عوامل مستقیم در هر نقطه از دیافراگم ممکن است پیدا شود

و معمولاً در نتیجه زخم‌های دیافراگم است مانند چاقو خوردگی یا اصابت گلوله و نظایر آن . پارگی دیافراگم ممکن است در اثر نکروز التهابی مثلاً در اثر آبسه دیافراگماتیک پیدا شود . گاهی پس از درناژ کانونهای چرکی ممکن است لوله‌های درناژ سبب پارگی دیافراگم شوند و در اینصورت فتق فاقد کیسه بوده معمولاً در قسمت خلفی دیافراگم واقعند . بطور کلی شایعترین انواع فتقهای دیافراگماتیک و بخصوص آنها که در سان جراحی را ایجاد میکنند بترتیب عبارتند از فتقهای سوراخ سری، فتقهای ضربه‌ای (مستقیم و غیرمستقیم) یا در اثر نکروز التهابی ، فقدان قسمتی از دیافراگم، فتقهای سوراخ جنبی - صفاقی، فتقهای فضای Larrey . انواع مختلفه فوق سبب تظاهرات کلینیکی خاصی میگردد ولی باید دانست که تشخیص بالینی فتق دیافراگماتیک فقط براساس علائم شدید که خود بیمار حس میکند (سوزن کتیو) غالباً بسیار مشکل است و بطور کلی این علائم مختلف بستگی به نوع محتوی فتق، محل فتق و بخصوص مقدار و تعداد محتوی فتق در قفسه صدری دارد که سبب اختلال تنفس و جریان خون میشود . علائم بالینی فتقهای دیافراگمی را ممکن است بدو دسته تقسیم نمود:

علائم دسته اول در صورتی است که فقط معده در داخل فتق باشد و معمولاً پیشرفت آن بطرف زخم شدن و انسداد معده است . شایعترین نوع این دسته همان فتق معده از سوراخ سری است هر چند که در این نوع فتق متناسب با مقدار معده در داخل فتق شده مقادیر مختلفی از ابی پلئون نیز وارد فتق میشود و بخصوص بعلت اتصال روده بزرگ با معده (از راه انحسای بزرگ معده) ممکن است بتدریج روده بزرگ و بندرت طحال نیز وارد این کیسه شود و هنگامی که روده بزرگ نیز وارد فتق شود علائم انسداد روده بطور نسبی یا کامل ظاهر گردد .

علائم دسته دوم شامل آن عده فتقهای است که اعضای مختلفه شکم در فتق موجود است و غالباً این انواع در اثر ضربه بوده که سبب پارگی دیافراگم طبیعی شده است ولی ممکن است بعلت نقص ساختمان مادرزادی نیز بوده باشد .

علائم موجود در این دسته شدیدتر از دسته اول است و غالباً بطور حاد علائم شروع میشود و علائم اصلی انسداد حاد معده یا روده و یا علائم خونریزی شدید است .

از نقطه نظر درمانی فقط میتوان با عمل جراحی فتق دیافراگماتیک را ترمیم نمود و آن برطرف کردن و مسدود نمودن سوراخ فتق پس از برجا گذاشتن عناصر محتوی فتق است .

در فتقهای طرف چپ دیافراگم میتوان از راه شکم عمل کرد و غالباً برداشتن طحال ضروری است . در فتقهای طرف راست بعلت وجود کبد شکاف از راه سینه بهتر است .

در فتقهای سوراخ سری فلج کردن نسبی یا دائمی دیافراگم بوسیله قطع عصب فرفیک

تأثیر و ارزش دارد و بخصوص در موردی که در اثر کوتاهی سری، مقداری از معده در قفسه صدری است لازم و ضروری است.

فتق سوراخ مروی دیافراگم

تشخیص: فتق عناصر شکمی از سوراخ مروی دیافراگم ممکن است در بدو تولد موجود بوده و یا در هر زمانی در طول حیات اتفاق افتد.

این نوع فتق مادرزادی نسبت بانواع دیگر فتقهای دیافراگماتیک مادرزادی بالنسبه کمتر دیده میشود در حالیکه نوع اکتسابی این نوع فتق دیافراگماتیک شایعترین نوع فتق دیافراگماتیک در سنین بلوغ میباشد.

از آنجا که این نوع فتق دیافراگماتیک دارای خاصیت پیشرفت کننده است علائم آن نیز بهمان نسبت که فتق بزرگتر میشود فرق میکند و باین ترتیب در زمانی که چنین بیماری مورد معاینه قرار میگیرد تشخیص های مختلفی را میتوان مطالعه نمود.

شایعترین تشخیص های غلط عبارتند از تورم کیسه صفرا، سنگ کیسه صفرا، زخم معده و روده، هیپراسیدیته، کم خونی ثانوی، بیماریهای قلبی و سرطان کاردیا، انسداد سری، آپاندیسیت و انسداد روده و در بعضی موارد بیمار بعنوان یکی از بیماریهای فوق تحت عمل جراحی قرار میگیرد.

علائم: علائم مهم این نوع فتق عبارتند از درد، استفراغ، تنگی نفس، خونریزی، ضعف، کم خونی و طپش قلب. در شروع بیماری علائم معمولاً خفیف و شامل یک درد و سنگینی اپیگاستر است که به پشت سیزند و در جریان و یا کمی پس از خوردن غذای سنگین دست میدهد اگرچه چنین حمله ای با ورود هر چیزی حتی یک فنجان قهوه در معده خالی ممکن است پیدا شود.

این حملات از هر جهت بهم شبیه و فقط از نظر شدت متغیر بوده و تابع پیشرفت فتق از نظر اندازه محتوی فتق و سوراخ شدن و یا عوارض آن از قبیل زخم ضربه ای معده و غیره میباشد.

هرچه بیشتر معده وارد فتق شود شدت درد نیز بیشتر شده و مستقیماً به پشت انتشار می یابد این درد به سمت چپ و پائین قفسه صدری نیز منتشر شده و بیشتر در ستون مهره ها احساس و غالباً بین دو کتف ظاهر میشود.

این درد ممکن است با احساس مرگ و Agonie همراه باشد غالباً دفع گاز از راه دهان و استفراغ نیز بعلت اسپاسم دیافراگم و یا کاردیواسپاسم انعکاسی مشکل میگردد. این اسپاسم ها مانع تخلیه معده شده و سبب ازدیاد فشار داخل معده میگردد.

اسپاسم دیافراگم غالباً همراه با درد شانه چپ می‌باشد که ممکن است تا بازو و دست نیز ادامه یابد. افزایش فشار در قفسه صدی سبب طپش قلب می‌شود. فشار به‌ریه و عدم حرکت دیافراگم باعث تنگی نفس می‌گردد. این علائم با خوابیدن سریش شدت یافته و غالباً در این هنگام برای تنفس، بیمار مجبور می‌شود بنشیند.

این حملات ممکن است برای چند دقیقه یا چند ساعت از بین برود و این خود سبب اشتباه در تشخیص شده و ما را بفراسکلروز کرونر (Sclerose Coronaire) و ضایعات عضله قلب، یاداند. حملات غالباً پس از استفراغ از بین رفته و با خوردن غذا دوباره ظاهر می‌شود. غالباً بین حملات یک فاصله چند هفته‌ای یا چندساله وجود دارد و معمولاً در این فاصله معده از محل فتق پائین آمده و در محل طبیعی خود در زیر دیافراگم قرار می‌گیرد. هنگامیکه حملات تقریباً ثابت و دائمی می‌شود دلیل چسبندگی معده با طراف سوراخ دیافراگم است. هنگام حمله تمام علائم تجدید می‌شود.

بیمار بعلت ترس از پیدایش حمله در غذا اسساک کرده و در نتیجه وزن بیمار مرتباً کاهش می‌یابد این ترس را میتوان ترس از غذا یا باصطلاح انگلیسی «Food-Fear» نامید. استفراغ هرگاه شدید شود ممکن است خون نیز همراه داشته باشد.

خونریزی علامت عادی نیست و آن بعلت یک زخم ترماتیک است که در انتهای سری نزدیک معده ایجاد شده و یا در خود معده در انحنای کوچک می‌باشد این زخم هرگاه تنگی کوچک باشد بعلت حرکت زیاد معده در کیسه فتق و در صورتیکه فتق بزرگ باشد بعلت حملات شدید استفراغ و احتقان معده ایجاد می‌شود.

بعلاوه یک عامل اضافی نیز وجود دارد و آن برگردانیدن غذا از معده به سری و ایجاد تورم اولیه سری است (ازوفاژیت اولیه).

خونریزی از این زخمهای کوچک ترماتیک گاه بسیار شدید بوده و استفراغ خون و دفع خون از راه روده از علائم اصلی می‌باشد. این زخمهای ترماتیک ممکن است متعدد باشند و پس از عمل فتق و برگشت معده بحال و محل طبیعی، خود بخود بهبود می‌یابد.

گاهی خونریزی این زخمها خفیف و یا مخفی بوده و سبب کم‌خونی ثانوی می‌شود و این کم‌خونی ثانوی که ناشی از خونریزی مختصر و غیر واضح است از علائم بسیار مهم این نوع فتق دیافراگمی محسوب می‌شود.

درمان: در بین فتقهای دیافراگماتیک که احتیاج بعمل جراحی دارند چنانکه ذکر شد

بعضی از آنها کاملاً علائمی شبیه به آنزین دوپوآترین نشان میدهند.

گاه اتفاق میافتد که با وجود علائم مشخص فتق دیافراگم بیمار مبتلا به اسکروز عروق کورونر نیز می باشد بدون آنکه علائم این مرض مشخص و واضح باشد و باید بخطر داشت که در این صورت عمل جراحی بدون اشکال نخواهد بود.

از نظر کلی درمانی این فتق ها سه دسته تقسیم میشوند:

۱- دسته اول فتقهای هستند که کوچک بوده و وسیله رادیولوژی شناخته میشوند و معمولاً در جریان یک معاینه عمومی یافت شده و بدون هیچگونه علامتی است و هیچگونه درمانی نیز لازم نخواهد بود.

۲- دسته دوم فتقهای هستند که متوسط بوده و دارای علائم متوسط نیز میباشند و از نظر درمانی منظم کردن رژیم و کم کردن وزن بدن برای تخفیف علائم کافی است.

۳- دسته سوم آنهائی هستند که نسبت بدرمانهای کنسرواتیو فوق مقاوم بوده و معمولاً فتقهای بزرگ هستند و در غالب موارد دارای عوارضی از قبیل اروزیون معده است در این دسته تنها چاره و درمان، عمل جراحی است.

در تمام موارد که یک سوم یا بیشتر از معده در داخل فتق باشد جراحی باید صورت گیرد بخصوص آنکه بتدریج فتق بزرگتر میشود و عمل جراحی باید قبل از پیدایش عوارض انجام پذیرد.

در موردی که روده بزرگ نیز در قفسه صدری است باید بعلت وجود خطر انسداد روده، عمل جراحی هرچه زودتر بعمل آید.

از نظر تکنیک جراحی سه طریقه مختلف حائز اهمیت است:

۱- گاه سری ارتباط و چسبندگی خود را بدیافراگم حفظ کرده و معده از پهلوئی آن هرنیه شده این نوع ۲۰٪ - ۲۰٪ فتقهای دیافراگماتیک را تشکیل میدهد.

۲- ۸۰٪ - ۷۵٪ فتقها را آنها تشکیل میدهند که سری کوتاه شده و بداخل مدیاستن کشیده شده است و در این موارد میتوان با عمل جراحی سری را بحال طبیعی برگردانده و بدیافراگم متصل نمود.

این فتقها از نوع اول بزرگتر بوده و نتایج عمل جراحی هم مانند دسته اول رضایتبخش نبوده و گاهی فتق عود میکند.

۳- دسته سوم آنها هستند که سری واقعاً کوتاه بوده و قسمتی از معده درون قفسه صدری است.

درمان جراحی: بهتر است مقدمتاً یک فلج نسبی فرنیک چپ ایجاد کرد که این

عمل با فشارفورسپس (Forceps) روی عصب انجام میگیرد. این کار در بالغین صورت گرفته و در اطفال ضروری نیست. بهتر است فلج دائم و کامل دیافراگم انجام نشود زیرا ممکن است عدم فعالیت کامل دیافراگم باعث آتروفی این عضله شود ولی در صورتیکه حرکت مجدد دیافراگم بعلت احتمال برگشت فتق مورد نظر نباشد میتوان با قطع فرنیک فلج دائم ایجاد نمود.

این عمل مقدماتی یعنی قطع عصب قبل از عمل جراحی کامل دارای ارزش بوده و از بروز بعضی عوارض مخصوصاً اختناق فتق بعلت شل شدن حلقه دور فتق جلوگیری میکند باید دانست اگرچه گاهی قطع فرنیک در تخفیف علائم تأثیر دارد ولی هیچگاه نمیتوان این کار را جایگزین یک عمل جراحی کامل نمود و نتیجه قطعی از آن انتظار داشت.

عمل جراحی کامل: انجام عمل جراحی بهتر است از راه شکم صورت گیرد زیرا عناصر موجود در کیسه فتق در قسمت خلفی مדיاستن وارد شده و وارد فضای واقعی جنبی نمیشود. چنانکه قبلاً ذکر شد لوب چپ کبد به دیافراگم چسبیده است که باید جدا شود.طحال نیز به خلف دیافراگم چسبیدگی زیاد دارد که میتوان با هستگی جدا نمود ولی گاه باعث خونریزی میشود که باید طحال را برداشت.

نکته مهم در عمل جراحی فتقهای سرری جدا نمودن چسبندگی کیسه معده است قبل از عمل باید یک لوله وارد معده کرده آنرا تخلیه نمود تا شیره و محتویات معده هنگام عمل بیرون نریزد و وارد ریه نشود. بهتر است لوله‌ای با قطر کافی بانداژه سری وارد معده نمود تا سوراخی که پس از جراحی برای عبور سری از دیافراگم درست میشود تنگ نباشد. بعضی اوقات پس از جراحی فتق دیافراگماتیک عود میکند و علائم بقدری شدید میشود که عمل جراحی مجددی را ایجاب مینماید. مرگ و میر این عمل در حدود ۲ درصد است.

هری کوتاه مادرزادی: در این نوع فتق معده در واقع یک فتق حقیقی نیست زیرا هرگز معده بعلت کوتاهی سری در محل اصلی خود نبوده است. اگر کوتاهی سری خیلی زیاد نباشد میتوان دیافراگم را بالای معده آورد و معده را بصورت یک عضو داخل شکم در آورد. بوسیله قطع کامل و دائمی عصب فرنیک دیافراگم در حدود ۵ تا ۲ سانتیمتر بالا خواهد آمد و سپس با جدا کردن سری از دیافراگم دور آن میتوان ۲ تا ۳ سانتیمتر دیگر نیز سری را پائین کشید.

فتق دیافراگماتیک مادرزادی در نتیجه مالفورماسیون و نقص ساختمانی دیافراگم: فتق دیافراگم مادرزادی در هر دو طرف دیافراگم و بیشتر در طرف چپ دیده میشود و انواع شایع آن عبارتند از فتق جنبی - صفائی ، فتق ناشی از فقدان قسمت خلفی

علائم مربوط به عناصر موجود در فتق ظاهر می‌گردد از قبیل گاز و مدفوع، نفخ شدید روده بزرگ ناشی از وجود گاز زیاد و حملات نسبی یا کامل انسداد معده و روده. انجام عمل جراحی بعلت نارسائی قلب و تنفس محتاج احتیاط کامل است. علائم فتق ناشی از نکروز التهابی دیافراگم نامشخص بوده زیرا نامدنی آنها را دنباله علائم بیماری قلبی بحساب می‌آوریم.

تکنیک عمل بطور خلاصه

بطور خلاصه در بیمارانی که آژنزی دیافراگم داشته و یا قسمت مهمی از دیافراگم از بین رفته است، یا از عضله Tenseur de Fascialata و یا از آپونوروز عضله بزرگ شکم استفاده می‌نمایند ولی اخیراً بجای آن از Meshe استفاده میکنند.

چنانکه میدانیم در فتق‌ها بطور کلی و نقائص نسوج مختلفه غالباً جانشین کردن یک عنصر دیگر جهت ترمیم نقص مزبور لزوم پیدا میکند. این عنصر جانشین ممکن است از پوست و گوشت تا انواع فلزات و پلاستیک‌های مصنوعی بوده باشد. اخیراً جسمی بنام Mersilène Polyester fibre از نایلون درست کرده‌اند که بخصوص در انواع فتقهای دیافراگماتیک مورد استفاده قرار گرفته و برای ترمیم سوراخ فتق بکار می‌رود.

این جسم دارای حداقل واکنش نسجی از نقطه نظر جوش خوردن زخم میباشد ضمناً از نظر استریل کردن میتوان آنرا در اتوکلاو تا ۸۰ درجه فارنهایت (۲۴۹ درجه سانتیگراد) استریل نمود و هنگام استعمال میتوان آنرا بهر شکل و اندازه که لازم باشد برید و با سوتورهای جداگانه در محل دوخت. ولی هرگاه بتوان از خود دیافراگم استفاده نمود بدون استفاده از هروسيله دیگری خود دیافراگم را میدوزند و فتق را ترمیم میکنند.

اوبسرواسیون اول: حسین. پ - اهل کرمانشاه ۱۲ ساله بعلت تنگی نفس و

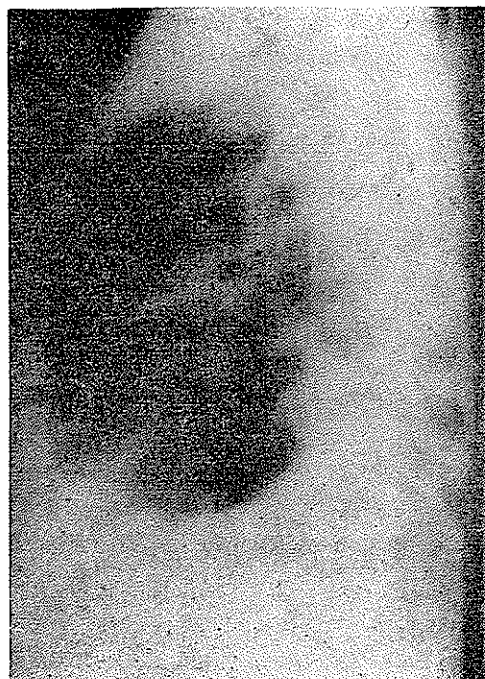
طپش قلب بعد از غذا خوردن و ضعف عمومی و سرفه و خروج خلط مراجعه کرده است. مدت شکایت هشت سال و از ۴ سالگی است. در ۸ سال قبل دوائر تصادف با سپر اتوسبیل ضربه‌ای به نیمه چپ قفسه سینه بیمار وارد میشود که او را بیهوش میکند و به بیمارستان برده میشود ولی پس از چند روز بهبود نسبی حاصل کرده و پس از آن تا چند ماه بطور سرپائی برای سرگیجه و سرماخوردگیهای مکرر تحت درمان بوده است بتدریج تنگی نفس و طپش قلب نیز اضافه شده و از سه سال قبل خلط خونی داشته است.

دربدو ورود بیمار لاغراندازی بود که هنگام راه رفتن دچار تنگی نفس و طپش قلب میشد.

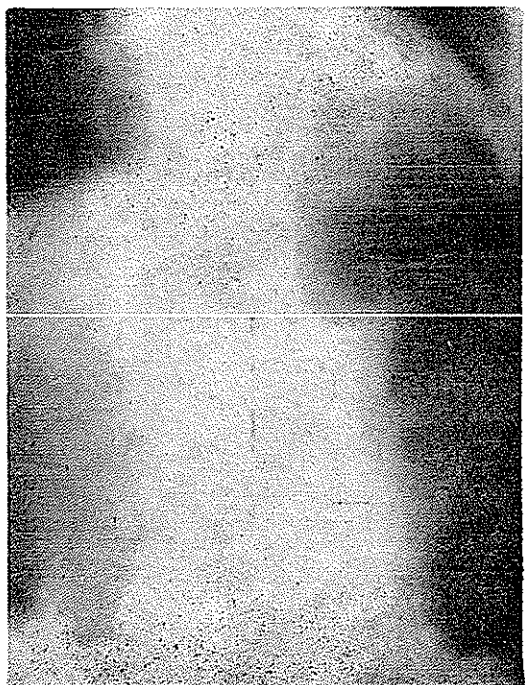
در امتحانات بالینی قفسه صدی دردی سنوریتیه طرف چپ بیشتر از راست و در قاعده



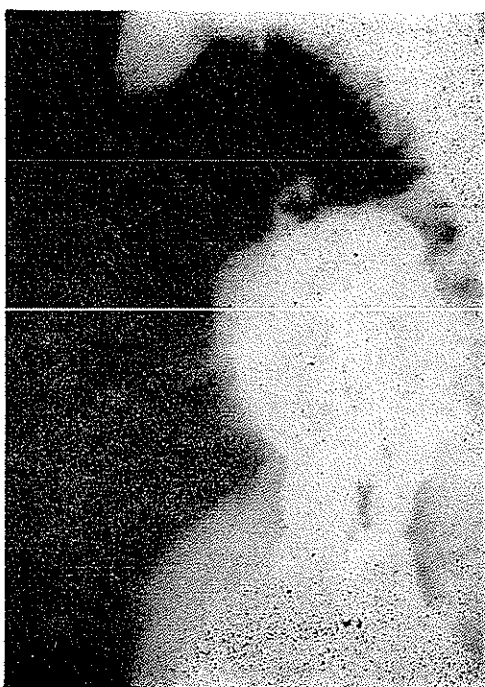معدہ قبل از عمل



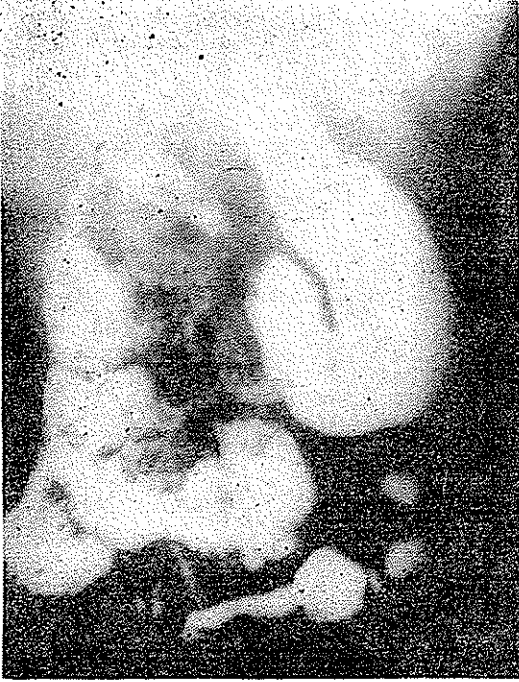
نیمرخ قبل از عمل



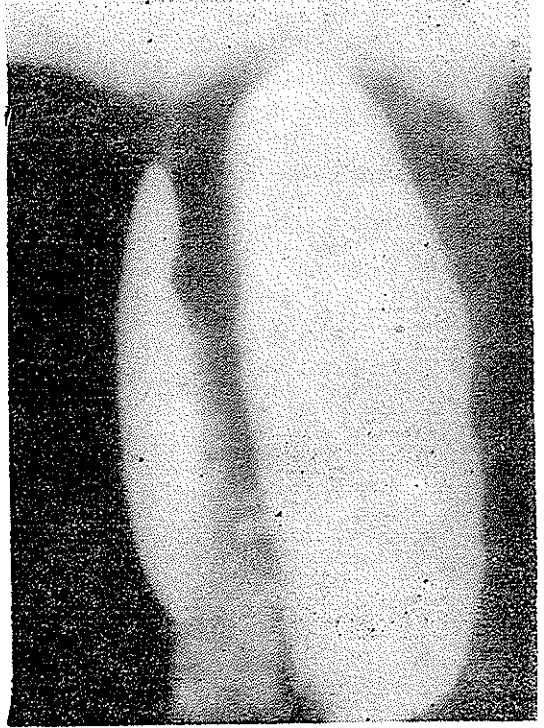معدہ ورودہ بعد از عمل



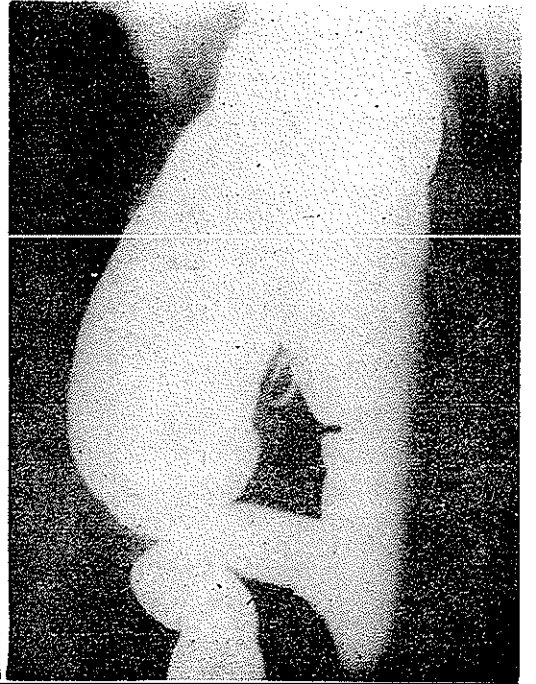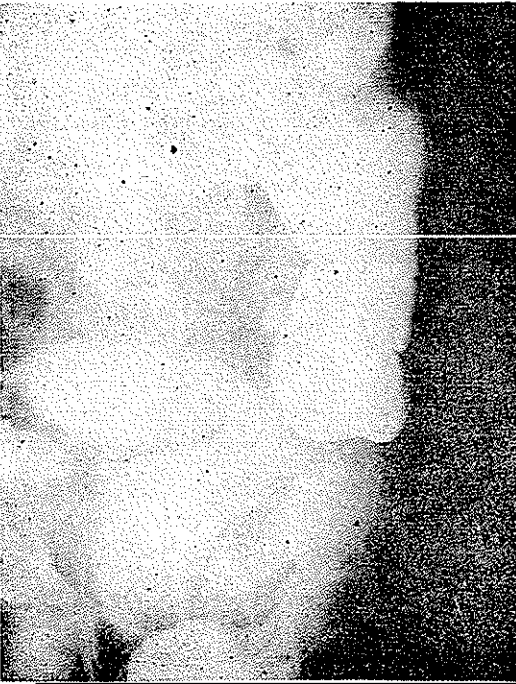روده باریک قبل از عمل



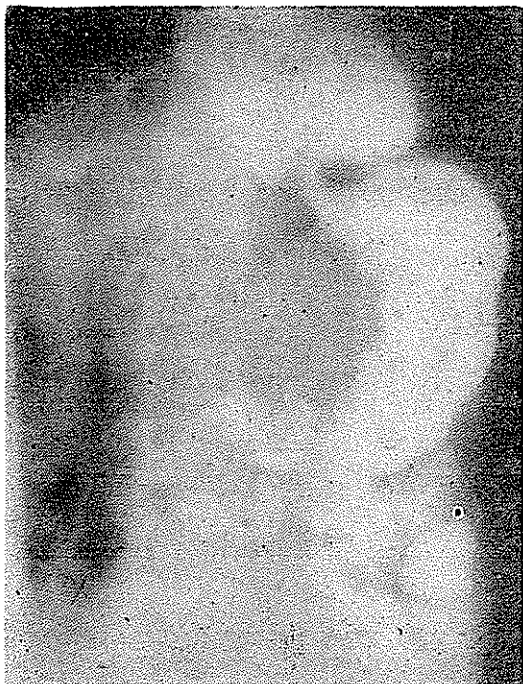معدۀ بعد از عمل



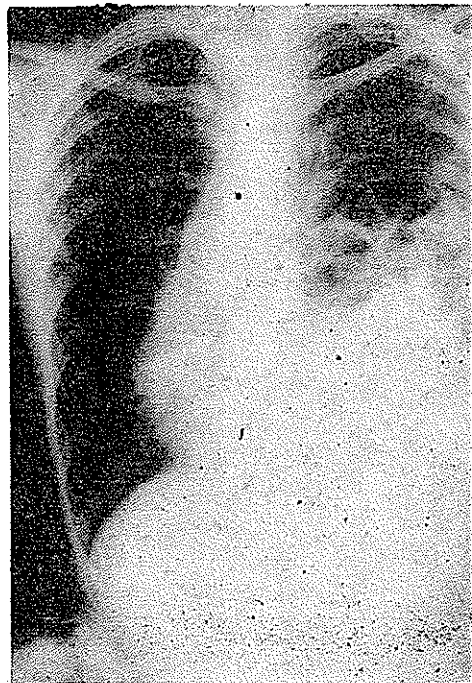
معدۀ قبل از عمل



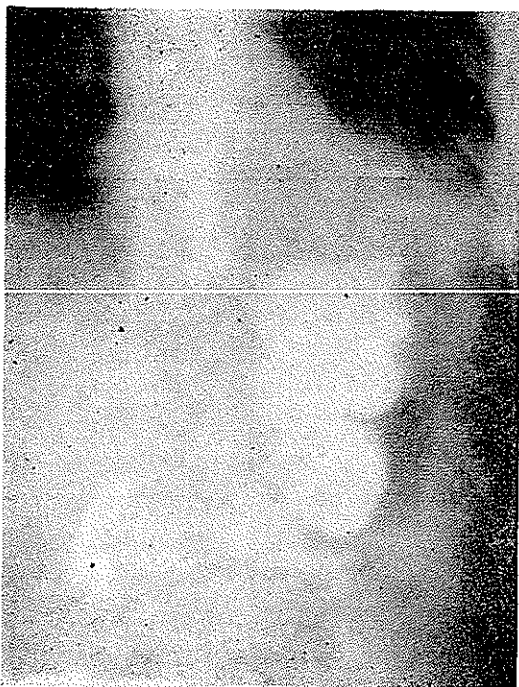
[Downloaded from journals.tums.ac.ir on 2025-02-27]



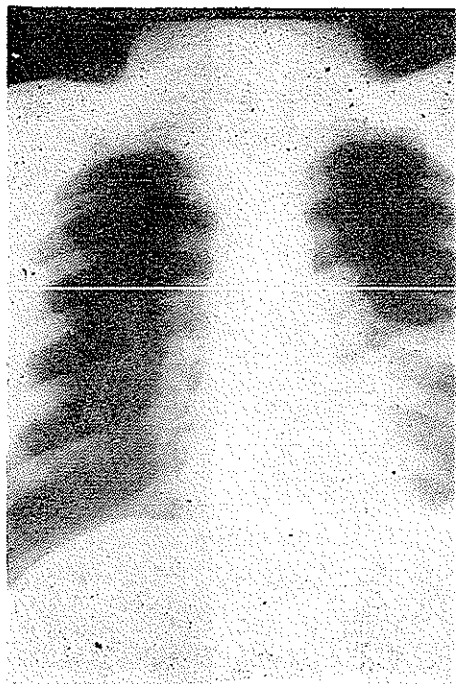
معدده قبل از عمل



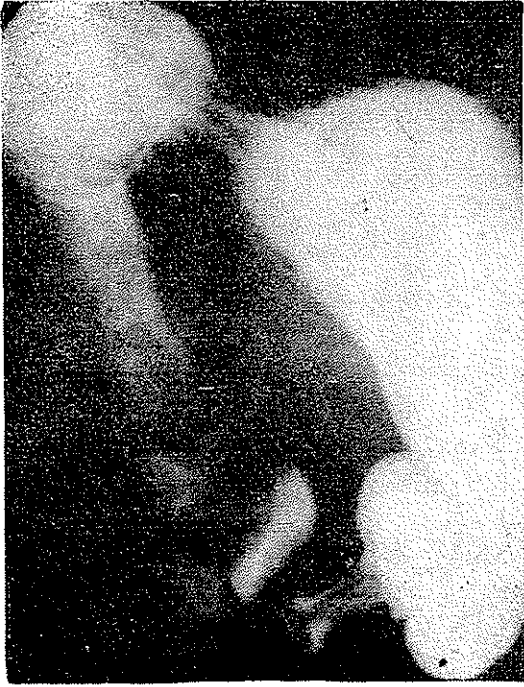مربوط بیره حسين . پ - ريه قبل از عمل



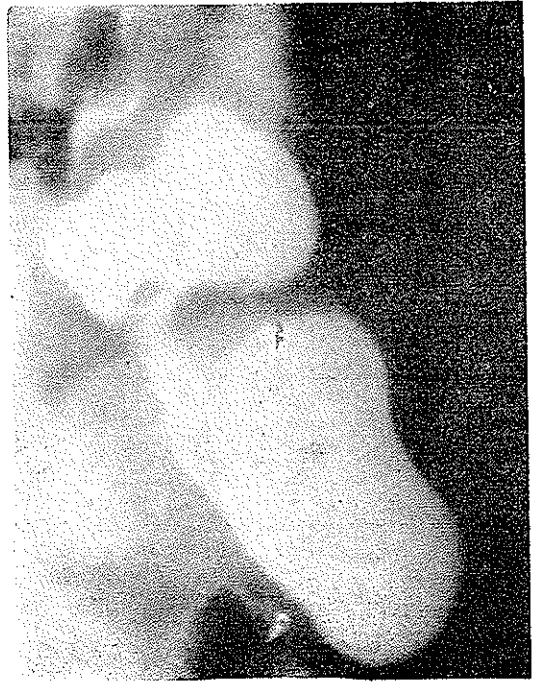
معدده بعد از عمل



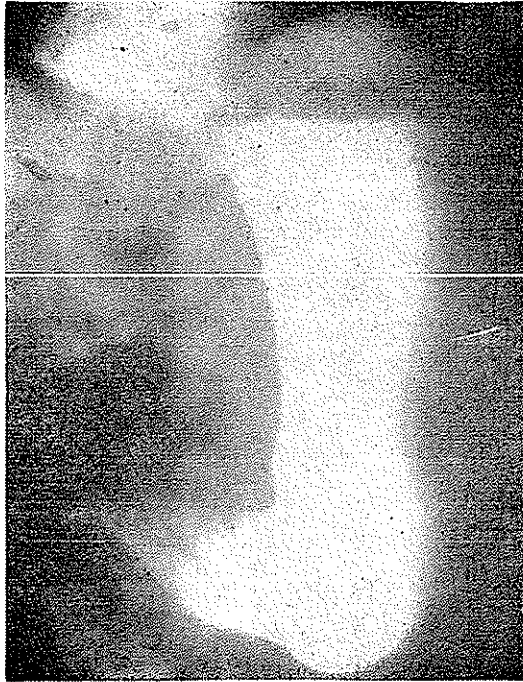سينه قبل از عمل



معدده قبل از عمل



معدده قبل از عمل



معدده پس از عمل

شدیدتر است و در این قسمت صدا‌های تنفسی بوضوح بگوش نمی‌رسید و علاوه در همین قسمت صدای گارگویمان و جابجا شدن مایع شنیده می‌شود. ماتیته قلب ازین رفته ولی بخصوص این ماتیته مربوط به قلب در طرف راست قفسه صدی و استرونوم جلب توجه می‌کند و شوک نوک قلب نیز در طرف راست بدست می‌خورد. در امتحانات سایر دستگاهها چیز مهمی مشاهده نشد. در آزمایشهای پاراکلینیک بجز هموگلوبین که در حدود ۶ درصد و پائین است چیز غیر طبیعی دیده نشد.

این بیمار پس از عمل جراحی و بهبود سرخص گردید ولی پس از چهار ماه با علائم انسداد کامل روده مراجعه و قبل از اخذ هرگونه تصمیم بعلت و خامت حال عمومی، فوت کرد.

اوبسرواسیون دوم: میرقدیر - ص - ۳۰ ساله اهل قزوین بعلت تنگی نفس و طپش قلب بخصوص بعد از خوردن غذا مراجعه کرده است. در سابقه او ضربه ای باین شرح وجود دارد:

بیمار روزی برسر پریدن از جوی پهنی شرط بندی کرده و هنگام پریدن در جوی افتاده و در اثر این ضربه درد شدیدی در طرف چپ قفسه صدی احساس می‌کند که پس از آن با خوردن غذا تشدید می‌یافته است. در امتحانات بالینی وجود یک سونوریتة غیرعادی در طرف چپ قفسه سینه موجود بوده و یک قیافه آنمیک داشت.

این بیمار تحت عمل جراحی (از راه تورا کس) قرار گرفت و پس از ترمیم فتق عصب فرنیک نیز قطع گردید. و رادیوگرافی‌های کنترل بعد از عمل نیز بهبود کامل را نشان داد. بیمار به قزوین و سرکار خود می‌رود. شبی هنگام پرش از دیوار بلندی بزمین می‌خورد و دردی در طرف چپ احساس می‌کند که بعد از مراجعه معلوم می‌شود که محل فتق سابق دیافراگم مجدداً پاره شده است. این بیمار بعد از چند روز تحت عمل جراحی مجدد قرار گرفت و این بار بجای دیافراگم Meshe گذاشته و دوخته شد و بیمار با نتیجه بسیار خوب سرخص گردید و تا با امروز حال وی خوبست.

اوبسرواسیون سوم: عالیہ - ت - ۳۰ ساله بعلت اسهال متناوب مراجعه کرده - مدت کسالت را از یکسال قبل ذکر می‌کند که با درد شکم شروع شده و این درد متعایل به هیپوکتندر چپ بوده و با خوردن غذا شروع می‌شده است. بیمار چندی درمان زخم معده می‌کرده. بتدریج این درد همراه با تنگی نفس و طپش قلب بخصوص بعد از خوردن غذا شده بیمار در بیمارستان دیگری تحت عمل قرار گرفته (که از قرار فتق دیافراگم بوده) و پس از آن چندی راحت بوده است تا به بیمارستان پهلوی مراجعه می‌کند. در امتحانات بالینی درد قفسه

چپ قفسه سینه سونوریته و درسمع سکوت صداها وجود دارد . در امتحانات پاراکلینیک فقط هموگلوبین خون ۷ درصد و پائین بوده و چیز مهم دیگری وجود ندارد .

بیمار تحت عمل جراحی از قفسه سینه قرار گرفت و یک فتق دیافراگمی بزرگ داشت که خود دیافراگم دوخته و ترمیم گردید .

اوبسرواسیون چهارم: شعبان . ع - ۷ ساله بعلت تنگی نفس و سرفه و طپش قلب مراجعه کرده است . بیمار ابتدا در بخش داخلی ۳ بیمارستان پهلوی بستری شده و بدرخواست آنها برنگوگرافی برای بیمار انجام میشود ولی در رادیوگرافی تصویر مشکوکی دیده شد که با حدس فتق دیافراگمی رادیوگرافی باماده حاجب خوراکی بعمل آمد و پس از قطعی شدن تشخیص به بخش جراحی قفسه صدری بیمارستان پهلوی منتقل گردید و تحت عمل جراحی قرار گرفت و فتق دیافراگم بیمار ترمیم گردید .

مدارك نزد نویسنده مقاله محفوظ است