

# نامه دانشکده پزشکی تهران

اسفندماه ۱۳۴۳

شماره ششم از سال بیست و دوم

## جستجوها و کراورهای علمی

دکتر احمد جواهری

دکتر ناصر معین زاده

پرفسور جمشید اعلم

### آرژنزی گوش و معرفی مبه بیمار عمل شده

قبل از بحث درباره شرح حال بیماران عمل شده لازم است بطور خلاصه توضیحی درباره جنین شناسی گوش و سپس در مورد آرژنزی یا آپلازی گوش بدهیم .

#### جنین شناسی گوش

**اول گوش خارجی** گوش خارجی که از لاله گوش و مجرای گوش خارجی تشکیل یافته است در دوران جنینی از اکنودرم بوجود میآید بدین طریق که از اکنودرم جوانه هائی در انتهای فوقانی اولین شیار خارجی حلق بوجود میآید و از هر يك از جوانه های مزبور که جمعاً شش عدد میباشد قسمتی از غضروف لاله گوش تشکیل میشود بطوریکه هر گاه نقصی در رشد جنینی هر يك از جوانه های فوق الذکر پدید آید سبب اختلالی در شکل لاله گوش و یا مجرای گوش خارجی میشود و در نتیجه ممکن است لاله گوش کوچکتر شود و تغییر شکل یابد و یا برعکس زوائد اضافی در اطراف لاله گوش پس از تولد باقی بماند همانطور در مورد مجرای گوش خارجی که ممکن است مجزا یا تشکیل نشود و یا تنگتر از طبیعی بوجود آید .

#### دوم گوش میانی

گوش میانی از تشکیلات آندودرمی جنین بوجود میآید بدینسان که از اولین و دومین قوس

\*-استاد دانشکده پزشکی \*-رئیس درمانگاه دانشکده پزشکی \*-استاد یار دانشکده پزشکی

حلقی استپاله‌ای مجزا می‌شود که پس از يك سری تغییرات منجر به پیدایش گوش میانی می‌گردد در هر قوس يك غضروف و يك عصب وجود دارد در قوس اول غضروف مکمل و در قوس دوم غضروف رایش . از غضروف مکمل استخوانهای چکشی و سندان‌ی و از غضروف رایش استخوان رکابی بوجود می‌آید .

### سوم گوش داخلی

گوش داخلی منشاء اکتودرمی جنینی دارد و چگونگی پیدایش آن بدین شکل است که در ضخامت اکتودرم جنین بوجود می‌آید که تدریجاً عمیق‌تر شده و از اکتودرم مجزا می‌شود و آنگاه در عمق بصورت وزیکولی ظاهر می‌شود که از اکتودرم پوشیده شده است . مزدورم اطراف وزیکول پس از تراکم تشکیل کپسول گوش را میدهد Capsul otic و نیز از این وزیکول آندولنف و حلزون و مجاری نیم دایره بوجود می‌آیند .

### آژنزی یا آپلازی در گوش چیست ؟

عدم رشد جنینی قسمتی از دستگاه شنوائی را بطور طبیعی آژنزی آن قسمت از گوش گویند . آژنزی یا آپلازی ممکن است وسیع باشد یعنی يك قسمت از سه قسمت دستگاه شنوائی را کاملاً و یا نزدیکاً کامل شامل گردد مثلاً ممکن است گوش خارجی بطور کامل و یا لاله گوش و مجرای گوش خارجی بطور مجزا وجود نداشته باشد و یا بالعکس ممکن است این عدم رشد جنینی شامل قسمت کوچکی از گوش گردد که در این صورت آنرا آپلازی جزئی Aplasia minor گویند . مثلاً یکی از استخوانچه‌های گوش میانی بوجود نمی‌آید و یا ناقص و ناکامل تشکیل شده است و در نتیجه بعلت عدم ارتباط تمپان با پنجره بیضی گوش شخص سنگین می‌شود . این اختلال در رشد جنینی ممکن است شامل تغییر فرم و شکل استخوانچه‌های گوش گردد که خود نیز سبب اختلال در امر انتقال ارتعاشات صوتی از تمپان به پنجره بیضی می‌گردد و حاصل آن سنگینی گوش بیمار است البته این موارد آپلازی جزئی ضمن اعمال جراحی که جهت بهبودی سنگینی گوش بیمار در روی گوش انجام می‌شود شناخته می‌گردد که هر يك بنوبه خود قابل اصلاح می‌باشند .

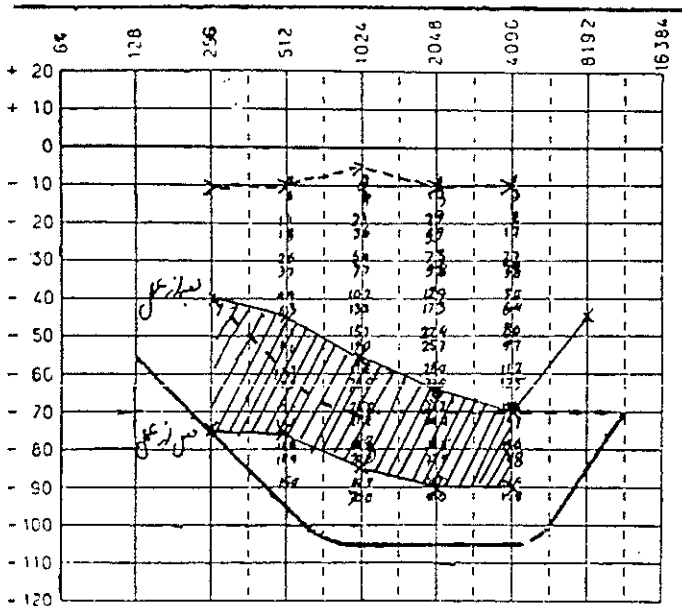
موضوع قابل ذکر اینست که این تغییرات غیر طبیعی جنینی منحصر با استخوانچه‌های گوش میانی نیست چه ممکن است اعضاء دیگر گوش را نیز شامل شود. مثلاً ممکن است مجرای استخوانی فاولوپ در قسمتی آزاد باشد و نتیجتاً عصب فاسیال در قسمتی از مسیر خود بدون پوشش طبیعی و لازم می‌گردد که در موقع اعمال جراحی گوش باید متوجه آن بود تا از امکان ضربه عصب دوری جست و همچنین ممکن است استخوان رکابی در پنجره بیضی چسبیده و آنکیلوزه باشد که خود نیز سبب سنگینی گوش می‌گردد ولی آنچه مورد نظر ماست آپلازی های بزرگ Aplasia major می‌باشد که سه مورد آن تاکنون در بیمارستان امیراعلم عمل شده که نتایج و شرح حال و شرح عمل آنها ذیلاً درج می‌شود .

**ابرواسیون اول:** ناصر فرزند آقاخان شهرت اجاقی اهل اردبیل بیست ساله در تاریخ ۴۳/۲/۲۶ به بیمارستان امیراعلم مراجعه نموده است نامبرده از سنگینی گوش چپ شکایت داشت

در شکل ظاهری گوش چپ وی نیز تغییر شکل مادرزادی کامل داشت که در آن لاله گوش فوق العاده کوچکتر از طرف راست و بصورت سه تکه غضروفی پوشیده از پوست و چسبیده بیکدیگر بودند که در محل طبیعی لاله گوش قرار داشتند.

از این بیمار ابتدا اودیومتری و رادیوگرافی بعمل آمد در رادیوگرافی حفره صندوق صماخ واضح بود ولی در اودیومتری بیمار سنگینی شدیدی از نوع کری انتقالی واضح داشت بطوریکه در فرکانس ۲۵۰ مقدار ۷۵ دسیبل و در فرکانس ۵۰۰ نیز ۷۵ دسیبل و در فرکانس ۱۰۰۰ مقدار ۸۵ و در دوهزار مقدار ۹۰ و در فرکانس ۴۰۰۰ نیز ۹۰ دسیبل کمبود شنوایی داشت و ضمناً شنوایی استخوانی بیمار نیز کمتر از طبیعی بود که در شمای اودیوگرام قبل از عمل نمایش داده شده است در سابقه فاسیلی بیمار تغییر شکل گوش بصورت گوش بیمار وجود نداشته است در معاینه عمومی که از بیمار بعمل آمد هیچگونه نقیصی در اعضاء دیگر وی مشاهده نشد و دستگاہهای دیگر بدن کاملاً سالم بودند.

مشاهدات ضمن عمل: این بیمار با بیهوشی عمومی عمل شد و برش اولیه طوری داده شد که از منتهی لاله گوش تغییر شکل یافته مادرزادی جهت درست نمودن لاله گوش استفاده شود و پس



شکل (۱)

از قطع نسوج زیر جلدی و رسیدن با استخوان تامپورال مشاهده گردید که در محل طبیعی گوش استخوان تامپورال کمی فرورفتگی داشت که از این محل اقدام بعمل گردید و بوسیله فرزند استخوان تامپورال ۱ سانتیمتر سوراخ شد تا بمجرای باریکی که در حقیقت باقیمانده مجرای گوش خارجی بیمار بود رسیدیم که با کمک فرز اقدام بکشاد نمودن آن نمودیم و سپس در عمق این مجرای یک

بلوك استخوانی بطور آزاد و مواج مشاهده شد که ظاهراً استخوانچه‌های تغییر شکل یافته مادرزادی گوش بود ولی چون هیچگونه ارتباطی با استخوان رکابی گوش بیمار نداشت و تمپان نیز موجود نبود و ضمناً خود سدی در راه انتقال ارتعاشات صوتی بشمار میرفت اقدام ببرداشتن آن نمودیم داخل حفره صندوق صماخ هوریدا شد که پراز ماده موکوس بود که پس از آسپیراسیون استخوان رکابی مشاهده کردیم. لذا اقدام به تمپانوپلاستی از طریق استفاده از کرف پوستی نمودیم. اکنون مدت شش ماه است که از تاریخ عمل میگذرد و گوش بیمار شنوائی بهتری دارد و اودیوگرامی که جدیداً از بیمار گرفته شده است تغییر فاحشی را در شنوائی بیمار نشان میدهد مثلاً شنوائی در فرکانس ۲۵۰ و ۵۰۰ از ۷۵ به ۴۰ و ۴۵ و در ۱۰۰۰ و ۲۰۰۰ از ۹۰ به ۵۵ و ۵۶ و در ۴۰۰۰ از ۹۰ به ۷۰ دسیبل تغییر یافته است.

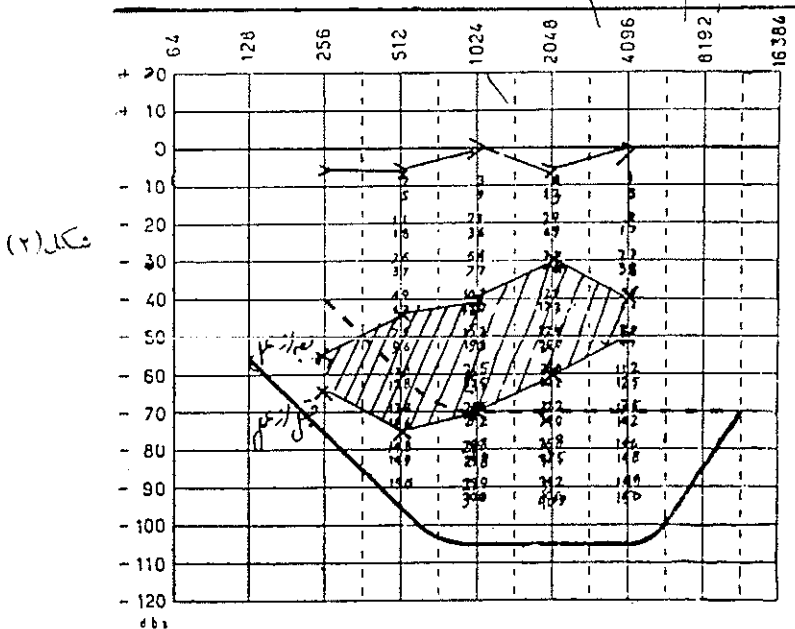
**ابسر و اسیون دوم:** ذیح‌الله خداوردی ۱۱ ساله اهل تبریز بعلت سنگینی گوش و آنومالی مادرزادی گوش چپ مراجعه نموده لاله گوش خیلی کوچک و درهم میچاله شده بود مجرای گوش خارجی وجود نداشت ولی در رادیوگرافی که بطریق شولر از گوش چپ بعمل آمد وجود صندوق صماخ را مسلم مینمود. گوش معوف بیمار تحت عمل قرار گرفت.

مشاهدات ضمن عمل - ابتدا برش در میان لاله گوش باقیمانده طوری داده شد که از موجودی لاله گوش جهت تهیه لاله گوش بهتری استفاده شود و سپس اقدام به روژینه نمودن نسوج زیر جلدی نمودیم. در روی استخوان نامپورال حفره کم عمقی که آثار جنینی مجرای گوش خارجی بود وجود داشت که از آن محل بافرز استخوان نامپورال را حفر نمودیم و در عمق یک سانتیمتر ونیم بصندوق صماخی که خیلی کوچکتر از طبیعی بود برخوردیم که در آن استخوانچه‌های گوش فوق‌العاده کوچکتر از طبیعی ولی در جای طبیعی خود قرار داشتند و چون تمپان وجود نداشت اقدام بکرف تمپان نمودیم و به‌تلاش لازم را از کشاله ران برداشتیم در اودیوگرام قبل از عمل شنوائی بیمار بدینشکل بود که در فرکانس ۲۵۰ بمقدار ۶۵ و در فرکانس ۵۰۰ بمقدار ۷۵ و در فرکانس ۱۰۰۰ بمقدار ۷۰ و در فرکانس ۲۰۰۰ بمقدار ۶۰ و در فرکانس ۴۰۰۰ بمقدار ۵۰ دسیبل کمبود شنوائی داشت ولی اودیوگرام بعد از عمل که مدت ۸ ماه از آن میگذرد گواہ بر بهبود وضع شنوائی بیمار دارد بطوریکه در فرکانس ۲۵۰ از ۶۵ به ۵۵ و در فرکانس ۵۰۰ از ۷۵ به ۴۵ و در فرکانس ۱۰۰۰ از ۷۰ به ۴۰ و در فرکانس ۲۰۰۰ از ۶۰ به ۳۰ و در فرکانس ۴۰۰۰ از ۵۰ به ۴۰ دسیبل شنوائی بیمار بهبود یافته بود.

**ابسر و اسیون سوم:** محسن فرزند علی هشت ساله بعلت آنومالی و سنگینی گوش چپ مراجعه نمود تاریخ مراجعه بیمار ۲۷/۴/۳۴ بوده است از بیمار قبل از عمل رادیوگرافی و اودیوگرافی بعمل آمد لاله گوش چپ کمی کوچکتر از طرف راست و از بالا بیائین و از خارج بداخل خم شده بود و لاله گوش در این وضعیت چسبیده بود مجرای گوش خارجی بطول یک سانتیمتر ولی فوق‌العاده تنگ وجود داشت بطوریکه بشکل قیف بود و در عمل تمپان وجود نداشت ولی رادیوگرافی که از گوش چپ بیمار بعمل آمد وجود صندوق صماخ را مسلم نمود این بیمار تحت عمل

جراحی قرار گرفت برشی در داخل مجرای گوش خارجی یعنی آندورال داده شد و پس از روزینه نمودن نسوج جلدی و تحت جلدی مشاهده گردید که قطعات جنینی استخوان تامپورال بیکدیگر چسبندگی لازم را ندارد و یک زائده اضافی از استخوان تامپورال مجرای گوش خارجی را تنگ نموده بود که پس از برداشتن آن مشاهده گردید که تمپان با اندازه خیلی کوچک و بطول و عرض ۳ میلیمتر وجود دارد لذا وضع صندوق صماخ را بهمین شکل با تمپان کوچک و احیاناً استخوانچه‌های کوچک رها نمودیم و تنها بتهیه مجرای گوش خارجی از راه استفاده از گرف پوستی نمودیم چون احتمال بهبود شنوایی با باز نمودن مجرای گوش خارجی وجود داشت، شنوایی بیمار در روی اودیوگرام قبل از عمل بدینصورت بود در فرکانس ۲۵۰ مقدار ۵۵ و در فرکانس ۵۰۰ مقدار ۶۰ و در فرکانس ۱۰۰۰ مقدار ۵۰ و در فرکانس ۲۰۰۰ مقدار ۵۵ و در فرکانس ۴۰۰۰ مقدار ۵۰ دسیبل کمبود شنوایی داشت ولی در اودیوگرامی که پس از ۷ ماه از تاریخ عمل از بیمار گرفته شد بهبود نسبی در شنوایی بیمار بوجود آمده است بطوریکه در فرکانس ۲۵۰ از ۵۵ به ۴۵ و در فرکانس ۵۰۰ از ۶۰ به ۴۰ و در فرکانس ۱۰۰۰ از ۵۰ به ۳۵ و در فرکانس ۲۰۰۰ از ۴۵ به ۳۰ و در فرکانس ۴۰۰۰ از ۵۰ به ۴۵ دسیبل بهبودی یافته است.

موضوع قابل توجه در عمل اینچنین بیماران مسئله انتخاب محل سوراخ نمودن استخوان تامپورال و جهت یابی صحیح برای رسیدن بصندوق صماخ و یا آثار گوش میانی و گوش داخلی است



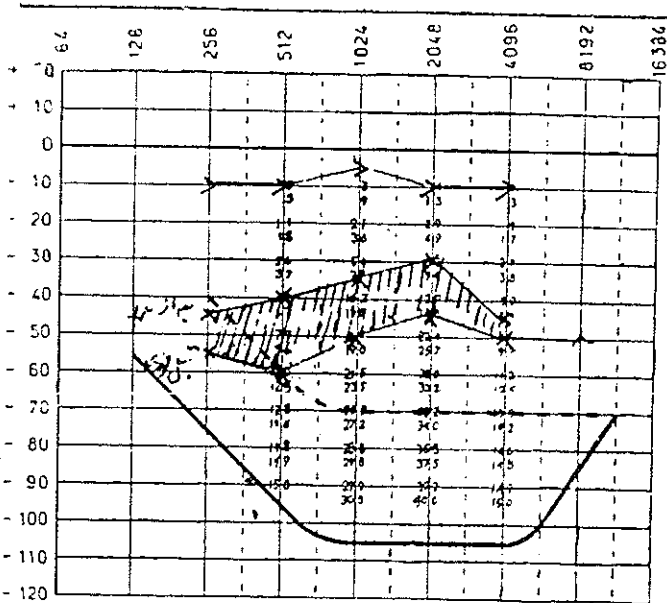
شکل (۲)

چه ضمن فرزند نمودن استخوان تامپورال ممکن است با اشتباه جهت غلطی را در پیدا نمودن صندوق صماخ انتخاب نمائیم و عصب فاسیال را قطع کنیم و یا بگوش داخلی و مجاری نیم دایره صدمه‌ای

بزنیم که نتیجه آن گری مطلق خواهد بود .

موضوع دیگر که قابل اهمیت میباشد مسئله تهیه مجرای گوش خارجی و پوشش پوستی آن میباشد . پوست لازم برای عمل این بیماران را از پشت گوش و بااز کشاله ران تعبیه مینمائیم چون در این نقاط پوست رشته‌های فیبری قابل ارتجاع کمتر دارد و لذا کمتر بروی خود جمع میشود . برای تهیه مجرای گوش خارجی و تمپان پوست برداشته شده را باطراف لوله‌ای از جنس آکریلیک و با کالوچو که بقطر حداقل یک سانتیمتر و حداکثر ۱٫۵ سانتیمتر و بطول سه سانتیمتر و بطول سه سانتیمتر میباشد فرش نموده و در لبه آنها را بهم میدوزیم و از زوایای پوست در یکطرف لوله تمپان آینده را تهیه مینمائیم و آن‌گاه این مجموعه پوست و لوله آکریلیک را در حفره استخوانی آماده شده در روی استخوانچه‌های گوش و با استخوان رکابی قرار میدهیم و سپس اطراف پوست گرف را بلبه‌های زخم که محل برش اولیه ما میباشد میدوزیم .

پانسمان در بهبودی وضع مجرای گوش خارجی تهیه شده خیلی مؤثر است اولاً لازم است حداقل مدت سه ماه این لوله آکریلیک را در گوش بیمار حفظ نمود و پانسمان گوش را از داخل همین لوله انجام داد تا از جمع شدن پوست و تنگی مجرا جلوگیری نمود و علت حفظ لوله آکریلیک در مرفوع پانسمان و خارج نمودن آن اینست که اگر این لوله ضمن پانسمان خارج گردد بفراینگه پس از تمیز نمودن میتوان درجا گذاشت امکان ندارد که لوله براحتی وارد شود و ضمن فشار پوست



شکل (۳)

گرف ایزجا جدا خواهد شد چون هنوز کاملاً استحکام لازم و چسبندگی با استخوان را ندارد .  
 ثانیاً باید در استریل نگهداشتن موضع عمل دقت کافی بشود زیرا پوست چون زمینه مساعدی ندارد بزودی عفونت یافته و از بین میرود و نتیجه دلخواه بدست نخواهد آمد .

ماخذ نگراندیمان محفوظ است .