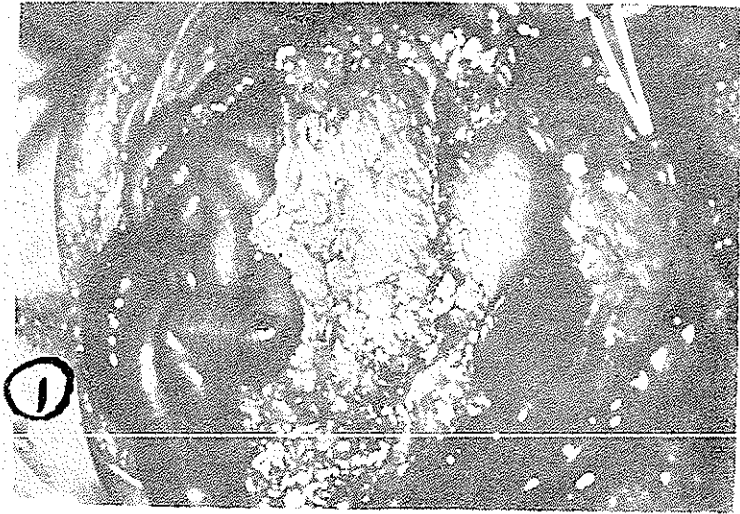


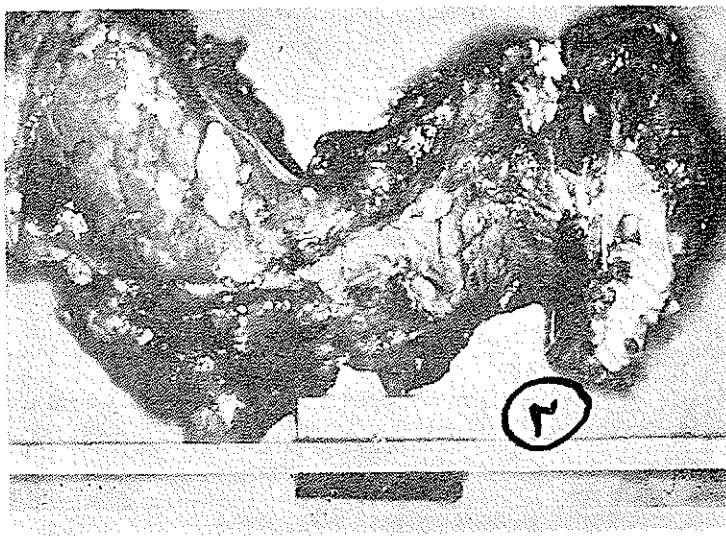
پانکراتیت حاد بر اثر درمان با استروئیدها و ACTH

(قسمت اول این مقاله در شماره قبل درج شده است)

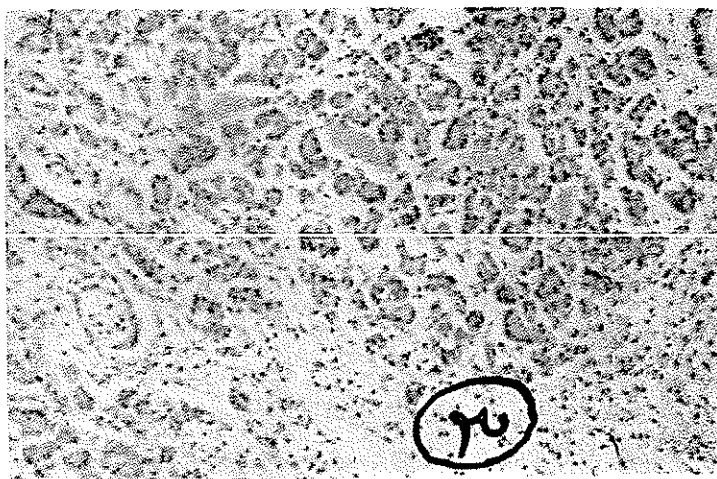قبل از شروع به بحث، قطعه از عکسهای هیستولوژیک بیمار را که در شماره قبل این مجله گزارش شده از نظر خوانندگان میگذرانیم.



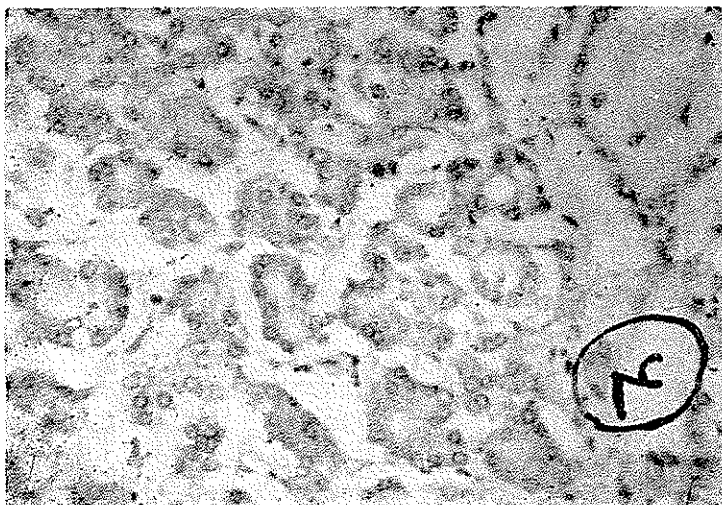
شکل ۱ - نکروز وسیع چربی صفاق که در اثر پانکراتیت حاد بوجود آمده است و سیاه مناطق متعدد سفید بانداژه‌های مختلف نشان داده میشوند. این عکس پس از بازکردن شکم برداشته شده است.



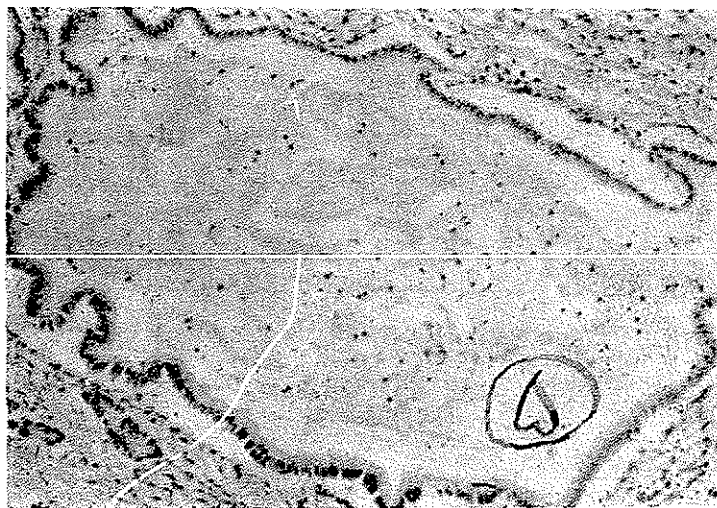
شکل ۲- کانونهای نسبتاً وسیع سفید شیری رنگ در مقطع پانکراس که مشخص
نکروز و پانکراتیت حاد هستند



شکل ۳- منظره میکروسکوپی پانکراس ملتهب با درشت نمایی ضعیف



شکل ۴- اتساع آمینی و مجاری پانکراس با تراکم مواد ترشچی در داخل آنها با درشت‌نمایی قویتر- این وضعیت یکی از خصوصیات پانکراتیت حاصله در اثر درمان ممتد با استروئیدها است



شکل ۵- اتساع خیلی شدید یکی از مجاری پانکراس و رسوب مواد ترشچی لزج در داخل آن

بحث

پانکراتیت حاد هموراژیک و نکروز پانکراس و چربی اطراف آن با آزمایشات متعددی وسیله استمپ (۱) و همکارانش (۸) در خرگوش به ثبوت رسیده است این محققین از ۳۰ خرگوش که بانها تزریقات کورتیزون بطور روزانه و بمدت نسبتاً طولانی انجام گرفته بود ۴۴ رأس را در اتوپسی مبتلا به پانکراتیت حاد دیدند و در ۱۳ خرگوش ضایعات حاد پانکراس به همراه نکروز چربی اطراف این عضو بود.

عین این تجربیات وسیله بن کوسم (۲) و همکارانش تکرار شده و نتایج مشابهی بدست داده است (۹).

آقایان بار وولف (۳) بعد از بحث در باره مکانیسم های ممکنه در بوجود آوردن پانکراتیت چنین عقیده داشتند که کورتیزون و ACTH اثری روی ترشح پانکراس دارند این اثر به همراه یک فاکتور سرشتی نامعلوم باعث توقف مواد مترشحه و نکروز پانکراس میشود. آقای استمپ و همکارانش پیشنهاد کرده اند که پانکراتیت مربوط به هیپرلیپمی است که در اثر کورتیزون بوجود میآید و با این ترتیب پانکراتیت حاصله مشابه پانکراتیت های راجعه بیمارانی است که دچار هیپرلیپمی اسانسیل باشند.

آقای لازاروس (۴) و همکارانش پانکراتیت را بر مبنای ازدیاد ویسکوزیته مواد مترشحه در نتیجه اثر مداوم کورتیزون توجیه کرده اند و چنین نتیجه گرفته اند که مواد لزج در داخل مجاری ترشعی مانند یک عامل انسدادی عمل میکنند.

عده ای دیگر از محققین آمبولی چربی را در داخل عروق پانکراس مقصر دانسته اند در صورتیکه در بسیاری از بیماران تحقیقات کافی در احشاء مختلف هیچگونه آمبولی چربی را نشان نداده و در بیمار ما هم با اینکه نفروز لیپوئیدیک داشته و گلبولهای چربی زیادی در لوله های کلیوی اودیده شده با رنگ آمیزی اختصاصی اثری از آمبولی چربی در هیچ یک از عروق احشاء مختلفه اش نیافتیم.

۱- Stumpf

۲- Bencosme

۳- Barr and Wolff

۴- Lazarus

مسئله عفونت و سپتیسمی روزهای آخر عمر نیز در این بیماران مورد بحث و مطالعه قرار گرفته است.

از آنجائیکه بیماران دریافت کننده استروئیدها و ACTH که دچار پانکراتیت می-شوند در مراحل آخر بیماری خود هستند جای تعجب نیست که انواع مختلف میکربها را درخونشان یاد ر حفره صفاق و یا نسج لوزالمعده پیدا کنیم و لیکن رل این میکربها در وجود آوردن پانکراتیت مورد تردید است .

چون استروئیدها و ACTH بتنهائی قادرند ضایعات حاد پانکراس ایجاد کنند اگر میکربها رلی هم در اینمورد داشته باشند ثانوی بنظر میرسد . در بیمار مورد مطالعه ما که کشت خون قلب و ریه و کویپهای هیستولوژیک از نظر وجود باکتری منفی بودند چنین فرضی تقریباً رد شده است .

اتساع آسینی و مجاری پانکراس و تراکم مواد ترشچی در این مجاری متسع چنین پیشنهاد میکنند که مسئله اساسی ازدیاد ویسکوزیته ترشحات است که باعث کندی جریان وانسداد شده نکرور نسجی در نتیجه اثر تریپسین و اثرهای دیگر موجود در ترشح بالنتیجه پانکراتیت بوجود میآید . از ۱۶ بیمار مبتلا بضایعات پانکراس که بوسیله کارونی و لیو گزارش شده تمام بجز دونفر اتساع آسینی داشته اند از آنجا که این اتساع و تراکم مواد در بیماران گزارش شده بوسیله سایر محققین و بیمار خود ما نیز وجود داشته این فرض کاملاً پشتیبانی میشود . مخصوصاً وقتیکه متوجه باشیم که استروئیدها و ACTH میتوانند ترشحات سایر غدد مترشحه خارجی را از قبیل غدد بزاقی (I3) و غدد عرق (I4) و غدد مخاطی معده (I5) تغییر دهند .

بالا رفتن آمیلاز خون در موقع تجویز این هورمونها یک دلیل دیگری است (I6) خاصه اینکه این بالا رفتن آمیلاز سرور همزمان کم شدن جریان ترشح لوزالمعده بداخل اثنی عشر و کم شدن مقدار بیکرینات و آمیلاز محتوی ترشح مذکور است (I7) از آنجائیکه پانکراتیت در نزد بچه ها یک اتفاق نادری است و فور این عارضه در اتوپسی اطفالیکه مدت طولانی استروئید دریافت کرده اند خود یک رابطه علت و معلول را واضح میسازد .

با وجود اینکه پی بردن به پاتوزنی حقیقی این ضایعات مشکل است نتایج ونکات قابل توجه زیر از این مطالعات مسلم شده است .

۱- استروئیدها و ACTH قادر بایجاد پانکراتیت حاد هستند .

- ۲- در بیمارانیکه استروئید دریافت می کنند واز درد اپیگاستر شکایت دارند باید علاوه بر فکر اولسریپتیک ب فکرپانکراتیت نیز بود .
- ۳- در این بیماران آمیلاز سروم را باید اندازه گرفت و بالا بودن آنرا دلیل برضایعه پانکراتیت دانست .
- ۴- طبیب بالینی بایستی از اثر مخرب استروئیدها روی پانکراس آگاه باشد ودر آنجا که استروئیدها را برای درمان پانکراتیت حاد هموراژیک مصرف میکند بمحض خارج شدن بیمار از شوک هورمون راقطع کند .
- ۵- طبیب پاتولوژیست باید از این موضوع اطلاع داشته باشد مخصوصاً وقتیکه در سالن اتوپسی بیکت پانکراتیت حاد برخورد میکند که برای آن هیچ نوع توجیهی ندارد .