

لنفوگرافی و فواید آن در کلینیک

از میان پیشرفت‌های قابل توجهی که در دو سال اخیر نصیب دانش پزشکی شده است یکی درمان بعضی از بیماری‌های عروق لنفاوی و گره‌های آن است که در گذشته تقریباً کارمبتهی برای آنها انجام نمیشد ولی امروزه میتوان با روش‌های جدید جراحی ونیز با استفاده از لنفوگرافی تعدادی از این بیمارها را درمان نمود و بطور مسلم در چند سال آینده بسیاری از مسائل مربوط به لنف و بیماری‌های مجاری و گره‌های آن حل خواهد شد.

در انگلستان در مرکز دانشکده پزشکی سنت تو، اس اینجانب مدت یکسال در دپارتمان جراحی آقای پروفیسور جی. بی. کین مانس کار می‌کردم و ناظر بودم که این دانشمند با چه فعالیتی برای روشن کردن مسائل تاریک مربوط به بیماری‌های لنفاوی فعالیت میکرد و توانست دستگاهی اختراع کند که بوسیله آن به آسانی میتوان عروق لنفاوی وسیر آنها را پیدا کرد و این اختراع در شماره فوریه مجله لانست چاپ انگلستان درج شده است.

در این سرویس، آزمایشگاه فیزیولوژی مجهزی وجود داشت که در آن صدها خرگوش مرتب تحت عمل جراحی و آزمایش قرار میگرفتند و روی عروق لنفاوی آنها تجربیات عملی بعمل می‌آمد و علت آنکه خرگوش برای این منظور انتخاب شده بود این بود که عروق لنفاوی این حیوان به سهولت یافت شده و تزریق در آنها آسانتر از سایر حیوانات است. نباید فراموش کرد که امریکائیهان نیز برای رادیوگرافی از عروق لنفاوی ونیز فرانسویها بنوبه خود اسباب تزریق مخصوصی اختراع کرده‌اند ولی اسباب انگلیسیها که *Lymphography Set* نامیده میشود ساده تر از دستگاه آنان است و درست کردن آن در هر کلینیکی انجام پذیر بود و قیمت هر (دستگاه) پیش از پنجاه شصت ریال نمیشود.

* رئیس درمانگاه دانشکده پزشکی

دشواری رادیوگرافی

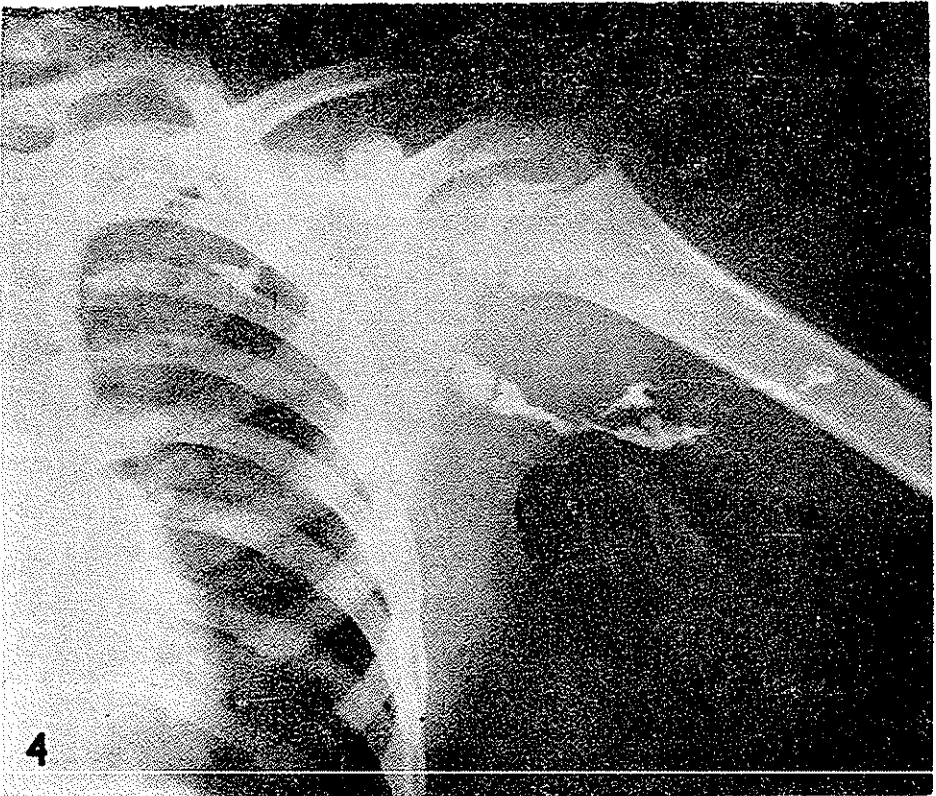
باید ذکر کنیم که رادیوگرافی از عروق لنفاوی به آسانی آرتیوگرافی و ونوگرافی نیست و با اشکالات زیادی همراه است که این اشکالات به ترتیب عبارتند از:



عکس شماره ۱- غدد لنفاوی شکمی که در اثر ابتلای به هوچکین بزرگ شده اند

- ۱- عروق لنفاوی برعکس شریانها و وریدها که با چشم دیده میشوند بعلت بیرنگ بودن لنف دیدنشان امکان پذیر نیست .
- ۲- عروق لنفاوی بسیار نازک بوده و قطر آنها در سچ دست و پا از دوسه دهم میلیمتر تجاوز نمیکند .
- ۳- عروق لنفاوی برعکس شریانها و وریدها که دارای مقاومت نسبتاً زیادی میباشند

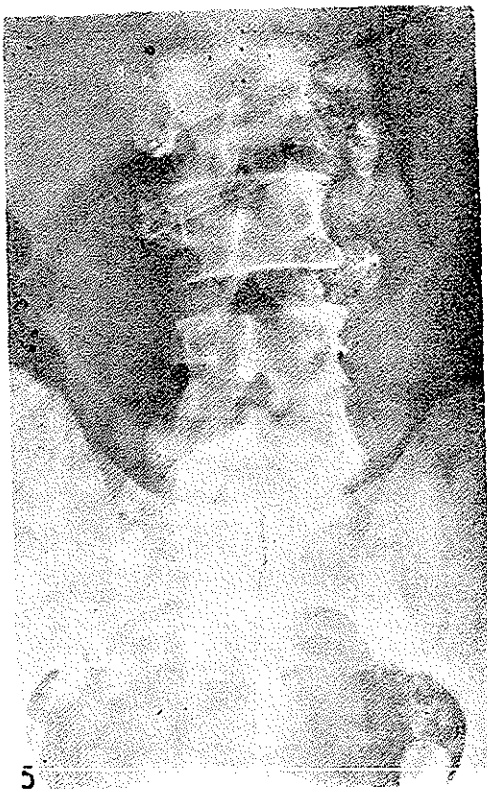برای آنکه این عمل به سهولت انجام شود میتوان از یک میکروسکپ زایس که شش-برابر تصویر را بزرگ میکند استفاده کرد. لازمست در تخت عمل محلی برای گذاشتن کاست جهت رادیوگرافی داشته باشد پس از یافت شدن رگ لنفاوی میتوان با گذاشتن انگشتی



عکس شماره ۴ - اتساع غدد لنفاوی شکمی و خاصره‌ای در اثر ابتلا به هوچکین

دوسه سانتیمتر بالای شکاف و فشار از پائین بیلا به افزایش حجم رگ لنفاوی کمک کرد و بعد بوسیله یکسوزن نمره ۳۰ که سرنگ لوله شفاف پلی‌وینیل Polyvynil کار گذاشته شده و سر دیگرش بیک سرنگ پلاستیکی (برای کم کردن میزان مالش پیستون به سیلندر) وصل میکنند. البته قبلا درون سرنگ از لپییدول Lipidiol ultra fluid که سی‌پارویسکوزیته

آن کمتر از لیپیدیول معمولی است پر کرده اند برای تزریق این ماده از دست یا ماشین مخصوصی بنام ماشین Lund Injector استفاده میکنند این ماشین دارای محوری شبیه پیچ بوده که پشت پیستون قرار میگیرد و بتدریج پیستون را جلو میراند. سرعت تزریق ۱cc در هر دقیقه است و میزان کل تزریق از ۱۰cc برای هر پا و ۶cc برای هر دست نباید تجاوز کند. پس از پایان



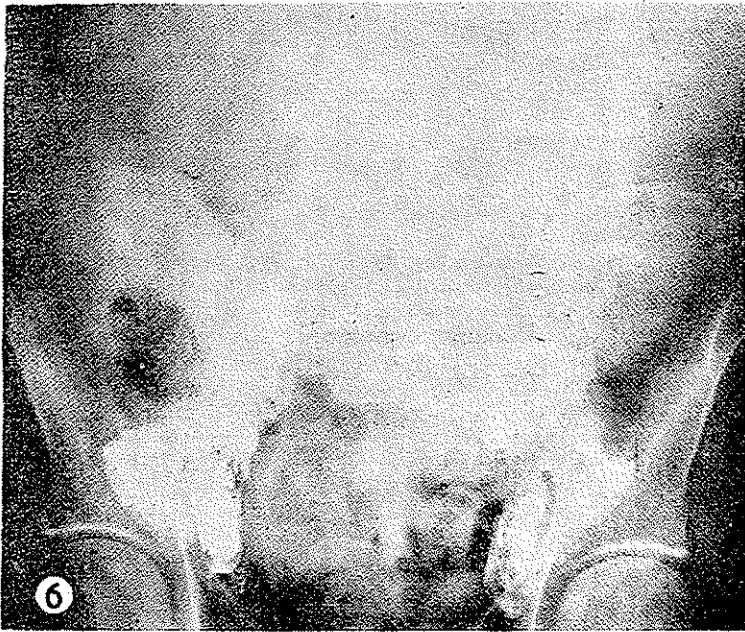
عکس شماره ۵- اتساع گانگلیون های خاصه ای در اثر ابتلای به لوسمی انفوئید.

تزریق که در حدود یکساعت طول میکشد میتوان از محل تزریق بیلا رادیوگرافی کرد و گانگلیون های مغبنی. خاصه ای و پارائورتیک را بهسولت رؤیت کرد. در اندام بالائی گانگلیون های زیر بغل بخوبی دیده میشود (یک تکنیک جدید برای رداشتن متاستازهای زیر بغل در سرطان پستان).

پس از ۲ تا ۴ ساعت و حتی یک یا دو هفته و گاهی چندماه هنوز غدد لنفاوی قابل دیدن خواهند بود .

نتایج :

از لحاظ تشریحی : رگهای لنفاوی فیلیفورم منظم بوده که گاهی در بعضی قسمتهای آن برجستگی کوچکی دیده میشود . این مجاری مجاذی سینوس ها به گره های لنفاوی ختم میشوند . جریان لنف در گره های لنفاوی بسمت ناف گره که از آن مجاری برنده خارج میشوند متوجه



عکس شماره ۶

میگردند . تعداد گره های لنفاوی از یک بیمار به بیمار دیگر تغییر میکند ولی کنار گره و شکل آن همیشه منظم بوده و بشکل قطعات اوپاک روی فیلم دیده میشود . لازم است این نکته ذکر گردد که بعضی دانشمندان عقیده داشتند که تزریق ید در این گره ها باعث فیروز شدن آنها میشود ولی با آزمایشهای زیاد روی حیوانات ثابت شده که این ماده کوچکترین اثر زیانبخشی روی گره ها ندارد .

از لحاظ فیزیولوژی

لنفوگرافی قادر است اطلاعات صحیح و مؤثری راجع به جریان لنف در رگهای لنفاوی توسط رادیوگرافی‌های سریال و یارادیو سینماتوگرافی بماند. در همین عکس‌ها گاهی والوهای رگهای لنفاوی که مانع برگشت لنف بیائین میشود دیده خواهند شد یکی از مهمترین نکاتی که در لنفوگرافی کشف میشود انسداد مجاری لنفاوی است بطوریکه از ناحیه‌ای بی‌بلا (بعد از محل انسداد) دیگر مسیر رگهای لنفاوی بچشم نخواهد خورد البته چنانچه این انسداد قدیمی باشد تعدادی مجاری لنفاوی کوچک جبران کننده از محل انسداد بی‌الامکن است نظر را جلب کند.

گاهی علاوه بر این موارد میتوان حرکت کانال توراسیک را که سه تا چهار انقباض در دقیقه داشته و لنف را وارد ورید زیر چنبری سینماید مشاهده نمود بهمین وسیله میتوان سیر پیشرفت بعضی از سرطانها را کشف کرد.

از لحاظ پاتولوژی

از روی علائم رادیولوژی میتوان بعضی از بیماریهای گره‌های لنفاوی را بدین طریق تشخیص داد و از لحاظ اختلافات مورفولوژیک امکان تمیز بزرگ شدن گره لنفاوی در اثر متاستاز سرطانی از لوسمی و آدنیت وجود دارد. در تورم گره‌های لنفاوی اندازه گره و تعداد آن زیاد میشود ولی ساختمان طبیعی گره و محیط آن طبیعی میماند.

در موارد متاستاتیک گره‌ها بزرگتر و فراوانتر میشوند و دارای محیطی نامنظم میباشند و گاهی فرورفتگی‌های جالب توجه و نسبتاً بزرگی روی محیط گره بنظر میرسد. اما باید دانست که گاهی گره متاستاتیک لیپیدیول را جذب نکرده و فقط محیط گره احياناً دیده خواهد شد.

در لوسمی لنفوئید حجم گره‌ها بسیار بزرگ میشود ساختمان گره غیر منظم و راه‌راه میشود ولی محیط گره برخلاف گره متاستاتیک منظم باقی میماند.

در مرض هوجکین رادیوگرافی گره شبیه به مورد بالا میباشد ولی اکثراً در مرکز گره یک ناحیه روشن بنظر میرسد. محیط گره طبیعی و منظم میباشد.

در ورم پاها گاهی گره‌های لنفاوی اصولاً بنظر نمی‌رسد و گاهی برعکس منظره‌ای شبیه به آنوریسم پیدا میکند.

البته لنفوگرافی دارای فوائد و خواص دیگری نیز میباشد که از بحث امروز ما خارج است در مقالات بعد به آنها اشاره خواهد شد.

References

- 1- Lymphangiography. New Technique and uses by Professor. J. B. Kinmonth
- 2- Lipidiol ultra fluid and its uses
- 3- Vascular Surgery Professor Kinmonth 1963.
- 4- Lymphography Year Book of Surgery 1964.