

نامه دانشکده پزشکی

تهران

شرح يك مورد پیوند حالب در پیوند نفروز بعالت

سرخ رگ غیر طبیعی

دکتر روح‌الله اقراری *

دکتر کریم معتمد *

مکانیسم ایجاد هیدرونفروز و در نتیجه پیوند نفروز در اثر عروق غیر طبیعی :

یکی از علل مهم هیدرونفروز و پیونفروزها وجود عروق غیر طبیعی کلیه میباشد و این عروق غیر طبیعی یا مستقیماً از آئورت یا از سرخ رگ اصلی کلیه شروع شده قسمت کم و بیش مهمی از کلیه را تغذیه میکند و فشاری که این رگ بانهای فوقانی میزنای وارد میآورد سبب پیدایش ضایعات تشریحی مشخصی مثل چین خوردن میزنای و در نتیجه تصلب در محل تقاطع میزنای و سرخ رگ یا سیاه رگ میشود و در نتیجه ادرار در کلیه جمع شده و حفرات داخل کلیوی بعالت فشار ادرار از داخل متسع میشود و بعالت کم خونی که خود نتیجه افزایش فشار داخلی حفرات کلیه است نسج اصلی کلیه دچار صفر میگردد و هیدرونفروز ایجاد میشود .

گاهی فشار رگ غیر طبیعی بر میزنای چندان قابل توجه نیست ولی موج حرکات دودی میزنای در این محل مختل شده و ادرار بطور کامل از لگنچه داخل میزنای شده و ادرار پس میزنند در نتیجه حوضچه کم کم متسع شده هیدونفروز ایجاد میگردد .

برعکس گاهی دیده میشود که وجود رگ غیر طبیعی باعث اتساع کلیه و هیدرونفروز نمیشود

* رئیس بخش میزراه بیمارستان سینا

** دستیار بخش میزراه بیمارستان سینا

دليلش اينستكه بطور طبيعي وضع تشریحی این نوع حوضچه‌ها كاملا بشکل قیف است و با وجود اينكه سرخرگ اثری روی حالب گذاشته است تخليه بدون اختلال حرکات دودی انجام می‌گردد . اساسا عروق غير طبيعي اگر از جلوی کلیه گذشته و بلبه قدامی ناف کلیه یا بسطح قدامی کلیه وارد شود کمتر باعث هیدرونفروز میشود . اگر عروق از عقب میزنای گذشته و بلبه خلفی ناف یا بسطح خلفی کلیه متصل گردد باز هم هیدرونفروز ایجاد نخواهد شد .

در حالاتیکه سرخرگ از جلوی حالب گذشته و بلبه خلفی ناف یا بسطح کلیه وارد شود حتما تماس و فشار سرخرگ به میزنای وجود دارد و هیدرونفروز ایجاد میشود . طبق آمار پاپین (۱) و ایگلز یا (۳) کهسی و دو مورد عروق غير طبيعي کلیه را مورد مطالعه قرار داده‌اند مشاهده کرده‌اند که یازده مورد از سی و دو مورد بعلاوه سه مورد مشکوک عروق از جلو حالب گذشته و بجلو کلیه وصل شده .

در پنج مورد شریان از جلو حالب گذشته بلبه خلفی کلیه وصل میشده در چهار مورد، بعلاوه دو مورد مشکوک شریان از عقب کلیه گذشته و بلبه خلفی ناف کلیه وصل شده و در شش مورد عروق از عقب میزنای گذشته بلبه قدامی کلیه وصل شده، در يك مورد دمورب بوده ولی در عمل بیشتر عروقیكه از جلو میزنای میگذرند و میزنای را بسطح خلفی شکم که نسبتا مقاوم است میچسبانند انسداد ایجاد میکنند و در نتیجه هیدرونفروز ایجاد میشود .

گاهی دیده میشود که سرخرگ از عقب میزنای گذشته و بسطح خلفی کلیه هم وصل شده ولی باز هیدرونفروز ایجاد شده است در اینجا اینطور میشود توجه کرد که سرخرگ غير طبيعي بمیزنای چسبیده بوده و فشار دائمی ایجاد می‌کرده و در نتیجه چین خوردگی و خمیدگی روی میزنای سبب هیدرونفروز شده است .

گاهی سرخرگ بطوری بحوضچه و میزنای چسبیده و جابرای خود درست کرده است که در موقع عمل تصور می‌رود از داخل حوضچه گذشته در این موارد هرچه بیماری پیشرفته‌تر باشد عمل سرخرگ ضعیفتر میشود و آن قسمتی از کلیه را که باید تغذیه کند کمتر مشروب می‌سازد و رفته رفته سرخرگ بکلی مسدود میشود و در هیدرونفروزهای خیلی بزرگ (مثلا باندازه يك هندوانه) اصولا نمیشود سرخرگ غير طبيعي را که عامل اصلی هیدرونفروز بوده است پیدا کرد .

مرکب (۳) در موزه ارلانگن (۴) هفت مورد هیدرونفروز را که علتش معلوم نبود مورد مطالعه قرار داد و ملاحظه کرده است که پنج مورد از آنها بواسطه وجود عروق غير طبيعي بوده که تشخیص نداده‌اند .

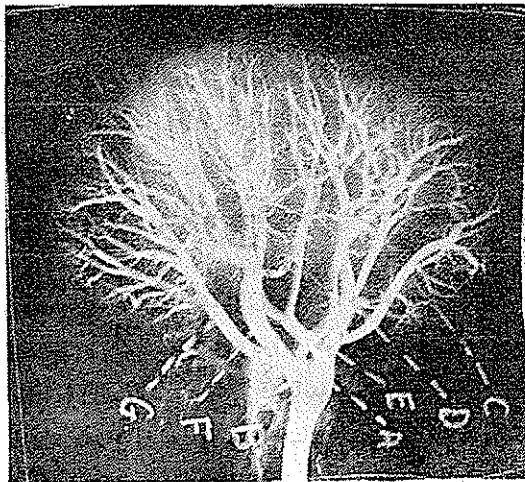
- 1 - Papin 2 - Iglesias
3 - Merkeb. 4 - Erlangen.

آقای دکتر رضا معصومی درفرانسه شرح حال ۹۸ بیمار مبتلا به رگهای غیرطبیعی کلیه را مورد مطالعه قرار داده و نتیجه گرفته :

۱- هیدرونفروز بعلت عروق غیرطبیعی قطب تحتانی کلیه فراوان است .
 ۲- دراین ۹۸ بیمار ۸۷ نفر دچار هیدرونفروز يك کلیه که پنجاه و سه نفر درکلیه چپ و فقط چهار نفر دچار هیدرونفروز هر دو کلیه بوده اند .

۳- سه نفر از این بیماران هیدرونفروزشان بعلت وجود سیاهرک غیرطبیعی - یازده نفر سرخرک غیر طبیعی و در ۸۴ نفر بقیه سرخرک و سیاه رک توأمأ سبب هیدرونفروز بوده است .
عروق طبیعی و غیر طبیعی کلیه:

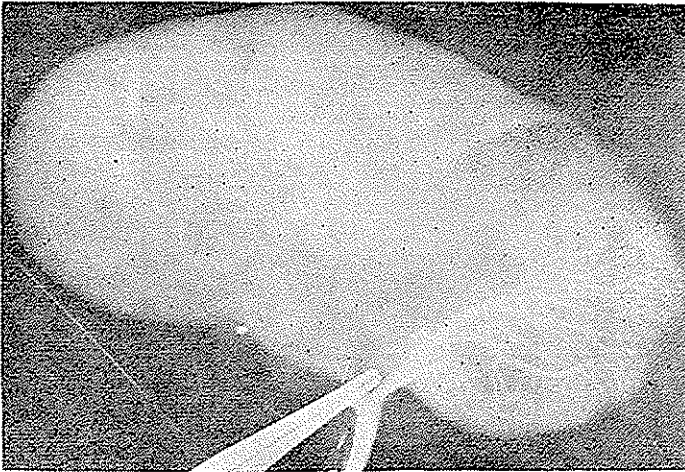
عروق کلیه بطریق خاصی کلیه را تغذیه مینماید و برعکس سایر اعضا سرخرکهای کلیه پسوند ندارند و تقریباً مستقل و انتهائی میباشند . سرخرک اصلی کلیه وقتی وارد ناف کلیه شد بدو قسمت یکی قدامی و یکی خلفی تقسیم میشود شاخه قدامی خود سه قسمت میشود فوقانی و تحتانی و میانی و شاخه خلفی بدو قسمت میشود مطابق شکل (۱)



شکل (۱)

(این شکل از مجله اورولوژی آمریکا سال ۱۹۶۳ جلد سوم اقتباس شده) .

اکثر در یکی از شاخه های سرخرک کلیه ماده حاجب تزریق کرده و عکس برداشته شود فقط همان قسمت از کلیه که آن سرخرک مشروب میکند نمایان شده و ماده حاجب داخل شاخه های دیگر سرخرک کلیوی نمیشود (مثل کلیشه شماره ۲) که يك شاخه از سرخرک کلیه را آزاد گذاشته




شکل (۲)

و در آن تزریق ماده حاجب شده و بقیه شاخه‌ها را مسدود کرده‌اند و چنانچه ملاحظه می‌شود هیچ‌گونه ارتباطی بین سرخرگ تزریق شده و سایر شاخه‌های سرخرگ کلیوی وجود ندارد . فقط مختصری مویرگها با هم ارتباط دارند که آنهم برای تغذیه نسج کلیوی کافی نیست . برعکس سیاهرگهای کلیوی ارتباط و ویوندهای فراوان دارند بطوریکه اگر دريك شاخه وریدی با فشار معین تزریق ماده حاجب بعمل آید تمام قسمتهای مختلف سیاهرگهای کلیوی از ماده حاجب پر میشود مثل (شکل ۳ که شاخه‌های اصلی وریدی را بسته و دريك شاخه فرعی ماده حاجب تزریق میشود ولی بعلت پیوند وریدها ماده حاجب داخل تمام شاخه‌های وریدی گردیده) . آقای جرج اسمیت (۱) در روی صدنغش و همچنین نتیجه عملیات جراحی پیوندی کلیه را مورد مطالعه قرار داده و ارتباط بسیار وسیع وریدهای کلیوی را ثابت کرده و حتی نشان داده که این سیاهرگها با سیاهرگهای خارجی و کلیه سیاهرگهای کیسول کلیوی ارتباط دارند .

طرق عملیات جراحی

با مطالعه مطالب فوق و نتیجه عملیات جراحی سرخرگ غیرطبیعی که سابقاً فقط قطع سرخرگ را توصیه میکردند ممکن است دوائر قطع عوارض زودرس مثل تب و درد عفونت ادراری نکروز کلیه و فیستول کلیه و خونریزی و عوارض دیررس مثل فشار خون ایجاد شود .



شکل (۳)

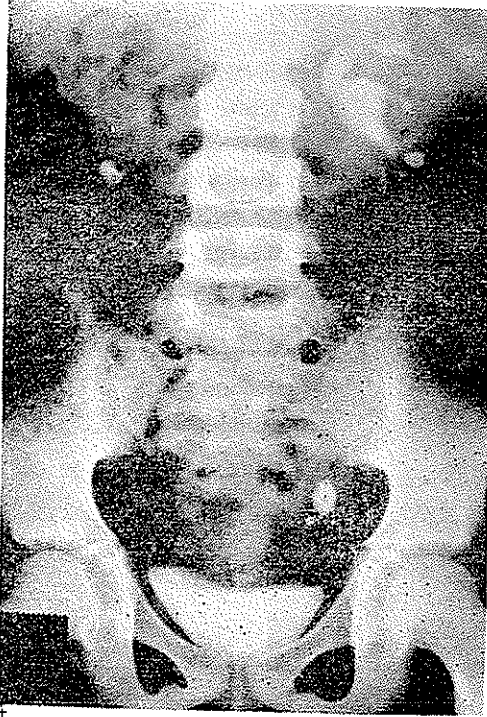
در سال ۱۹۴۴ پرار (۱) درانجمن متخصصین میزه راه فرانسه پیشنهاد کرد که پس از قطع سرخرک غیرطبیعی بهتر است نفر کتومی پارسیل همان قسمت کلیه که بی خون است بشود و عده‌ای طرق دیگر پیشنهاد کرده‌اند که هیچکدام طرف توجه واقع نشد.

میشون (۲) عروق غیر طبیعی را بوسیله یک قطعه نسج آپونوروتیک و عضلاتی بالامیکشید تا فشار آن از روی میزنای برطرف شود و قطع نکردد ولی نتیجه این طریقه هم رضایتبخش نبود. بهترین راه عمل طریقه ویلهتز (۳) است در این طریقه سعی میشود سرخرک یاسیاهرک غیرطبیعی که باعث فشار بروی میزنای شده است حفظ شود و از قطع آن خود داری شود.

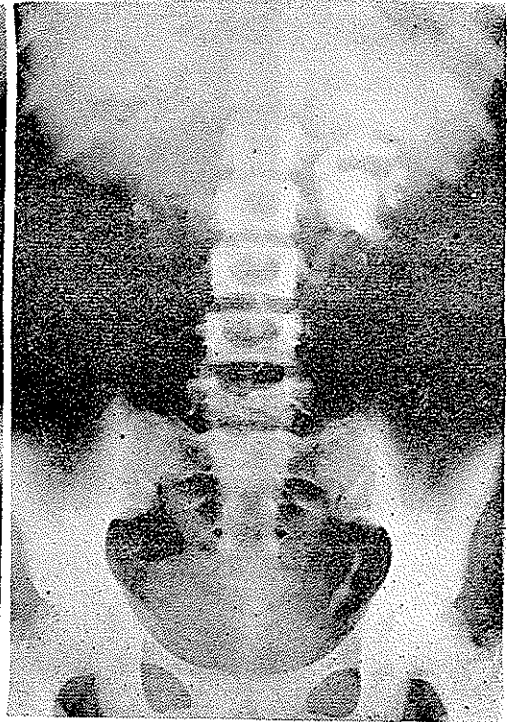
پس از تعیین محل تنگی میزنای آن قسمت از میزنای را که تنگی و تصلب دارد باید برداشت و میزنای راجلوی رگ غیر طبیعی قرار داد مرحله بعد عمل پیوند دوس میزنای یا پیوند سر فوقانی میزنای بقسمتی از باسینه خواهد بود.

ممکن است دوخت و دوز دو قسمت میزنای بر روی یک سند حالی انجام شود ولی بعد از عمل بلافاصله سند را خارج میکنیم تا وجود یک جسم خارجی باعث در رفتن بخیه‌ها نشود.

شرح حال بیمارما - ف - م - ح - هفده ساله اهل سمنان پنج سال قبل احساس درد پهلوی چپ داشته هنگام ادرار سوزش جود داشته و گاهی ادرار خونی میشده.



شکل (۵)

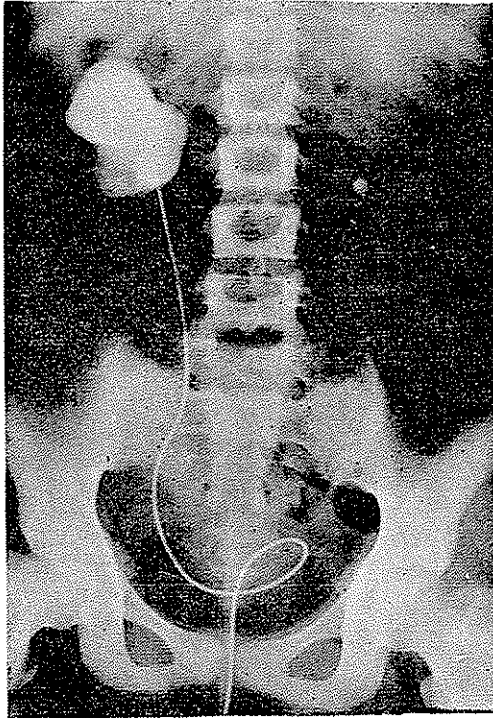


شکل (۴)

چهار سال قبل بتهران مراجعه و بعلت سنگ میزنای طرف چپ تحت عمل جراحی قرار گرفته پس از عمل یکسال بیمار زندگی عادی داشته ولی ناراحتی ادراری بکلی از بین نرفته و پهلوی راست بیمار نیز درد داشته، برای تسکین درد پهلوی راست بدرمان طبی و تسکین فناقت کرده تا اینکه در تاریخ ۴۲/۲/۲ به بیمارستان سینا بخش میزراه مراجعه و بستری میشود. دراور گرافی که از بیمار بعمل آمد مشاهده گردید که کلیه چپ با وجود اینکه سنگ میزنایش برداشته شده بود هیدرونفروز از بین نرفته و پیشرفت کرده است. کلیه راست اصلا شرح ندارد و رسوباتی در هردو کلیه مشهود است.

در پیلو گرافی تصاعدی - که از بیمار بعمل آمد اولاً از سند کلیه راست ادرار خارج نگردید

و پس از تزریق ۳۰ سانتی متر مکعب ماده حاجب داخل سند انشاع شدید در کلیه راست مشهود بود (شکل ۶)



(شکل ۶)

آزمایشهاییکه از بیمار بعمل آمد نتایج بشرح زیر داشت
اووه خون ۳۳ سانتی گرم

واسرمن منفی

انعقاد وسیلان طبیعی

فرمول لکوسیت و شمارش کلبولی

۴۵۰۰۰۰۰ کویچه قرمز

۹۸۰۰ کلبول سفید

۶۸ سکمانته

۱۰ اتوزینوفیل

۲ منوسیت

۲۰ لنفوسیت

۴۰ میلیگرم درلیتر فسفرخون

۹۴ ۴ ۴ کلسیم خون

آزمایش ادرار -

چرک در ادرار وجود دارد:

در معاینه کلینیکی :

ریتین طبیعی بود، کلیه راست دردناک و بزرگ - کلیه چپ دردناک و کمی بزرگ

دستگاه قلب و عروق طبیعی - فشار خون ۷/۵-۱۱

کبد و طحال در لمس طبیعی بود

بیمار را برای کلیه عمل راست آماده کردیم -

شرح عمل - شکاف معمولی کمی افقی - پس از رسیدن بجایگاه کلیه ملاحظه شد کلیه است

بزرگ و پیونفریتیک و باطراف چسبندگی دارد و بزحمت کلیه از چسبندگی جدا گردید . و در

قسمت تحتانی یک نسج سفت فیروز وجود داشت از داخل این نسج سرخرک نسبتاً درشتی میگذشت

و این سرخرک غیر طبیعی را وقتی فشار آوردیم دو ثلث این کلیه بزرگ کی بود رنگ شد و پس

ازرقم، کلیه برنگ عادی برکشت . بالای این سرخرک باسینه متسع و ابتدای میزنای نازک

و متصلب و سفت شبیه قیطان بود و تصلب شدید داشت .

در این موقع تصمیم گرفته شد چون کلیه طرف مقابل هم مبتلاست و ترشح کافی ندارد بهتر تریبی

هست این کلیه را حفظ کرد . لذا نفروستو می کردیم و از داخل کلیه بوسیله آسپیراتور مقدار

زیادی چرک و ادرار خارج کردیم و قسمت فوقانی کلیه تخلیه شد ولی قطب تحتانی همانطور پر و

ارتباطش با سایر قسمت‌های کلیه تقریباً قطع بود. مجبور شدیم باسینه را باز کنیم ملاحظه گردید که

اساساً ارتباط بین باسینه و کالیس تحتانی و میزنای از مجرایی خیلی باریک برقرار و تقریباً میتوان

گفت قطع شده است بطوریکه بزحمت بایک استیله نازک ارتباط را برقرار کردیم و کالیس تحتانی را

کم کم بیاسینه راه و اتساع دادیم . محتویات کالیس تحتانی بتدریج خالی شد .

در اینجا در یک محیط عفونی و چرکی فکر کردیم عمل قطع میزنای و پیوند آن بیاسینه

شاید نتیجه ندهد و پیوند نگیرد ولی چه میتوان کرد حیات بیمار در خطر بود و جیز عمل نفر کنومی

را ایجاب میکرد یکی وجود پیونفروز و دیگری انسداد و تصلب میزنای در اثر وجود سرخرک

غیر طبیعی و سرخرک غیر طبیعی هم بعلم قطر قابل توجهش قابل قطع شدن نبود چون تقریباً

دوسوم کلیه از بین میرفت لذا تصمیم گرفته شد که عمل اساسی باعلم باینکه ممکن است پیوند

نتیجه نداشته باشد انجام شود لذا میزنای تا آنقسمتی که تنگ و متصلب بود قطع گردید و بشکل

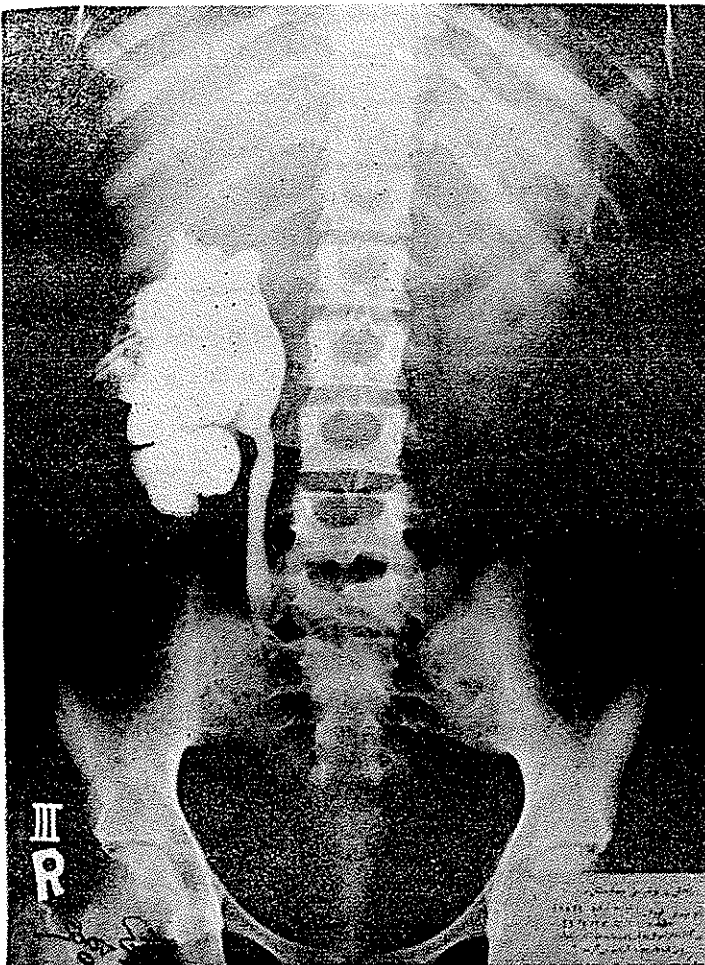
لبه قلم‌نی فارسی نویس آماده شد و پیوند در جلوی شریان انجام شد و قسمتی از باسینه متسع

برداشته شد و یکسند نایلون ززر در فضای متسع کالیس تحتانی متمکن گردید .

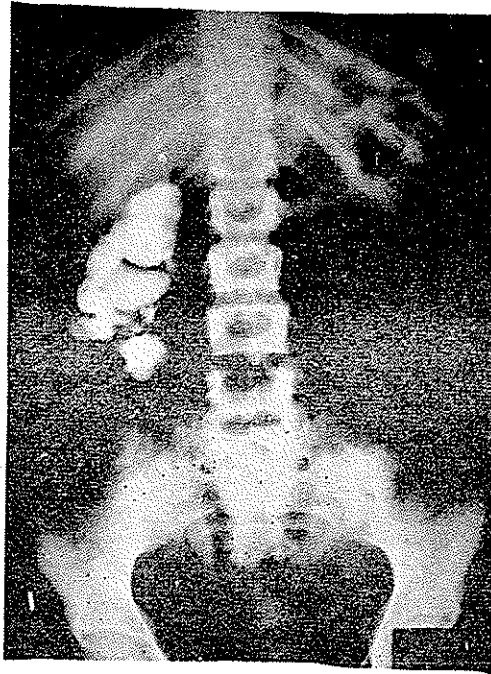
بعد از عمل عارضه‌ای ظاهر نگردید و تب بیمار که پیش از عمل باعث ناراحتی بود قطع گردید.

از پزر ادرار و چرك مرتب خارج میشد و مدت ده روز شستشوی کلیه بامحلول فوراسین انجام میشد و پس از یکماه از راه سند پزر ماده حاجب تزریق شد و درعکسبرداری ملاحظه گردید ارتباط کلیه و باسینه و میزنای موجود است همچنین در پیلوگرافی آساندانت که بعمل آمد ماده حاجب براحتی از میزنای عبور کرد و وارد باسینه گردید و باسینه بشکل قیف بود که بهترین نتیجه ممکن گرفته شد.

در تاریخ ۱۵/۴ مجدداً از بیمار اوروگرافی بعمل آمد کلیه‌ای که تا بحال هیچ نوع ترشحاتی



شکل (۷)



شکل (۸)

نداشت شروع بترشح کرده و به بیمار توصیه شد دو ماه دیگر مجدداً مراجعه کند و پس از ۳۶ روز بیمار با حالت عمومی خوب در صورتیکه هیچ نوع شکایتی نداشت مرخص گردید ولی کلیه چپ دردهائی داشت که قرار شد بیمار دو ماه بعد مراجعه کند پس از دو ماه مراجعه کرد کلیه چپ تحت عمل جراحی قرار گرفت و برای طرف چپ نیز همین عمل انجام گردید و بیمار با هر دو کلیه نسبتاً سالم بزندگی خود ادامه میدهد ولی اتساع در کلیه راست هنوز باقیست .

کلیه چپ کاملاً نجات یافته است قرار شد تا یکسال تحت ابروآسیون باشد و چنانچه لازم باشد و هنوز چرک در ادرار باشد نفرکتومی کلیه راست با ممانع خواهد بود

نتیجه - تا بحال تصور میشود در محیط عفونی و چرکی پیوند کلیه نخواهد گرفت ولی اضطراب را

این پیوند در محیط چرکی انجام شد و نتیجه خوب بود .
مآخذ و مدارک :

- 1- Radiologie du rein de l'ureter R. Gouvirneur. P. Procher. R.Hikel
- 2- Catheterism ureteral G. Marion. M. Heitz boyer
- 3- Anatomie H. Rouvier.
- 4- Traite d'urologie G. marion.
- 5- Traite de Technique chirurgicale fey, R. dosso louis Quenu
- 6- Chirurgie plastique et R. Küss
- 7- Journal d'urologie et de nephrologie Avril - Mai 1962 paris
- 8- Journal of urology March 1963 (American)