

## تومور ویلمز\*

گردآوری: مهدی محمودزادگان\*\*

این تومور عملاً در سنین اول زندگی منتها ناهفت سالگی دیده میشود و تا کنون فقط چند مورد استثنائی در بالغان شرح داده شده است.

سن متوسط برای این بیماری سه سالگی است و تقریباً بیست درصد تمام تومورهای دوره طفولیت را تومور ویلمز تشکیل میدهد. از لحاظ جنس در دختر و پسر یکسان و نکته مهم ایشکه برای این تومور یک زمینه فامیلی وجود دارد مبداء سلولهای توموری را سلولهای مزو درمال میدانند که در نسج کلیوی جایگزین بوده و پتانسیل و قدرت ساختمان و دیفرانسیه شدن بطرف انواع مختلف نسجی را دارا میباشد این تومور رشد سریع داشته دارای خاصیت و طبیعت کلی تومورهای جنینی میباشد بطوریکه شدیداً باشعه ایکس حساسیت نشان میدهد.

**پاتولوژی** - تومور که غالباً قسمت کورتکس کلیه را آلوده میسازد برنگ خاکستری نرم و صاف بوده خواص یکنواختی سارکومها را خواهد داشت ولی در سطح مقطع نکر و زو خونریزی منظره یکنواختی تومور را بهم زده سطح مقطع را پولی کروم نشان میدهد. تومور اغلب تمام کلیه را از بین برده نسوج مجاور و حتی ستون فقرات را نیز آلوده میکند.

**میکروسکوپی** - منظره میکروسکوپی تومور حتی در قسمتهای مختلف آن متفاوت است ولی خصیصه کلی که در تمام قسمتهای تومور دیده میشود منظره سارکومی استرومای تومور است بهمین دلیل بعضی از مصنفین این تومور را با اسم سارکوم کلیه در بجهها شرح داده اند سلولهای سازنده این استرومای سارکومی ممکن است گرد یا دوکی شکل باشد. عناصر اپیتلیالی گاهی

---

\*Renal Blastoma or Embryoma of the Kidney or Wilms Tumor or Carcinosarcome of the Kidney or Mixt Tumor of the Kidney .

\*\* دانشجوی سال پنجم دانشکده پزشکی

بشکل ساختمانهای غددی و گاهی لوله‌ای شکل میباشند و بهمین دلیل تومور را بنام آدنوسارکوم نیز نامیده‌اند. گاهی این عناصر دیفرانسیه نشده بصورت توده‌های سلولهای اندیفرانسیه قرار گرفته‌اند ولی حتی در این توده‌های اندیفرانسیه سلولها طوری قرار میگیرند که در نظر اول منظره کلومرولی را مجسم میسازند و گاهی بشکل توده‌های سلولی بامجرای مرکزی که سلولهای داخلی تروبخصوص آنهاست که اطراف این مجاری قرار گرفته‌اند دیفرانسیه‌تر شده بصورت سلولهای پوششی مکعبی با هسته قاعده‌ای میباشند طرح لوله‌های ادراری را مجسم مینمایند.

از آنجائیکه تومور از عناصر سازگومی و اپی‌تلیالی درست شده تومور را با اسم کارسینوسارکوم نامیده و از نظر اینکه از عناصر مختلف درست شده‌اند آنرا بنام تومور میکست نیز میخوانند. در استرومای تومور بطور معمول رشته‌های عضلانی صاف و منقطع وجود دارد و در بعضی موارد حتی غضروف، استخوان نیز دیده خواهد شد این تومور دارای عناصر جنینی بوده اغلب در ضمن رشد تکامل بافتی نیز پیدا میکند و در حقیقت از بهترین مثال تومورهای جنینی میباشد و بهمین دلیل آنرا آمبریوم کلیه یا بلاستم رنال نامیده‌اند.

چیزیکه در این تومور قابل اهمیت و در نظر اول عجیب است اینست که عضوی مثل کلیه که دارای پارانشیم اپیتلیالی است چگونه میتواند تومور بر آن که دارای نسوج مزودرمی در حال رشد میباشد ایجاد نماید ولی با دقت بیشتر و ملاحظه اینکه سلولها سازنده پارانشیم کلیه دارای مبدأ مزودرمی بوده و تومور از سلولهای اولیه جنینی سازنده کلیه ایجاد شده بنابراین بتوانیم ساختن بافت مزودرمی و همچنین بافت اپیتلیالی را خواهد داشت.

### علائم بالینی

- ۱- علامت برجسته این تومور ظهویک توده بزرگ شکمی است که برای اولین بار توسط مادر طفل موقعیکه در حال شستشوی طفل با تعویض لباس اوست کشف میشود.
- ۲- هماتوری - هماتوری که بیماران بالغ را از ترس به پیش پزشک می‌آورد در کودکان نادر اتفاق می‌افتد.

۳- درد - درد نیز گاهی وجود دارد ولی غالباً وجود نخواهد داشت. این دلیل این نئوپلاسم موقعی کشف میشود که حجم فوق‌العاده‌ای پیدا کرده و نتیجتاً پیش آکمی بدی برای بیمار خواهد داشت یکی دیگر از علائم بالینی فشار و کمپرسیون باحشاء مجاور است.

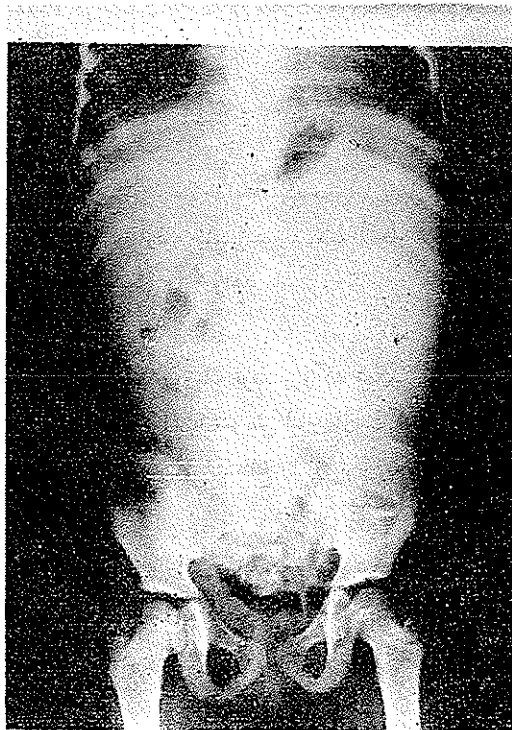
### تشخیص

با توجه بوده توموری در شکم در ناحیه کلیه و گاهی در دو هماتوری و با توجه بسن بیمار که کودک می‌باشد بیشتر از سه چهار ساله است تشخیص این تومور داده میشود رادیو استانیسیل بودن شدید تومور راهی

است برای تشخیص قطعی آن. يك آزمایش دیگر اوروگرافی نزد بیمار است در این آزمایش پس از تزریق ماده حاجب در داخل ورید ممکن است کلیه بیمار اصلاً ترشبی نداشته باشد و یا ترشح بکند و تغییر شکل داده باشد کمتر بیماری دیگری تولید تومور و علائم فوق را مینماید همچنین پیلوگرافی برای تعیین محل و وضع کلیه سالم خیلی مفید است این قضیه از نظر اینکه کلیه سالم باید هنگام رادیوترایی محافظت شود اهمیت دارد گاهی تومور ویلمز دو طرفی است و بوسیله رادیو-گرافی ساده تشخیص دو طرفی بودن آن داده میشود از نظر متاستاز تومور ویلمز غالباً بریده‌ها متاستاز میدهد ولی کمتر تولید متاستاز کبدی مینماید غدد لنفاوی عروق بزرگ غالباً دچار هستند و کمتر ممکن است تومور ویلمز تولید متاستاز استخوانی بنماید.

### تشخیص افتراقی

تشخیص افتراقی - ( با سایر موارد عظم کلیه ) - اول با هیدرونفروز، بمعنی اتساع لگنچه و

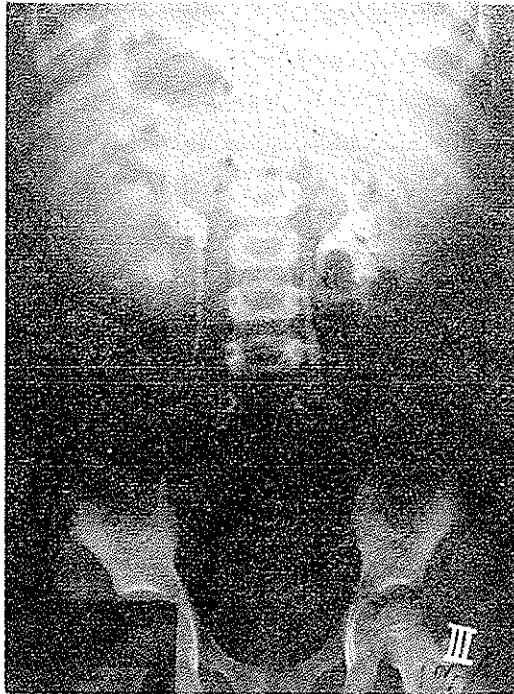

رادیوگرافی ساده وجود يك توده توموری فوق‌العاده بزرگ تومور ویلمز را در طرف چپ نشان می‌دهد

کالیسها همراه با آتروفی نسج کلیوی (بعلت انسداد مجاری تحتانی ادراری و جمع شدن ادرار در آن تولید فضای گشاد و کیسه‌ای شده است. در هیدرونفروز ادرار با فشار خارج می‌شود و این فشار از طرف دیگر به لوله ادراری و بالاخره فضای کلمرولی منتقل می‌شود که باعث آتروفی نسج کلیوی می‌گردد.

دوم - با پیونفروز که پیونفروز در اثر چرکی شدن مایع هیدرونفروز و یا در اثر انسداد مجاری کلیه‌های مبتلی بد پیلونفریت ایجاد می‌گردد در اینجا لازم است فرق ادرار بیماری که مبتلی به پیلونفریت است با بیماری که مبتلی به پیونفروز است گفته شود ادرار شخصیکه مبتلی به پیلونفریت است ادراری است که حاوی قدری چرک است در صورتیکه ادرار شخص پیونفروزی چرکی است که قدری ادرار در آن وجود دارد.

سوم - بانوروبلاستوم غده فوق کلیوی - یکی از علائم این نوروبلاستوم که مهم‌ترین تومور نزد کودکان است وجود کالسیفیکاسیون در ناحیه غده فوق کلیوی و انحراف سایه کلیه بطرف خارج



همان تومور بعد از ۱۲ جلسه رادیوتراپی و با اوروگرافی مشاهده می‌شود که تومور فوق‌العاده کوچک شده و کلیه طرف چپ ترشح نموده است ولی هنوز علائم فشار بر روی کالیسها و لکنچه چپ وجود دارد کالیسها و لکنچه طرف راست طبیعی است

است. فرق دیگری که این تومور با تومور ویلمز دارد مناسبت استخوانی این تومور است متاستاز قاعده جمجمه تولید اکزوفتالمی میکند که از علائم مشخصه این ضایعه است.

چهارم- کلیه‌های پولی کیستیک - این بیماریهم یک بیماری مادرزادی و جنینی است و ممکن است حجم کلیه را خیلی بزرگ بکند و مشخصات آن مانند تومور ویلمز میباشد تنها دوفرق مهم دارد یکی اینکه سیر بیماری پولی کیستیک خیلی بطئی است دوم اینکه همیشه این بیماری دوطرفه است پنجم - با اعضائیکه در اطراف کلیه هستند با بزرگی طحال بزرگی کبد تومورهای رتروپری تونال مانند لنفومها - لنفوسارکوماها گاهی تومورهای نادر یا کیستهای انتهایی لوزالمعده در طرف چپ ممکن است علائم کلینیکی شبیه تومور ویلمز بوجود بیاورند.

**درمان** - بهترین درمان تومور ویلمز توأم نمودن جراحی و رادیوتراپی است بعضی از بیماران ابتدا نفرکتومی می‌شوند و سپس برای رادیوتراپی مراجعه میکنند بقیه بدون عمل جراحی قبلی مراجعه میکنند زیرا قابل عمل نیستند. در این گروه ابتدا باید رادیوتراپی نمود و پس از خاتمه آن هرچه زودتر جراحی را انجام داد - همکاری بین جراح و رادیوتراپیست اهمیت شایانی دارد و در حقیقت هر دو متد جزئی از یک برنامه کلی را تشکیل میدهند. لازم است گفته شود که تومور شکمی را نباید دستمالی نمود زیرا باعث انتشار سرطان میشود این خطر را مخصوصاً جراح باید در نظر بگیرد و علیهذا موقع عمل تومور را بدون دستکاری در آورد باید دانست کودکی که معالجه می‌شود در حال نمو است و کلیه سالم بوسیله سرب افلا برای دوره معینی در حین درمان محافظت میشود. اگر این محافظت فراموش شود ضایعه حاصله به کلیه سالم ممکن است جدی و مهم باشد در این بیماران طول عمر پنجساله در حدود ۵۰ درصد است.

در اطفالیکه سنشان از سه سال کمتر است طول عمر پنجساله در حدود ۶۰ درصد است در کودکان خردسال تر نسبت درصد شفا یافتگان بالاتر است و تعقیب بیماران افلا برای مدت دوسال پس از خاتمه درمان اهمیت شایانی دارد زیرا در طی این مدت خطر پیدایش مناسبتاز وجود دارد. اگر مناسبتاز در داخل شکم اتفاق افتد درمان بیشتری نمیتوان انجام داد ولی اگر در ریه‌ها مناسبتاز تولید گردد میتوان بوسیله رادیوتراپی بیماری را درمان نمود اما نسبت شفا یافتگان به حدود ۲۰ درصد تقلیل مییابد. معمولاً کودکانی که برای تومور ویلمز تحت درمان قرار گرفته‌اند خیلی نازک اندامند و شاید علت آن رادیوتراپی نسوج شکم باشد.

همچنین قد این کودکان ممکن است کوتاه باشد و علت آن اثر نامطلوب اشعه ایکس روی نمو فقرات است اما چون این توقف دوطرفی است اختلال عملی حاصل نمیکردد دختران بطور قطع عقیم خواهند بود و پستان آنها بطور شایسته نمو نخواهد کرد بنابراین در دوران بلوغ احتیاج به

هورمون ترایپی دارند .

از نظر رادیوترایپی يك اختلاف بزرگ بين كودكان و بالغين عبارت از وجود استخوانهای در حال رویش است در اطفال ایپی فیزها خیلی حساس است اما وقتی درمان يك تومور بدخیم مد نظر است در صورت لزوم باید ایپی فیز مربوطه را فدای درمان نمود . هنگامیکه درمان امراض خوش خیم مد نظر است مثلاً يك همانژیومی که سلامت طفل را مختل نموده است و باید درمان شود باید موضوع حساسیت ایپی فیزها را در نظر گرفت بنابراین رادیوترایپی كودكان برای عمل جزئی هرگز نباید انجام شود زیرا در بزرگی ممكنست در محل رادیوترایپی سرطان تولید گردد . در حقیقت هدف اساسی از رادیو ترایپی كودكان عبارت از شفای بیماریهای بدخیم آنهاست .

### مآخذ و مدارك

- ۱- كتاب جراحی كريستوفر
- ۲- مقاله‌ای از خانم ادیت پاترسون راجع به سرطانهای كودكان
- ۳- كتاب بیماریهای داخلی سسیل
- ۴- كتاب آسیب شناسی کلیه تألیف - دكتر رئیس بهرامی
- ۵ - مقاله‌ای راجع به تومورهای کلیه - دكتر شیبانی
- ۶ - بیماریهای کلیه - دكتر هادوی