

درمان کم خونیهای صعبالعلاج با هورمونهای آندروژن

نمایش:

دکتر محمد حسین اردوبادی و دکتر وارطان ارستمیانس

بخش بیماریهای داخلی دانشکده پزشکی
بیمارستان شماره ۲ سازمان بیمه های اجتماعی

نخستین بار کندی (Kennedy) و گیلبرتسن (Gilbertsen) (دانشگاه مینسوتا) در بیماران مبتلا بسرطان پستان که با مقدار زیاد تستوسترون تحت معالجه بودند مشاهده کردند که بتدریج در آنها شمارش گلبول های قرمز و مقدار هموگلوبین بالا میرود و کم خونی آنها بعد از مدتی تبدیل بیولی گلبولی میشود . در مغز استخوان کلیه این بیماران هیپرپلازی نسبتا شدید تر مو با لاست ها دیده شد . پلاکت ها و گلبول های سفید هیچگونه تغییری نکرده بودند . نامبردگان نتیجه این مشاهدات را در سال ۱۹۵۷ گزارش کردند (۱)

از آن بعد کارشناسان مختلف ب فکر افتادند از این هورمون در درمان کم خونی های مختلف استفاده کنند .

از جمله دیاموند (Diamond) و شهیدی در بیمارستان کودکان شهر بستن (۲) این درمان را در مورد پنج کودک مبتلا به کم خونی آپلاستیک بکار بردند . نتیجه بسیار خوب بود بطوریکه آپلازی مغز استخوان جای خود را به هیپرپلازی داد و کم خونی بیماران بنحوقابل توجهی اصلاح شد . این بهبود وضع تا موقعیکه بیماران تحت درمان قرار داشتند ادامه داشت . در مورد پنج کودک دیگر نیز نتیجه در نزد سه نفر رضایتبخش بود فقط در دو نفر دیگر اثر قابل توجهی نداشت و این دو طفل در نتیجه سیر عادی کم خونی آپلاستیک در گذشتند .

همچنین گاردنر (Gardner) و پرینگل (Pringle) تستوسترون را در درمان کم خونیهای ناشی از متاپلازی میلوئید و تصلب مغز استخوان با نتایج نسبتا خوب بکار بردند (۳) و لنهوف (Lenhoff) در یک مورد کم خونی بسیار شدید همراه با تیموم نتایج رضایتبخشی گزارش داد (۴)

گاردنر و پرینگل این هورمونها را در درمان عده ای از کم خونیهای دیگر نیز با نتایج نسبتا

خوب بکاربردند (۵) از جمله در بیماری کاهلر (Multiple myeloma) بیماری هوچکین و لنفوسارکوم، رتیکولوآندوتلیوزها و کم خونی ناشی از هموگلوبینوری پارکسیستیک و کم خونی زنجای منن که با استئوپوروز همراه بود نتایج قابل توجهی بدست آوردند .

از سال ۱۳۳۷ که مقاله کندی و گیلبرتسن در اختیار ما قرار گرفت (والبته در آن موقع هنوز هیچیک از گزارشهای بالا درباره مصرف درمانی آندروژنها منتشر نشده بود) ما نیز ب فکر مصرف این هورمونها در درمان کم خونیهای آپلاستیک و هیپوپلاستیک افتادیم و تا کنون در دو مورد مصرف کرده و نتایج بسیار خوب گرفته ایم .

این دو مورد یکی کم خونی آپلاستیک ایدئوپاتیک و دومی کم خونی هیپوپلاستیک همراه با نارسائی بیضه بود که شرح حال بیماران ذیلا درج میشود .

بانوان ۰ پ - ۲۰ ساله اهل آذربایجان در تاریخ ۲۸/۱۰/۳۷ بعلت درد شکم و اندامها و سردرد و سستی وضع در بخش داخلی بیمارستان شماره ۲ بیمه های اجتماعی کارگران بستری شده است . شروع ناراحتیهای ذکر شده از دو ماه قبل بوده است .

درد شکم پس از صرف غذا تشدید مییابد . دردی است دائمی که موضع آن در هیپوکندر راست است . پنج ماه قبل از بستری شدن قاعدگی بیمار قطع میشود و قبل از آن نیز مدتی قاعدگی نامنظم و بمقدار زیاد بوده است .

در سابقه خانوادگی و اجتماعی بیمار نکته قابل ذکری وجود ندارد .

بررسی عملی دستگاهها :

سردرد و سرگیجه دارد .

موقع حرکت دچار تنگی نفس میشود . سرفه میکند که بدون خلط است . طیش قلب دارد .

آزمایش فیزیکی :

بیمار رنگ پریدگی شدید دارد . موهای زیر بغل و زهار کمتر از طبیعی است . وضع سر و گردن طبیعی . مخاط چشم و زبان کمرنگ و پاییهای زبان کم شده است . ناخنها صاف و کمرنگ است . غدد لنفاوی طبیعی است .

سوفل سیستمیک در تمام کانونهای قلب خصوصا در نوك قلب شنیده میشود . کبدها ریند انکشت بزرگ ، صاف و سفت است . طحال بزرگ و قابل لمس و نسبتا سفت و مقاوم است . قرعات نبض ۸۰ در دقیقه . فشار خون ۱۴/۷ است . سایر قسمتها طبیعی است .

آزمایشاتیکه جهت بیمار در بیمارستان بعمل آمد عبارتست از :

— رادیوگرافی قفسه صدری : بطن چپ بزرگ — در ریتین ضایعه ای دیده نمیشود — طحال

بزرگتر از عادی است .

- رادیوگرافی مری، امتحان باماده حاجب ضایعه‌ای نشان نمیدهد.
- رادیوگرافی سینوسهای صورت: در سینوسهای ماگزیلر و اتموئید تیرگی مشاهده میشود.
- سیوس فرونتال مخصوصا در سمت راست خیلی کم رشد کرده است.
- در آزمایش مدفوع تخم تریکو سفال دارد - آمیب دیده نشد.
- ادرار طبیعی است.
- زمان سیلان ۳ دقیقه
- زمان انعقاد ۱۲ »
- گلبولهای قرمز ۲ میلیون
- گلبولهای سفید ۳۸۰۰ (اوزینوفیل ۰.۱۲ / نوتروفیل ۰.۳۸ / منوسیت ۰.۲ / لنفوسیت ۰.۴۸ / هموگلوبین ۴۰ درصد).
- سدیم نتاسیون ساعت اول ۷۵ ساعت دوم ۱۲۰ میلی‌متر بوده است.
- در تاریخ ۱۱/۱/۳۷ از بیمار آزمایش پونکسیون استرنال بعمل آمد که نتیجه آن بشرح زیر بوده است:

تیره گلبولهای سفید	تیره گلبولهای قرمز
پلی نوکلر نوتروفیل	اریتروبلاست بازوفیل
۶۵ر۵	۸ر۵
لنفوسیت	اریتروبلاست ائوزینوفیل
۷ر۵	-
لنفوبلاست	پروراریتروبلاست
۱	۱
میلوبلاست	مجموع
۷ر۵	۹ر۵
متامیلوسیت	
۵	
میلوسیت	
۱۳ر۵	
منوسیت	
۰ر۵	
میلوسیت ائوزینوفیل	
۰ر۵	
مجموع	
۱۰۰	

نتیجه همپو پلازی نسبتاً شدید درده قرمز.

دفع پارازیت و درمان کم خونی با ترکیبات آهن سپس عصاره جگر هیچگونه اثری در بیمار نکرد از تاریخ ۳۰/۱۲/۳۷ جهت بیمار تستوسترون بمقدار ۵۰ میلی گرم یکروز در میان تزریق گردید بتدریج ضعف وستی بیمار تخفیف یافت تنگی نفس و رنگ پریدگی رفته رفته زائل شد.

شمارش گلبولهای قرمز بعد نزدیک بطبیعی رسید:

در تاریخ ۱۵/۲/۳۸ پونکسیون استرنال مجدد بعمل آمد که نتیجه آن بقرار زیر بوده است:

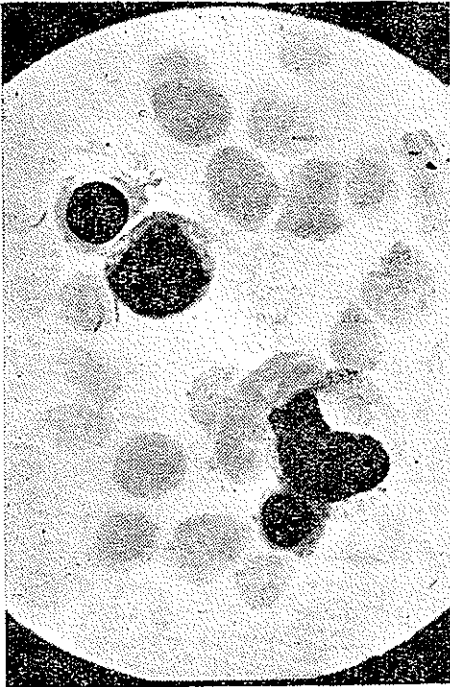تیره گلبولهای قرمز		تیره گلبولهای سفید	
۲٫۵	پرواریترو بلاست	۵۷٫۵	پلی نوکلئر نوتروفیل
۴۶	اریترو بلاست بازوفیل	۳٫۵	پلی نوکلئر ائوزینوفیل
۵۷	اریترو بلاست ائوزینوفیل	۲٫۵	میلو بلاست
۲	اریترو بلاست پلی کروماتوفیل	۱۴٫۵	میلوسیت
۱۲۵٫۵	جمع	۳٫۵	متا میلوسیت
		۱۲	لنفوسیت
		۱٫۵	منوسیت
		۱٫۵	پلاسموسیت
		۱٫۵	میلوسیت ائوزینوفیل

۱۰۰

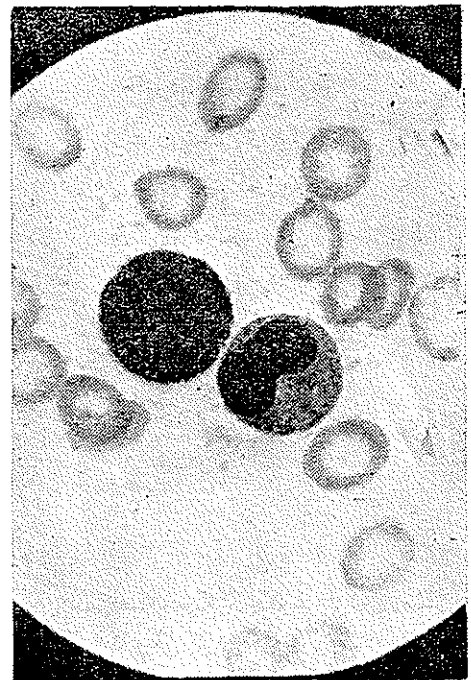
جمع

نتیجه در رده سفید تغییرات پاتولوژیک مشاهده نشد. ممکن العمل شدیداریترو بلاستیک در تاریخ ۱۸٫۲٫۳۸ شماره گلبولی مجدد بعمل آمد و همچنین اندازه گیری هموگلوبین انجام شد که مقادیر طبیعی نشان داد.

بیمار در تاریخ ۲۰٫۲٫۳۸ از بیمارستان مرخص گردید.



شکل ۲



شکل ۱

شکل یک نمای میکروسکوپی مغز استخوان بیمار من بور قبل از درمان و شکل دو نمای میکروسکوپی آن بعد از درمان (در تاریخ ۱۵٫۲٫۳۸) است.

بیمار دوم :

آقای ع. ش. - ۴۰ ساله برای اولین بار در تاریخ ۹۶۹۹۱۳۳۹ بعلت ضعف شدید، خستگی و بی میلی بکار و حالت گزگز در پاها به بیمارستان مراجعه کرده است. شروع این ناراحتی از دو سال قبل بوده است .

در سابقه شخصی در سیزده سال قبل دردهای مفصلی داشته که مدت ۴.۵ ماه طول کشیده و سپس بهبود یافته است و در ۶ سال قبل یرقان قابل ذکر است . دو سال قبل از بستری شدن نیز بعلت بواسیر تحت عمل جراحی قرار گرفته است .

سابقه خانوادگی - بیمار متاهل است وزن و فرزندانش همه سالمند .

در سابقه اجتماعی نکته قابل ذکر نیست .

علائم فونکسیونل دستگامها - احساس ضعف و سستی میکند . طپش قلب دارد آنها کم است و قبل از غذا احساس ناراحتی در اپیگاستر میکند .

درد - تهوع و استفراغ ندارد . اجابت مزاج عادی و مدفوع طبیعی است .

میل جنسی کم شده و نعوظ ضعیف است .

سرگیجه دارد که از نوع سرگیجه کاذب است .

نیروی عضلانی قدری کم شده است . پاراستزی دارد. خواب کم است و وزود عصبانی میشود .

در آزمایش فیزیکی - وضع تغذیه و نمو بدن طبیعی است . موهای سینه کم و موهای زهار

نمای زنانه دارد .

وضع سر و گردن و گوش و چشمها عادی است. رنگ صورت پریده لبها کمرنگ. زبان صاف

است و پاپیهای آن نمایان نیست . در شکم طحال قابل لمس است صداهای قلب قدری ضعیف

بگوش میرسد قراءت نبض ۶۰ در دقیقه . فشارخون ۱۰۰/۶

رفلکسهای تاندونی طبیعی است . در پای چپ واریس دیده میشود .

از نظر رادیوگرافی .

- قفسه صدری : تصاویر مظنون به برنشکتازی در قاعده ریه چپ - سایه قلب و عروق طبیعی

است .

- رادیوگرافی معده اثنی عشر طبیعی بوده است.

- رادیوگرافی مفصل کوکسو فمورال سمت راست طبیعی است.

- در مجمه غده پینتال کالسیفیه و در محل طبیعی قرار دارد .

آزمایشهای لابراتواری بقرار زیر بوده است .

۱- تست تورن تعداد آنوزینوفیلها ۵۱۸ عدد در هر میلی متر مکعب خون - چهار ساعت پس

- از تزریق آ. ث. ت. هاش. تعداد ائوزینوفیل‌ها به ۱۸۰ عدد در میلی‌متر مکعب رسید.
- ۲- کنترل توتال ۱۳۴۲ گرم درلیتر .
 - ۳- مقدار بیلی‌روبین خون طبیعی .
 - ۴- مقاومت گلبولی طبیعی .
 - ۵- آزمایش مایع نخاع طبیعی .
 - ۶- بهم آمدن لخته خون طبیعی .
 - ۷- V. D.R.L. منفی .
 - ۸- مدفوع خون ندارد- تخم اسکاریس موجود است .
 - ۹- آزمایش ادرار طبیعی.
 - ۱۰- اندازه گیری ۱۷ ستواستروئید در ادرار ۲۴ ساعت ۱۱ میلی‌گرم.
 - ۱۱- اندازه گیری ۱۱ هیدروکسی استروئید در ادرار ۲۴ ساعت ۸/۴ میلی‌گرم بود.
 - ۱۲- مقدار هموگلوبین ۶۰ در صد.
تعداد گلبولهای قرمز ۳۱۰۰۰۰۰
تعداد گلبولهای سفید ۸/۶۰۰ هزار
سدیمنتاسیون ساعت اول ۶۰- ساعت دوم ۱۰۲ میلی‌متر بوده است .
 - ۱۳- نتیجه پونکسیون استرنال بقرار زیر است:
- | تیره گلبولهای سفید | تیره گلبولهای قرمز |
|------------------------|----------------------------|
| پلی نوکلئر نوتروفیل ۶۵ | اریتروسیت بازوفیل ۶ |
| متامیلوسیت ۱ | اریتروسیت پلی کرما توفیل ۸ |
| میلوسیت خنثی ۱۲ | اریترسیت ائوزینوفیل ۳ |
| میلوسیت ائوزینوفیل ۱ | |
| میلو بلاست ۱ | مجهوع ۱۷ |
| لنفوسیت ۱۸ | |
| منوسبت ۲ | |
| مجموع ۱۰۰ | |

نتیجه همپو بلازی تیره گلبولهای قرمز

از تاریخ ۱۳۳۹ر۶ر۳۹ به بیمار تزریق تستوسترون ۲۵ میلی‌گرمی یکروز در میان بعمل آمد و در تاریخ ۱۳۳۹ر۷ر۳۹ آزمایش فرمول شمارش سدیمانتاسیون از بیمار بعمل آمد که شرح زیر میباشد.

گلبول قرمز ۳۹ میلیون گلبول سفید ۷ هزار، سدیم نتاسیون ساعت اول ۶۴- ساعت دوم ۹۰ نتیجه پونکسیون استرنال که در تاریخ ۳۹۷۷۹۹ انجام شد باینقرار است.

تیره گلبولهای سفید

تیره گلبولهای قرمز

۱۳	اریترو بلاست بازوفیل	۵۰	پلی نوکلئر نوتروفیل
۲	اریترو بلاست پلی کروماتوفیل	۵	پلی نوکلئر ائوزینوفیل
۴	اریترو بلاست ائوزینوفیل	۳	متامیلوسیت
۹	گلبول قرمز هسته دار	۱۴	میلوسیت نوتروفیل
۲۸	مجموع	۵	میلوسیت ائوزینوفیل
		۳	میلو بلاست
		۲	لنفو بلاست
		۱۶	لنفوسیت
		۱	هموسیتو بلاست
		۱	سلول رتیکولر
		۱۰۰	مجموع

نتیجه، غز استخوان طبیعی

بیمار با وضع عمومی رضایت بخش از بیمارستان مرخص گردید و در خارج از بیمارستان بد درمان سرپائی با تستوسترون ادامه میداده است (هر ماه یک عدد تستوسترون ۲۵۰ میلی گرمی) تا اینکه در تاریخ ۷/۶/۶۱ جهت کنترل مجدداً به بخش داخلی مراجعه میکنند و آزمایشاتی از نامبرده بعمل میآید که نتیجه آنها بشرح زیر بوده است:

زمان سیلان ۲/۵۰ دقیقه زمان انعقاد ۶ دقیقه هموگلوبین ۰/۷۸ گلبول قرمز ۵۱۰۰۰۰۰ گلبول سفید ۱۰۰۰۰ - سدیم نتاسیون ساعت دوم ۴۰ میلیمتر بوده است. در تاریخ ۱۹/۶/۶۱ پونکسیون استرنال بعمل آمد که نتیجه آن بشرح زیر است:

تیره گلبولهای سفید

تیره گلبولهای قرمز

۴۱	پروریترو بلاست	۴۱	نو تروفیل
۴	اریترو بلاست بازوفیل	۵	ائوزینوفیل
۲۰	اریترو بلاست پلی کروماتوفیل	۱۹	باتونه
۲۵	اریترو بلاست ائوزینوفیل	۱۰	متامیلوسیت
۵۰	مجموع	۹	میلوسیت خنثی
		۵	میلوسیت ائوزینوفیل

۲	پرومیلوسیت
۹	لیفوسیت
۱۰۰	مجموع
نتیجه - واکنش اریتروبلاستیک متوسط .	

پویش :

طرز تأثیر هرمونهای آندروژن بخوبی روشن نیست ولی با احتمال قوی این هرمونها بهمان ترتیب که آنوکسمی مغز استخوان را تحریک میکند موجب تحریک سلولهای مغز استخوان به تکثیر و فعالیت میشود. این اثر احتمالاً تنها منحصر به خانواده گلبولهای قرمز نیست بلکه در روی تمام سلولهای مغز استخوان است و بنا بر این احتمالاً در مرحله سلولهای سوش (Stem cell) انجام میگردد بهتر صورت در کم خونیهای آپلاستیک، هیپوبلاستیک و هم چنین در عده زیادی از کم خونیها که مغز استخوان امکان فعالیت کافی ندارد این هرمون تأثیر قابل توجهی دارد.

مقدار مصرف این هرمونها در کم خونی معمولاً به مقدار یسری بیش از مقداری است که به عنوان ماده آنابولیک یا آندروژن بکار میرود. بطور کلی بین ۲۰۰ تا ۶۰۰ میلی گرم تستوسترون در هفته بصورت تزریقهای روزانه یا تزریقات هفتگی از ترکیبات دیو (Depót) باید مصرف کرد. اثر دارو معمولاً حد اقل پس از چهار تا شش هفته از شروع درمان محسوس میشود.

عوارض و واکنشهای نامطلوب این هرمونها نسبتاً کم است. در زنها پیدایش موی زیادی در بدن (Hirsutism) و تغییر صدا ممکن است بروز کند. آکنه (Acnea) معمولاً در مواردیکه درمان بیش از سه ماه طول بکشد چه در مردان و چه در زنان ممکن است بروز کند. افزایش وزن بعلت احتباس آب و نمک ممکن است در بعضی بیماران دیده شود ولی بسهولت با رژیم بدون نمک و گاهی با تجویز داروهای پیشاب آور (Diuretic) برطرف میشود. بندرت یورپورا و علائم آلرژیک خفیف نیز مشاهده شده است در نزد بیمارانیکه متیل تستوسترون مصرف میکردند اندگاهی یرقان نیز بروز کرده است.

Referénres

- 1- B. J. Kennedy and A.S. Gilbertsen
 > Increased > Erythropoiesis induced by Androgenic hormone therapy.
 (New England journal of medicine 256, April 1957.)
2. N.T. Shahidi and Diamond .
 " Testosterone - induced remission in aplastic anemia"
 A M.A. Journal of Diseases of children, 93: September 1959 .
- 3- F.H. Gardner and J.C. Pringle. " Androgens and Erythropoiesis - treatment of myeloid metaplasia.,
 New England journal of medicine, 264, Jan. 1961 .
4. H. J. Lehnhoff, " Androgen therapy for refractory anemia- report of case associated with thymoma " Annals of Internal medicine 53: November 1960 .
- 5- F.H. Gardner and Pringle. " Androgens and erythropoiesis - Preliminary report ,, Archives of Internal Medicine .107. June 1961.

S u m m a r y

The treatment of refractory anemias with androgens
 By: M. ordubadi M.D. and V. Aroustamian M.D.

In this article reference has been made to the effect of androgens in causing increased hematopoiësis and their use in the treatment of aplastic and hypoplastic cnemias .

In this connection the works of Kennedy and Gilbertsen, those of Shahidi and Diamond, and Gardner and Pringle have been referred to.

Two cases of anemia have been reported being treated with androgen with very good results. The first is the case of a twenty - year-old young female with idiopathic aplastic anemia. The second is the case of a forty-year - old male with hypoplastic anemia associated with hypogonadism: both patiente have had quite good results.