

## سیستم کمک تشخیصی کامپیوتری جهت آشکارسازی بیماری انسدادی ریه در تصاویر سی تی اسکن

تاریخ دریافت مقاله: ۱۳۸۹/۱۰/۰۳ تاریخ پذیرش: ۱۳۸۹/۱۱/۱۵

### چکیده

محمدپارسا حسینی\*

حمید سلطانیانزاده<sup>۲،۳</sup>

شهرام اخلاقپور<sup>۴</sup>

۱- گروه مهندسی برق، واحد علوم و تحقیقات، دانشگاه آزاد اسلامی، تهران، ایران.

۲- استاد قطب علمی کنترل و پردازش هوشمند، دانشکده مهندسی برق و کامپیوتر، دانشگاه تهران، تهران، ایران.

۳- آزمایشگاه تحلیل تصاویر، بخش رادیولوژی، بیمارستان هنری فورد، دیترویت، آمریکا.

۴- گروه رادیولوژی، بیمارستان سینا، دانشگاه علوم پزشکی تهران، تهران، ایران.

\* نویسنده مسئول: تهران، میدان پونک، دانشگاه آزاد اسلامی واحد علوم و تحقیقات، دپارتمان مهندسی برق  
تلفن: ۰۹۱۲۲۹۸۱۸۹۵  
email: mp.hosseini@srbiau.ac.ir

### مقدمه

ریه‌ها دو عضو اصلی دستگاه تنفسی هستند که قسمت اصلی آن‌ها را برونش‌ها، برونشیول و آلوئول‌های ریوی تشکیل می‌دهند. نای و برونش اصلی هر طرف با تمام شاخه‌های داخل ریوی که از آن منشعب می‌شود در مجموع درخت راه‌های هوایی (Airway tree) را تشکیل می‌دهند. یکی از شایع‌ترین اختلالات ریوی که در بزرگسالان ایجاد می‌شود، بیماری مزمن انسدادی ریه Chronic Obstructive Pulmonary Disease (COPD) می‌باشد، واژه‌ای که شامل برونشیت مزمن و آمفییزم است. در آمفییزم بزرگی برگشت‌ناپذیری در فضای هوایی در محل اتصال برونش‌ها همراه با از بین رفتن راه‌های هوایی آن نقاط ایجاد می‌گردد.<sup>۱-۳</sup> در برونشیت با ایجاد التهاب در برونش‌ها عملکرد ارگان کاهش یافته و در حالت شدید آن یعنی در

زمینه و هدف: بیماری مزمن انسدادی ریه یکی از شایع‌ترین بیماری‌های ریوی است. وجود یک سیستم مکانیزه که بتواند میزان صدمه وارد شده به بیمار را تخمین بزند در معالجه بیمار بسیار کمک کننده خواهد بود. در این مقاله یک سیستم نوین کمک تشخیصی کامپیوتری (CAD) برای تشخیص بیماری و وخامت آن با استفاده از تصاویر سی تی اسکن پیشنهاد شده است. روش بررسی: در دو حالت دم کامل و بازدم کامل از بیست و چهار نمونه تصویربرداری شد و با الگوریتم بخش‌بندی کانتورهای فعال نسج ریه از بقیه تصویر جدا گردید. در ادامه الگوی نرمال شده تغییرات نسج خارجی ریه به عنوان معیاری در شناسایی بیماری در نظر گرفته شد. با استفاده از طبقه‌بندی کننده بیز الگوها به دو کلاس سالم و بیمار دسته‌بندی گردید. در نهایت آزمون آماری t برای بررسی صحت کلاس‌بندی‌ها اعمال گردید. یافته‌ها: با روش پیشنهادی نسبت ارتجاع‌پذیری ریه و گیر افتادگی هوا به صورت کمی به دست می‌آید. نزدیک بودن این مقدار به عدد صفر بیانگر افزایش هوای مرده در ریه و ابتلای بیمار به انسداد و تنگی نفس می‌باشد. با بررسی تصاویر ریه در بیماران و افراد سالم مقدار آستانه برای تشخیص بیماری به دست آمد. نتایج اعمال روش پیشنهادی بر روی تصاویر کلینیکی نشان می‌دهد که تا حد زیادی می‌توان به کارایی آن امید داشت. نتیجه‌گیری: با توجه به دشواری و زمان‌بر بودن روش‌های مرسوم تشخیص بیماری مزمن ریه، روشی نوین برای طراحی سیستم کمک تشخیصی کامپیوتری جهت کمک به پزشک در تشخیص بیماری انسدادی مزمن ریه پیشنهاد شده است. کلمات کلیدی: بیماری مزمن انسدادی ریه، طراحی سیستم کمک تشخیصی کامپیوتری، تصاویر سی تی اسکن.

برونشکتازی اتساع برگشت‌ناپذیر محلی در درخت برونشی همراه با بی‌نظمی‌های گسترده ناشی از التهاب شدید ایجاد می‌شود.<sup>۴-۶</sup> انسداد به دنبال التهاب مسیر هوایی و افزایش موکوس در راه‌های هوایی ریه‌ها رخ می‌دهد که سبب کاهش جریان هوا خواهد شد. بیماری‌های فوق یکی از دلایل عمده مرگ و میر در کشورهای در حال توسعه و چهارمین علت مرگ و میر در آمریکا است. ۱۷-۸٪ مردان و ۱۹-۱۰٪ زنان در آمریکا از این بیماری رنج می‌برند.<sup>۷</sup> این بیماری‌ها بر طبق پیش‌بینی‌های انجام شده در سال ۲۰۳۰ میلادی سومین علت مرگ و میر در دنیا خواهند بود.<sup>۸</sup> در بیماری انسدادی بعضی از عملکردهای ریه مثل ظرفیت حیاتی و حجم بازدمی کاهش یافته و بالاخره راه‌های هوایی مسدود خواهند شد. برای تشخیص بیماری‌های انسدادی آزمایشاتی مانند اسپرومتری، گرفتن نمونه گاز خون شریانی و

مرکز فوق مراجعه کرده بودند، انتخاب شدند. معیار ورود به مطالعه برای گروه بیماران، داشتن بیماری مزمن انسدادی ریه و عدم ابتلا به بیماری‌های دیگر ریوی، برای کلاس سالم عدم ابتلا به هر گونه بیماری ریوی بود. نمونه‌های پایگاه داده تشکیل شده تحت مشاوره قرار گرفته و اطلاعات کافی و کاملی در خصوص روش انجام پژوهش به افراد داده شد. به مراجعین خاطر نشان گردید که نیازی به انجام آزمایش مجدد نبوده و تنها از تصاویر اخذ شده از آنان جهت انجام پژوهش، بدون درج نام و مشخصات آنان استفاده خواهد شد و اطلاعات شخصی آنان محرمانه خواهد ماند. مشخصات بیماران شامل سن و جنس مشخص و وارد پرسشنامه گردید. لذا نمونه‌های این پژوهش روند تشخیص بیماری را سپری می‌کردند و با اخذ رضایت‌نامه نتایج آزمایشات آن‌ها در این پژوهش استفاده گردید و هیچ‌گونه آزمایش و پرتوهای اضافی بر نمونه‌ها انجام نگرفت. دادگان توسط دستگاه سی‌تی‌اسکن زیمنس آلمان ۶۴ برشه با قدرت تفکیک فضایی بالا (High Resolution CT (HRCT تهیه گردید. تصاویر در حالت ۱۲۰ کیلو ولت و ۲۸۰ میلی‌آمپر با ضخامت ۱mm تهیه شده است.

۲-۱- بخش‌بندی تصاویر ریه‌ها: ساختار حجمی ریه‌ها و همچنین ساختار پیچیده راه‌های هوایی را می‌توان با استفاده از تصاویر CT با قدرت تفکیک فضایی بالا مورد بررسی قرار داد. تصویربرداری سی‌تی‌اسکن در تشخیص بیماری‌های منتشر ریه بسیار کارساز می‌باشد. این نوع تصویربرداری جزئیاتی را که در تصاویر رادیوگرافی مشخص نمی‌باشد، آشکار می‌سازد. در این پژوهش با استناد بر این که در صورت ایجاد انسداد در راه‌های هوایی نسبت تغییرات حجمی ریه در دو حالت دم و بازدم عوض خواهد شد، به بخش‌بندی تصاویر نسج ریه می‌پردازیم و از بخش‌بندی راه‌های هوایی صرف‌نظر می‌کنیم. با توجه به ساختار غیر یکسان و پیچیده ریه در طول و عرض روش‌های متعدد بخش‌بندی مورد ارزیابی قرار گرفت و در نهایت روش بخش‌بندی کانتورهای فعال (Active contours) که جزو روش‌های ساختاری در بخش‌بندی محسوب می‌شوند، انتخاب گردید. در این روش انرژی کانتور از سه انرژی درونی، خارجی و محدودیت تشکیل شده است که به مجموع انرژی‌های فوق انرژی مار (Snake) می‌گویند. با توجه به شکل، شدت روشنایی و دقت مطلوب انرژی فوق تعریف می‌شود. هنگامی که به

رادیوگرافی قفسه سینه انجام می‌پذیرد که در نهایت پزشک باید با بررسی نتایج و استفاده از تجارب خویش تشخیص خود را انجام دهد. عواملی همچون خطای انسانی و عدم دسته‌بندی صحیح بر حسب شدت بیماری نیاز به یک روش مکانیزه برای تشخیص بیماری و کلاسه‌بندی بیماران را مبرم و کارساز می‌سازد. تاکنون مطالعات گوناگونی در این زمینه صورت گرفته است که در زیر به تعدادی از آن‌ها اشاره می‌شود. در سال ۲۰۰۹ میلادی Van Beek به بررسی روش‌های مختلف برای افزایش کتراست و اخذ جزئیات بیشتر ریه‌ها در تصویربرداری از بیماران انسداد ریوی پرداخت.<sup>۹</sup> در همین سال Flaherty به مرور بیماری‌های ریوی با توجه به تصاویر سی‌تی‌اسکن پرداخت و ویژگی‌های کمی و کیفی به دست آمده از بیماران را مورد ارزیابی قرار داد.<sup>۱۰</sup> مجدداً در سال ۲۰۰۹ Fain بررسی شکل‌شناسی راه‌های هوایی و چگالی جرمی بافت در شدت‌های مختلف از بیماری انسدادی آسم را انجام داد.<sup>۱۱</sup> تشخیص وجود بیماری و بیان درصد شدت بیماری‌های فوق، مرحله مهمی در کمک به پزشک و بیمار خواهد بود. با عنایت به نیاز مطرح شده در این مقاله، یک سیستم کمک تشخیصی کامپیوتری برای تشخیص بیماری انسدادی مزمن ریه پیشنهاد می‌گردد. روش پیشنهادی علاوه بر تشخیص و تعیین احتمال وجود بیماری در شخص، قابلیت بیان خودکار شدت بیماری را نیز خواهد داشت.

## روش بررسی

روش پیشنهادی در این تحقیق دارای سه مرحله اصلی است: بخش‌بندی تصاویر ریه به منظور استخراج ناحیه مورد نظر، استخراج اطلاعات (کمی‌سازی تغییرات ریه) از تصاویر پشت سر هم و بخش‌بندی شده در دو حالت دمی و بازدمی و بالاخره طبقه‌بندی و تحلیل تغییرات استخراج شده به منظور تشخیص بیماری. شکل ۱ مراحل طرح پیشنهادی را نشان می‌دهد. در نهایت آزمون آماری Student's t-test به منظور بررسی قدرت تفکیک‌پذیری نتایج طرح اعمال گردید. پس از تایید طرح توسط معاونت پژوهشی واحد علوم و تحقیقات و کمیته اخلاق پزشکی مرکز تصویربرداری پزشکی نور، مطالعه کارآزمایی بالینی تصادفی طی زمستان سال ۸۸ و بهار سال ۸۹ در مرکز تصویربرداری پزشکی نور در خیابان مطهری تهران انجام پذیرفت. دوازده بیمار بالای ۱۸ سال و دوازده شخص سالم که به

بوده و تعلق آن‌ها مشخص می‌باشد. در کلاس بندی بدون ناظر، دادگان دارای برجسب تعلق نمی‌باشند. در این پژوهش با کمک پزشکان رادیولوژیست مرکز تصویربرداری نور، دادگان را بر اساس سالم و بیمار برجسب بندی نمودیم، لذا روش مورد استفاده در این تحقیق، کلاس بندی با ناظر می‌باشد. بدین منظور از طبقه بندی بیزین (Bayesian) استفاده نمودیم. رابطه طبقه بندی کننده بیزین به صورت زیر بیان می‌شود.

$$I_r(x) = \frac{p(x|\omega_1) p(\omega_1)}{p(x|\omega_2) p(\omega_1)} \Rightarrow x \in \text{class} \quad (2)$$

در رابطه (۲) تابع  $p(x|\omega_1)$  بیانگر چگالی شرطی کلاس مربوطه و  $p(\omega_1)$  بیانگر احتمال پسین هر کلاس خواهد بود. با استفاده از این طبقه بندی کننده الگوی تغییرات نسج ریه به دو کلاس سالم و بیمار طبقه بندی خواهد شد.

### یافته‌ها

در این بخش نتایج به دست آمده از اعمال بلوک‌های مختلف الگوریتم CAD طراحی شده مطرح خواهد شد. در روش پیشنهادی این مقاله، به منظور پیدا کردن و استخراج نسج ریه از این روش بخش بندی استفاده نمودیم. با نصف کردن رزولوشن تصاویر و انتخاب تکرار ۱۰۰۰ این روش با درصد خطای قابل قبولی عمل جداسازی نسج ریه را از تصاویر سی تی اسکن انجام داد. شکل ۲ نتایج حاصل را در نقاط مختلف تکرار روش فوق نشان می‌دهد. در شکل ۳ و شکل ۴ نتایج حاصل از استخراج ناحیه مورد نظر (نسج ریه) و باینری کردن تصاویر دم و بازدم کامل برای محاسبه تغییرات حجمی ریه نمایش داده شده است. سپس با محاسبه تغییرات تصاویر دمی و بازدمی الگوی تغییرات حجم ریه در گروه بیماران و افراد سالم را به دست آوردیم. جدول ۱ مقدار ویژگی مذکور بر روی تصاویر افرادی که به تشخیص پزشک متخصص بیمار بودند، را نشان می‌دهد. جدول ۲ نیز نتایج به دست آمده بر روی تصاویر افراد سالم می‌باشد. با توجه به نرمال سازی نتایج، تاثیر جنس و سن بر نمونه‌ها تا حد زیادی کاهش پیدا کرده است. در مورد الگوی تغییرات در جامعه آماری بررسی شده در کلاس بیمار میانگین ۰/۱۹۸۲ با انحراف معیار ۰/۱۲۳۳ و در کلاس سالم میانگین ۰/۴۱۲۰ با انحراف معیار ۰/۰۷۶۲ به دست آمد. با استفاده از تئوری بیز و تخمین

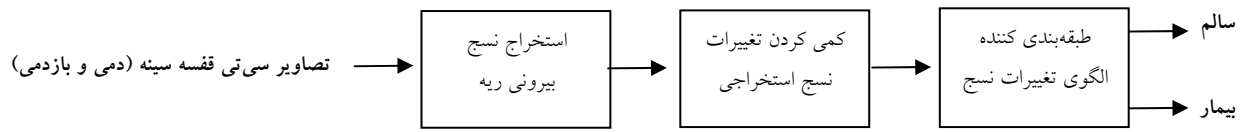
لبه‌های شکل برسیم انرژی فوق کمینه می‌گردد، لذا نقطه توقف عملیات بخش بندی خواهد بود.

$$E_{snake} = \int_0^1 E_{snake}(v(s)) ds \\ = \int_0^1 E_{Internal}(v(s)) ds + \int_0^1 E_{External}(v(s)) ds + \int_0^1 E_{Constraint}(v(s)) ds \quad (1)$$

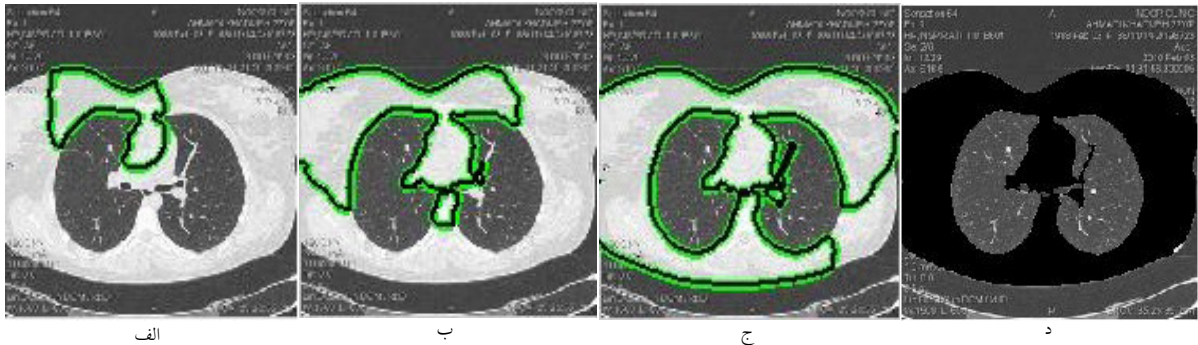
در معادله (۱) به انرژی‌های تشکیل دهنده انرژی مار اشاره شده است.  $v$  بیانگر نقاط کنترلی یا همان نقاط اولیه شروع عملیات است. در روش فوق تنها از یک نقطه کنترلی در بیرون از نسج ریه استفاده گردید، سپس با تکرارهای متناوب کانتور شروع به رشد می‌نماید تا جایی که انرژی کانتور کمینه گردد که این مکان‌های توقف همان لبه‌های تصویر خواهند بود.

۲-۲- کمی سازی تغییرات ریه: در این مرحله به بررسی تصاویر دو کلاس سالم و بیمار پرداختیم تا ویژگی متناسب با بیماری فوق استخراج گردد. در این راستا ویژگی‌های گوناگونی استخراج و بررسی گردید. با توجه به تحلیل‌های انجام شده و میزان اثربخشی نتایج، ویژگی تغییرات نسج اصلی ریه در حالت دم کامل و بازدم کامل که بیماری را به صورت بارزتر مشخص می‌سازند، به عنوان نشان دهنده بیماری و سلامت در شخص استفاده گردید. سپس ویژگی استخراج شده نرمال سازی گردید. بدین معنی که با یک نگاهت ویژگی‌های استخراج شده در بازه صفر و یک قرار می‌گیرند. در این مرحله تغییرات در تصاویر متناظر بر تعداد پیکسل‌های تصویر در حالت دم تقسیم می‌شود تا تغییرات در فاصله صفر و یک نرمال گردد. برای کمتر شدن میزان دوز اشعه ایکس در هنگام تصویربرداری، از هر ۱۷ میلی‌متر یک کات برداشته شد. به عبارتی اخذ تصویر و بازسازی تصویر در کات‌های با فاصله ۱۷ میلی‌متر انجام شد. بدین صورت تغییرات ریه در قسمت‌های مختلف ریه ارزیابی خواهد شد. چون کل حجم ریه مورد بررسی قرار می‌گیرد نتایج دقیق‌تر و قابل استنادتر خواهند بود و به محل آسیب دیدگی بستگی نخواهد داشت. و همچنین به علت کاهش زمان تصویربرداری تاثیر اشعه ایکس کاهش خواهد یافت.

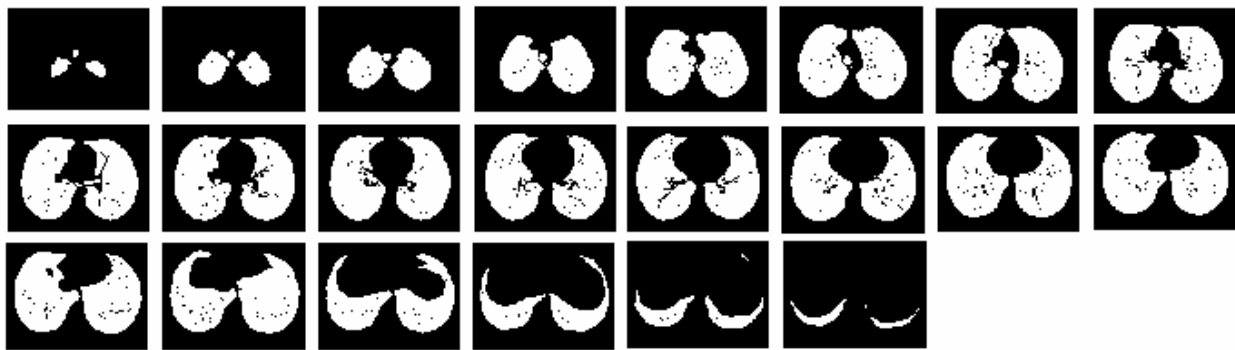
۳-۲- طبقه بندی: با کمک طبقه بندی کننده‌ها، دادگان را به کلاس‌هایی با ویژگی‌های یکسان طبقه بندی می‌کنیم. به طور کلی طبقه بندی کننده‌ها به دو گروه کلاس بندی با ناظر و کلاس بندی بدون ناظر تقسیم می‌شوند. در کلاس بندی با ناظر، دادگان دارای برجسب



شکل - ۱: دیاگرام روش پیشنهادی این مقاله



شکل - ۲: الف، ب و ج مراحل تکمیل روش بخش بندی کامپیوتری بر روی تصاویر سی تی اسکن د- استخراج نسج بیرونی ریه با روش پیشنهادی



شکل - ۳: استخراج نسج ریه در حالت دم کامل



شکل - ۴: استخراج نسج ریه در حالت بازدم کامل

جدول-۱: ویژگی استخراج شده از تصاویر افراد بیمار

شماره نمونه	سن	جنسیت		تشخیص پزشکی	تغییرات ریه
		مرد	زن		
۱	۴۰	*		بیمار	۰/۰۳۵
۲	۸۱		*	بیمار	۰/۰۸۵
۳	۷۰	*		بیمار	۰/۲۷۳
۴	۴۲		*	بیمار	۰/۳۴۷
۵	۷۴	*		بیمار	۰/۳۶۲
۶	۴۸	*		بیمار	۰/۳۵۷
۷	۷۷		*	بیمار	۰/۰۷۳
۸	۸۸		*	بیمار	۰/۰۵۰
۹	۴۷	*		بیمار	۰/۲۵۱
۱۰	۶۶		*	بیمار	۰/۲۱۳
۱۱	۷۵		*	بیمار	۰/۲۱۹
۱۲	۴۹	*		بیمار	۰/۱۱۴

جدول-۲: ویژگی استخراج شده از تصاویر افراد سالم

شماره نمونه	سن	جنسیت		تشخیص پزشکی	تغییرات ریه
		مرد	زن		
۱	۴۳		*	سالم	۰/۴۵۰
۲	۲۲		*	سالم	۰/۴۶۰
۳	۲۷	*		سالم	۰/۲۷۸
۴	۴۴	*		سالم	۰/۳۰۷
۵	۴۳		*	سالم	۰/۴۹۳
۶	۳۹	*		سالم	۰/۴۷۲
۷	۴۸	*		سالم	۰/۳۹۱
۸	۵۳	*		سالم	۰/۴۸۵
۹	۴۵	*		سالم	۰/۳۶۳
۱۰	۴۴	*		سالم	۰/۳۲۵
۱۱	۳۸	*		سالم	۰/۴۷۸
۱۲	۴۹	*		سالم	۰/۴۴۳

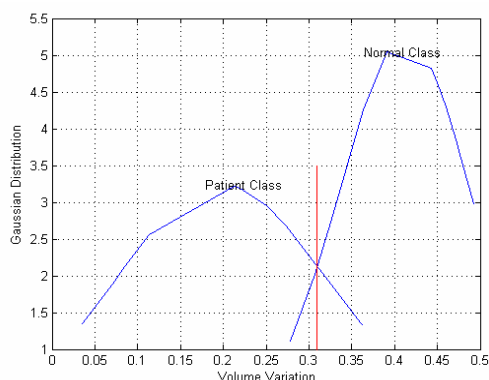
بیماری، مقدار فوق دورتر از آستانه تشخیصی و نزدیک‌تر به مقدار صفر خواهد بود. به منظور اطمینان از صحت کلاس‌بندی و استقلال دو کلاس تشخیصی آزمون آماری Student's t-test بر روی دادگان اعمال گردید. در زیر به نتایج این آزمون اشاره می‌گردد. برای تغییرات ریه درجه آزادی توزیع آماری دادگان ۱۸/۳۳ می‌باشد. با تعریف سطح ریسک ۰/۰۵ اندازه مقدار این آزمون ۵/۱۰ به دست آمد که از سطح بالای دنباله (Tail) در جدول t بزرگ‌تر می‌باشد و مقدار p

پارامتریک تابع چگالی احتمال به صورت تابع گوسی، سطح آستانه سخت تشخیص بیماری و سلامت ۰/۳۱۰ به دست می‌آید. شکل ۵ نتیجه توزیع این دو کلاس را نشان می‌دهد. هر چقدر مقدار ویژگی به دست آمده بزرگ‌تر از آستانه باشد بیانگر سلامت و احتمال کمتر وجود بیماری در شخص خواهد بود. در مقابل در صورتی که این ویژگی در فردی کوچک‌تر از آستانه فوق به دست بیاید، احتمال وجود بیماری انسدادی در آن شخص بیشتر خواهد بود و با توجه به شدت

مقاله یک طرح نوین برای تشخیص گیرافتادگی هوا بیان گردید.<sup>۱۲</sup> در پروژه تحقیقاتی دیگر، این گروه به شناسایی الگوی تغییرات ریه در بیماری انسدادی ریه با استفاده از تصاویر سی تی پرداختند<sup>۱۳</sup> و دو ویژگی تغییرات سطحی و تغییرات حجمی برای تشخیص بیماری ارایه کردند. در نهایت در مقاله دیگر گروه M.P. Hosseini به بررسی الگوی تغییرات در ساختار ریه‌های جدا شده در بیماری انسدادی مزمن ریه پرداخته است.<sup>۱۴</sup>

در این مقاله با توجه به نیازی که در زمینه تشخیص بیماری فوق برای پزشکان و بیماران وجود داشت. روشی نوین برای طراحی سیستم کمک تشخیصی کامپیوتری جهت آشکارسازی بیماری انسدادی مزمن ریه و تعیین شدت بیماری پیشنهاد کردیم، که در مقایسه با کارهای پیشین به علت پیشنهاد روشی مکانیزه از کارایی بالاتر برخوردار است. به منظور فوق ابتدا روش‌های مختلف بخش‌بندی تصاویر پزشکی مورد ارزیابی قرار گرفت و در نهایت روش کانتورهای فعال با توجه به بخش‌بندی قابل قبول نسج ریه انتخاب گردید. با توجه به نتایج اسپرومتری در دو کلاس بیماران انسداد ریوی و افراد سالم و تحلیل منحنی Total Lung Capacity (TLC) در ظرفیت‌های دمی و بازدمی به این نتیجه رسیدیم که افراد دچار این نوع بیماری‌ها ظرفیت حیاتی کمتری نسبت به افراد سالم دارند به عبارت دیگر نمی‌توانند به خوبی هوای دمیده شده را خارج سازند، لذا تغییرات نسج خارجی ریه که متناسب با ظرفیت حیاتی و کشسانی بافت ریه می‌باشد به عنوان ویژگی تعیین بیماری استخراج گردید. نتایج کار با دادگان اخذ شده مورد ارزیابی قرار گرفت و سطح آستانه تفکیک سالم و بیمار به دست آمد. با اعمال سیستم کمک تشخیصی فوق بر روی دادگان کلینیکی کارایی روش پیشنهادی در اکثر موارد به‌خوبی مشخص می‌باشد. روش نوین پیشنهادی بدون نیاز به حضور پزشک متخصص توانایی انجام تشخیص و تخمین شدت و گسترش بیماری در نسج ریه را دارد.

**سپاسگزاری:** بدین وسیله از حمایت‌های کلینیکی تصویربرداری نور و انستیتو پرتو پزشکی نوین در اخذ تصویر و ایجاد پایگاه داده، قطب علمی کنترل و پردازش هوشمند دانشگاه تهران در فراهم آوردن زمینه مساعد پژوهش و از همکاری خانم دکتر سمیه پایروند، دانشکده دامپزشکی دانشگاه تهران در انجام این پژوهش، قدردانی می‌نماییم.



شکل - ۵: توزیع آماری تغییرات نسج خارجی ریه در دو کلاس سالم و بیمار

آزمون آماری  $0.0000348$  به دست آمد. لذا فرض خلف یکسان بودن میانگین‌های دو کلاس رد می‌شود. نتایج آزمون فوق نیز تاییدی بر صحت کلاس‌های تعریفی در این پژوهش است.

## بحث

بیماری‌های ریوی و تنفسی با عواملی همچون آلودگی هوا، دود، انتقال عفونت از فردی به فرد دیگر، سلامتی انسان‌ها را به خطر انداخته است. پیشگیری، تشخیص به موقع و صحیح بیماری‌های ریوی پس از ابتلا و انجام درمان مناسب، امری بسیار ضروری و حیاتی خواهد بود. در این میان بیماری انسدادی مزمن ریه از شایع‌ترین و خطرناک‌ترین بیماری‌های تنفسی بوده که طبق آمارها به سرعت در حال گسترش در جوامع صنعتی هستند. به علت این‌که بیماری‌های انسدادی درمان خاصی ندارند، نیازمند تشخیص زود هنگام جهت جلوگیری از گسترش در ریه‌ها هستند. تشخیص بیماری انسدادی تنفسی، مستلزم دقت پزشک متخصص است. در صورتی که اشتباهی در تشخیص بیماری رخ دهد، سلامتی بیمار در اثر درمان غیر مناسب، به خطر می‌افتد. همچنین هزینه زیادی هم به هدر خواهد رفت. چنانچه سیستمی وجود داشته باشد که بتواند به طور اتوماتیک، بیماری انسدادی را تشخیص دهد، از تشخیص‌های اشتباه و عواقب و خطرات آن برای سلامتی بیمار، جلوگیری می‌نماید، همچنین سبب صرفه‌جویی در وقت و هزینه‌ها می‌گردد. عمده فعالیت‌های پژوهشی که تاکنون در این زمینه انجام پذیرفته به صورت زیر است. M. P. Hosseini و همکاران به ارزیابی میزان گیرافتادگی هوا (Air-trapping) در بیماری انسدادی ریه برای شناسایی این بیماری پرداخت. در آن

## References

1. Kasper L, Braunwald E, Fauci AS, Hauser SL, Longo DL, Jameson JL. Disorders of respiratory system. In: Braunwald E, Fauci AS, Kasper DL, Hauser SL, Longo DL, Jameson JL, editors. Harrison's Principles of Internal Medicine. 16<sup>th</sup> ed. Vol. 2. New York: McGraw-Hill 2005, p. 1547.
2. Snider GL. Pathogenesis and terminology of emphysema. *Am J Respir Crit Care Med* 1994;149(5):1382-3.
3. Thurlbeck WM, Müller NL. Emphysema: definition, imaging, and quantification. *AJR Am J Roentgenol* 1994;163(5):1017-25.
4. Barker AF, Bardana EJ Jr. Bronchiectasis: update of an orphan disease. *Am Rev Respir Dis* 1988;137(4):969-78.
5. Stanford W, Galvin JR. The diagnosis of bronchiectasis. *Clin Chest Med* 1988;9(4):691-9.
6. Davis AL, Salzman SH. Bronchiectasis. In: Cherniack NS, editor. Chronic Obstructive Pulmonary Disease. Philadelphia, PA: WB Saunders; 1991. p. 316-38.
7. Chronic Obstructive Pulmonary Disease (COPD) [Online]. 2005 Sep 27 [cited 2011 Mar 1]; Available from: URL:[http://www.emedicinehealth.com/chronic\\_obstructive\\_pulmonary\\_disease\\_copd/article\\_em.htm](http://www.emedicinehealth.com/chronic_obstructive_pulmonary_disease_copd/article_em.htm)
8. COPD International [Online]. 2004 Mar 16 [cited 2011 Mar 1]. Available from: URL:<http://www.copd-international.com/library/statistics.htm>
9. van Beek EJR, Hoffman EA. Imaging in COPD. *Imaging Decisions MRI* 2009;13(1):11-7.
10. Flaherty KR. Idiopathic pulmonary fibrosis: the importance of qualities and quantitative phenotyping. *Imaging Decision MRI* 2009;13(1):18-23.
11. Fain SB, Peterson ET, Sorkness RL, Wnzel S, Castro M, Busse WW. Severe asthma research program: phenotyping and quantification of severe asthma. *Imaging Decision MRI* 2009;13(1):24-7.
12. Hosseini MP, Soltanian-Zadeh H, Akhlaghpour SH, Behrad A. A New Scheme for Evaluation of Air-trapping in CT Images. Proceeding of the 6<sup>th</sup> Iranian Conference on Machine Vision and Image Processing, Isfahan, Iran, 2010.
13. Hosseini MP, Soltanian-Zadeh H, Akhlaghpour SH. Assessing Lung Volumetric Variation to Detect and Stage COPD. Proceeding of the First Middle East Conference on Biomedical Engineering. United Arab Emirates: Sharjah, 2011.
14. Hosseini MP, Soltanian-Zadeh H, Akhlaghpour SH. A Novel Method for Identification of COPD in Inspiratory and Expiratory States of CT Images. Proceeding of the First Middle East Conference on Biomedical Engineering. United Arab Emirates: Sharjah, 2011.

## Computer- Aided diagnosis system for the evaluation of chronic obstructive pulmonary disease on CT Images

Received: December 24, 2010 Accepted: February 04, 2011

### Abstract

Mohammad Parsa Hosseini  
MSc.<sup>1\*</sup>  
Hamid Soltanian-Zadeh PhD.<sup>2,3</sup>  
Shahram Akhlaghpour MD.<sup>4</sup>

1- Department of Electrical  
Engineering, Science and Research  
Branch, Islamic Azad University,  
Tehran, Iran.

2- Image Analysis Laboratory,  
Department of Radiology, Henry  
Ford Health System, Detroit, MI,  
USA.

3- Control and Intelligent  
Processing Center of Excellence,  
School of Electrical & Computer  
Engineering, University of Tehran,  
Tehran, Iran.

4- Department of Radiology,  
Tehran Medical University, Sina  
Hospital, Tehran, Iran.

**Background:** Chronic Obstructive Pulmonary Disease (COPD) is one of the most prevalent pulmonary diseases. Use of an automatic system for the detection and diagnosis of the disease will be beneficial to the patients' treatment decision-making process. In this paper, we propose a new approach for the Computer Aided Diagnosis (CAD) of the disease and determination of its severity axial CT scan images.

**Methods:** In this study, 24 lung CT scans in full inspiratory and expiratory states were performed. Variations in the normalized pattern of the lungs' external parenchyma were exploited as a feature for COPD diagnosis. Subsequently, a Bayesian classifier was used to classify variations into two normal and abnormal patterns for the discrimination of patients and healthy individuals. Finally, the accuracy of the classification was assessed statistically.

**Results:** With the proposed method, the lungs parenchymal elasticity and air-trapping were determined quantitatively. The more this feature tended to zero, the more severe air-trapping and obstructive pulmonary disease is. By analyzing CT images in the healthy and patient groups, we calculated the hard threshold for the diagnosis of the disease. Clinical results tested by the mentioned method, suggested the effectiveness of this approach.

**Conclusion:** In regard to the challenges of COPD diagnosis, we propose a new computer-aided design which may be helpful to physicians for a more accurate diagnosis of the disease. Moreover, this severity scoring algorithm may be useful for targeted disease management and risk-adjustment.

**Keywords:** Chronic obstructive pulmonary disease, COPD, computer-aided design, CAD, computed tomography.

\*Corresponding author: Department of  
Electrical Engineering, Science and  
Research Branch, Islamic Azad  
University, Tehran, Iran  
Tel: +98- 912-2981895  
email: mp.hosseini@srbiau.ac.ir